Ff. 6. 9.

R39938

# TRAVAUX

DE

# NEUROLOGIE CHIRURGICALE

## *DU MÊME AUTEUR*

---

**Chirurgie opératoire du système nerveux** avec une préface de M. le Professeur Terrier (ouvrage récompensé par l'Académie des sciences, mention du prix Monthyon, 1895, et par l'Académie de médecine, mention du prix Laborie, 1895). Rueff et Cie, éditeurs, in-8° relié.

Tome Ier. — *Chirurgie crânio-cérébrale* : 744 pages et 431 fig., dont 209 en couleurs (1894).

Tome II. — *Chirurgie de la moelle et des nerfs* : 800 p. et 432 fig., dont 365 en couleurs (1895).

**Études de chirurgie médullaire.**

Tome Ier. — *Historique, chirurgie opératoire, traitement* : 400 p., 66 fig. et 2 pl., in-8°. Alcan, 1893 (*épuisé*).

*Sous presse, pour paraître en novembre* 1896, *l'ouvrage complet.*

Tome Ier. — (2e édition, très augmentée).

Tome II. — *Diagnostic d'intensité et de siège des lésions radiculo-médullaires.*

**Les classiques étrangers de la chirurgie neurologique.**

Tome Ier. — A. Starr : *la Chirurgie de l'encéphale*, préface du prof. S. Duplay, G. Steinheil, édit. in-8°, 249 p. et 59 fig.

*In :* Traité de chirurgie, Ledentu-Delbet.

Tome III. — *Arthropathies nerveuses, arthrite sèche, corps étrangers articulaires.*

Tome IV. — *Crâne et cerveau, rachis et moelle.*

Tome VII. — *Sein hystérique.*

Tome X. — *Mal perforant.*

---

# TRAVAUX

DE

# NEUROLOGIE CHIRURGICALE

(1895)

PAR


A. CHIPAULT

ASSISTANT DE CONSULTATION CHIRURGICALE A LA SALPÊTRIÈRE

**J. BRAQUEHAYE**
PROFESSEUR AGRÉGÉ
DE LA FACULTÉ DE BORDEAUX

**A. DEMOULIN**
CHIRURGIEN
DES HOPITAUX DE PARIS

**E. DALEINE**
DOCTEUR EN MÉDECINE
DE LA FACULTÉ DE PARIS



ROYAL COLLEGE OF PHYSICIANS, EDINR. LIBRARY.

PARIS

ANCIENNE MAISON DELAHAYE

L. BATTAILLE ET Cie, ÉDITEURS

23, PLACE DE L'ÉCOLE DE MÉDECINE, 23

1896

# PRÉFACE

Les études de neurologie chirurgicale ici réunies se sont d'elles-mêmes classées en *Études sur la chirurgie du crâne et du cerveau* : la chirurgie crânienne au XVI^e siècle, les fractures indirectes de la base au point de vue graphique, les lipomes péricrâniens, le traitement opératoire des tumeurs de l'encéphale, la chirurgie de la capsule interne ; *Études sur la chirurgie du rachis et de la moelle* : Notes anatomiques sur le canal sacré, les paraplégies pottiques à début brusque sans symptômes rachidiens, l'ostéoplastie rachidienne, l'orthopédie rachidienne opératoire, la résection intradurale des racines postérieures, la ponction vertébrale ; *Études sur la chirurgie des nerfs et études diverses :* Le traitement opératoire de la paralysie faciale otitique, les méfaits de l'incision de Wilde, les lésions du plexus brachial dans les fractures fermées de la clavicule, le traitement du mal perforant par l'élongation des nerfs plantaires.

Toutes ces études sont basées sur des faits personnels, en nombre notable pour toutes, considérable pour quelques-unes.

Trois d'entre elles ont été rédigées en commun avec Demoulin, chirurgien des hôpitaux, deux avec Daleine, le dessinateur bien connu, une avec Braquehaye, professeur agrégé à la Faculté de Bordeaux. La part de mes collaborateurs dans la composition de ce volume ayant été moindre que la mienne, j'ai dû, sur sa couverture, placer leurs noms après le mien. Je leur en fais toutes mes excuses, et surtout à l'un d'entre eux, Demoulin, qui est mon maître respectueusement affectionné, depuis le début de mes études chirurgicales.

Quelques-unes de ces études avaient été déjà publiées par moi dans divers périodiques : je les ai remaniées, parfois de fond en comble, si bien qu'elles pourraient celles-ci et les autres être datées du mois de mars 1896.

*Ce volume de travaux n'est dans notre pensée, à mes éditeurs et à moi, que le premier d'une série, où chaque tome, ainsi qu'on en peut juger par celui-ci, gardera son entière indépendance : l'ensemble devant former une sorte de périodique annuel, exclusivement consacré à la neurologie chirurgicale et où trouveront place à l'avenir, non seulement mes travaux personnels, avec ou sans collaboration, mais encore* LES ÉTUDES INÉDITES *que voudront bien me confier les chirurgiens français ou étrangers et* LA BIBLIOGRAPHIE ANALYTIQUE *des travaux relatifs à la chirurgie du système nerveux et que l'on enverra, dans ce but, à mes éditeurs.*

A. CHIPAULT.

---

PREMIÈRE PARTIE

# CRANE ET CERVEAU

## I. — Documents iconographiques sur la chirurgie crânienne au XVI^e siècle ; Bérenger de Carpi, A. Paré, Andréa a Cruce (*A. Chipault et E. Daleine*).

Fig. 1. — Lettre ornée inédite, par E. Daleine.

Le XVI^e siècle nous a légué trois documents intéressant à titre presque égal l'histoire médicale et iconographique de la trépanation ; ce sont : le Traité des Fractures du crâne de Bérenger de Carpi ; la Méthode curative des Plaies et Fractures de la Tête humaine d'Ambroise Paré : enfin le long chapitre de la Chirurgie d'Andrea a Cruce consacré aux lésions du crâne. Le premier de ces ouvrages fut publié à Bologne en 1518 : il fut manifestement utilisé, à maintes reprises, dans les deux autres qui parurent une cinquantaine d'années plus tard et presque simultanément : l'un à Paris en 1561, l'autre à Venise en 1573, sans qu'il paraisse y avoir, de celui-ci à celui-là, le moindre emprunt appréciable.

I

Fig. 2. — Lettre ornée, d'après la 1re édition du *Traité des fractures du crâne*, de Bérenger de Carpi.

ers sa cinquantième année, pendant un séjour à Bologne où, sans doute après un exil, il venait d'être rappelé par Laurent de Médicis, **Bérenger de Carpi** publia, dans le court espace de cinq ans, « scolasticis suis o quotiens rogantibus » les trois ouvrages qui l'ont rendu célèbre : son Traité des fractures du crâne et ses deux Traités d'anatomie.

*
* *

Le premier de ces livres, celui qui nous intéresse le plus directement, forme, dans l'édition originale écrite en latin, un petit in-4° de CII folios portant le titre de

*TRACTATUS DE FRACTURA CALVE SIVE CRANEI A CARPO EDITUS*

Il débute par une dédicace de l'auteur « Excelso ac illustrissimo Laurento Medici Urbini D. + Invectissimo. S. », suivie de cette pièce de vers non sans charmes, adressée par « Dominico Fonteio Brixiensi » à Bérenger de Carpi « Chirurgicæ Musœ professorem ».

« Mystica signis avet Capitis, modulante Paratus
Natura hos tenues, nosse magisteria ?
Subnixa ut meninx dura Pia molle sorori ?
Et vere in sensu consita vis vigilet ?
Carpe quod ex Carpo medices dedit auspice Laurus
Phillyrides fueris ? major et Ampycide ?
Ex acheronteo vitales traxeris Auras
Cardine, vel potior virgula Atlantiade ?
Sicq ; instauratas naturam, secula, gentem
Senseris ut vita perpete mundus eat. »

Les derniers folios du livre sont occupés, le folio CIIII par l'index, le folio CV par les errata ; enfin, au verso de ce dernier se trouve l'indication suivante : « Finis tractatus de calve ab eximio artium et || medicinæ doctore domino Magistro Jacobo Berenga || rio Carpensi publice chirurgiam ordinariam in almo || Gymnasio Bononiensi docente

An || no virginei partus MDXVIII Quinto Idus Decêbris. Impressum Bononiae || per Hieronymum de Benedictis (1).

(1) Le Traité des fractures du crâne a été encore édité en 1535, 1629, 1651, etc. Notons seulement l'édition de 1535 qui porte le titre modifié de « Tractatus perutilis || et completus de fractura || cranei, ab eximio artium et me || dicinæ doctore D. Magistro Jacobo Berengario Car || pensi publice chirurgiam ordinariam in almo || gymnasio Bononiensi docente œditus », puis au-dessous du frontispice ces deux vers : « Laurento Medices medicam mandavimus artem, Ut Lauro merito condecoretur opus » et la date MDXXXV. Enfin, à la fin de l'ouvrage au recto du folio CXI, « Venetijs per Joan. Ant. de Nicolinis de Sabio. Expensis || D. Joan. Baptistæ Pederzani. Anno Domini || MDXXXV || Mense Octobris ».

Il n'est pas inutile non plus, croyons-nous, de donner l'indication bibliographique exacte des éditions originales des Traités d'Anatomie de Bérenger de Carpi. — Le premier a pour titre : « Carpi Commen || taria cû amplissi || mis Additioni || bus super anato || miâ Mûdini una || cum textu ejusdê || ad pristinû z verâ || nitorê || redacto. » Il comprend CCCCCXXVIII folios et se termine sur cette indication : « Hic finiunt commentaria cum digressionibus amplissi || mis una die compositis : Altera vero sub Impressorio || cudine positis : auctore eximio artium et medici || næ doctore Domino Magistro Jacobo Be || rengario Carpensi Chirurgiam ordinariâ || in Almo Gymnasio Bononiensi docê || te Anno Virginei partus || MDXXI. Impressum Bononiæ per Hieronymum de Benedictis pridie nonas martii MDXXI ». — Le second ouvrage d'anatomie de Bérenger a pour titre « Isagogœ breves plucide || ac uberrime in Anatomia hu || mani corporis a communi me || dicorû Academia usitatâ a || Carpo in Almo Bononiê || si Gymnasio ordinariâ || Chirurgiâ Docête ad || suorû scolasticorû || prces in lucem || date » et se termine au recto du folio 80 par l'indication suivante « Hic finiût Uberrime ac breves Isagoge anatomice : diligêtius || q antea figurate: Authore Eximio Artm ac medicine Do || ctore Divo M. Jacobo Berengario Carpensi : Regii || Lepidi : seu Lingobardie : ac Bononie cive : Chi || rurgiâ ordinariâ in Almo Bononiêsi Gy || mnasio docente : addito Plutonis et || Harpagi dissecti dialogo autho | re Parthenio Foroiulêsi Carpi || amicissimo. Anno || Virginei partus 1523.Sub || die XV Julii. || Impressum et noviter revisum Bononie : per Bene | dictum Hectoris Bibliopolum Bononiensem ».Ce second ouvrage n'est en somme qu'un résumé du premier et l'auteur le dit lui-même « qui nô est côtêtus de his : recurat ad nostra uberrima: super Mundini anatomiâ cometaria » ; la plupart des planches des « Isagogœ breves » sont elles-mêmes prises dans les « Commentaria » : quelques-unes cependant sont nouvelles, par exemple celle que nous reproduisons dans notre figure 3 ; d'autres, parmi les planches du premier ouvrage, ne sont pas reproduites dans le second : telles sont les trois planches plus que singulières consacrées aux organes génitaux de la femme, folios CCXXV, CCXXVI et la planche du folio CCCCCXIX, qui représente le Christ en écorché : fantaisie étrange dans un livre dédié à Jules de Médicis « Reverendissimo in Christo Patri et Domino, D. Julio de Medicis Tituli. S. Laurentii in Damaso P. Cardinali ». Nous nous sommes permis, quoiqu'elle s'éloigne fort de notre sujet, de reproduire ici cette planche, très réduite (fig. 5). Nous regrettons de ne pouvoir, à cause de sa longueur, donner également le curieux dialogue qui se trouve à la fin des « Isagogœ » : « Plutoni et Harpagi dissecti dialogus ». Signalons au moins la note qui le précède ; elle en fera comprendre le sujet, tout en donnant sur les mœurs des étudiants de jadis une curieuse indication « Quum humani corporis sectionem publice ut sit haberemus ; et nonnulli discipulorum (ut moris est inter ipsos nato livore) per jocum atque risum caput pudenda que subripuissent ; Parthenius amenissimo ingenio juvenis : Inde nactus argumentum hoc lusit ».

Terminons cette note bibliographique en constatant que les deux ouvrages d'anatomie de Bérenger de Carpi ont un frontispice assez analogue ; une partie de ce frontispice, reproduite dans notre figure 6, représente l'auteur dirigeant une « anatomie ».

*
* *

Suivant l'usage du temps, Bérenger de Carpi nous raconte, dans un assez long **Préambule**, que l'ouvrage lui a été inspiré dans un songe par Mercure : « *Apparuit quidam galero gallato vectus, tallaribusque pennatus aureis aureamque virgam serpente involutam manu ferens* », puis il entre dans le vif de son étude qu'il va, nous dit-il, diviser en

Fig. 3. — Frontispice de la 2e édition du *Traité des fractures du crâne*, de Bérenger de Carpi (1535).

deux parties : la première ayant trait à la classification des fractures du crâne ; la seconde à leurs signes, pronostic et traitement.

La **première partie**, sur laquelle, suivant l'auteur lui-même, « il faut passer rapidement, » énumère l'incision, la contusion, la perforation du crâne, puis toute une série de variétés fracturales aux noms barbares dont quelques-uns : « *ragamia*, *darcam*, *aberia*, *empiasma*, *marusis*, *hoesena* », n'auraient pas été déplacés dans les nomenclatures du siècle dernier. Rapportons seulement, avec détails, une observation d'aphasie consécutive à la rupture des vaisseaux méningés, observation dont le diagnostic rétrospectif ne nous semble pas douteux. « L'une des espèces de lésions du chef, dit notre auteur, est celle où, le crâne non fracturé, sont rompus certains nerfs du cerveau, ou certaines veines des membranes, soit par un mouvement

violent, soit par une chute ou un coup avec une chose pesante, capables de mouvoir le cerveau : le plus dans un corps sec comme sont les corps des vieillards, chez qui plus apte à être mû et rompu est le cerveau à cause de sa moelle qui est desséchée et diminuée comme il appert du VI^e des aphorismes de Gallien co LVIIJ. A tous ceux dont le cerveau a été mû par quelque action, il est nécessaire qu'ils deviennent de suite sans voix, comme j'ai vu cette année sur le puissant duc Hercule de Marschiotis qui reçut plusieurs coups d'un objet pesant ; il n'eut pas de fracture du crâne, et malgré tous les soins il mourut et je ne dis pas seulement par rupture des

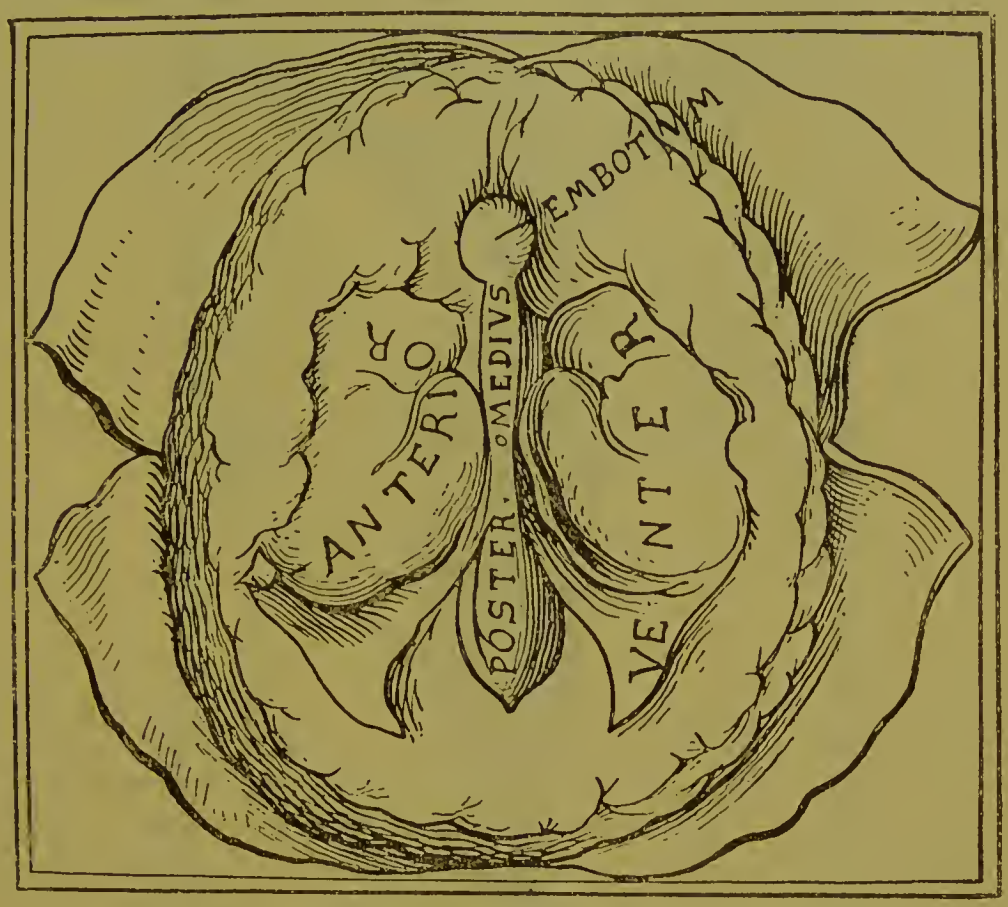


Fig. 4.— L'aspect du cerveau ouvert, d'après les *Isagogœ breves* de Bérenger de Carpi, 1^re édition, 1523.

nerfs du cerveau, surtout de ceux d'où naissent les nerfs réversifs qui sont dits les nerfs de la voix, mais je dis que chez lui fut rompue certaine veine du cerveau et peut-être certains nerfs : de quelle veine advint la mort, à cause du sang putréfié en un point non reconnu : et cette espèce de lésion est mauvaise parce que les médecins ne savent le lieu de la veine et que s'ils le savaient, ils pourraient ouvrir le crâne et émonder le sang et la sanie et guérir leur malade ».

Après ces considérations, l'auteur entre dans sa **seconde partie** :

Il y étudie tout d'abord la SYMPTOMATOLOGIE DES FRACTURES DU CRANE, et pour commencer, *les signes de la lésion osseuse* : signes

présomptifs et signes « manifestes aux sens ». Il n'accorde pas confiance, pour reconnaître une fracture totale, à la douleur dans la tête que l'on provoque en tirant sur un fil tenu entre les dents, et préfère, pour arriver au diagnostic, faire souffler fortement le patient, la bouche et le nez fermés : si quelque chose sort par la fissure, c'est qu'il y a très probablement pénétration ; celle-ci devient tout à fait sûre si un emplâtre appliqué sur le trait de la fracture « se diminue et dessèche au niveau de celui-ci ». En passant, notre auteur



Fig. 5. — Le Christ en écorché, d'après les *Isagogæ breves* de Bérenger de Carpi, 1re édition, 1523.

discute la possibilité des fractures du crâne à l'opposite du coup : Celse, dit-il, Avicenne, Nicolus Florentinus les admettent, Dinus Gentilis et Guy de Chauliac les nient ; quant à lui-même, il pense que beaucoup d'observations rattachées à cette variété sont tout simplement des fractures par double choc, aux deux extrémités d'un diamètre crânien : hypothèse reproduite depuis bien des fois et tenue aujourd'hui pour vraie dans bon nombre de faits, sans, je crois

bien, qu'on songe à en faire honneur à celui qui l'a émise pour la première fois. Quoi qu'il en soit, arrivons aux symptômes attribués par Bérenger de Carpi à la *lésion des membranes*. « Avicenne, dit-il, pense que la paralysie se produit du côté de leurs blessures et le spasme du côté opposé ; or, dans la plupart des cas, c'est le contraire qui advient : c'est-à-dire du côté de la blessure le spasme et du côté opposé la paralysie. Il se peut du reste que l'un survienne et point l'autre, ou même, malgré la lésion des membranes, ni l'un ni l'autre ». S'il y a de plus *lésion du cerveau*, on constate, en outre des symptômes précédents, l'issue par la plaie osseuse de matière cérébrale, ou de sanie apostémateuse, « ainsi que j'ai vu, dit Bérenger, à Bologne, sur le révérend seigneur de Peppulis qui avait une fissure capillaire du crâne, chez qui m'étant servi de raspatoires pour savoir si elle pénétrait jusqu'à la face interne du crâne, ce qui était vrai, j'en vis sortir une certaine quantité de sanie, et quoi-

Fig. 6.— Bérenger de Carpi dirigeant une dissection, d'après le frontispice de ses *Traités d'anatomie*.

qu'elle fut fort petite, la fièvre qui était très vive, cessa, et les inquiétudes, et l'insomnie, et tous les accidents : et j'ai vu cela dans beaucoup d'autres cas ». Des symptômes semblables peuvent avoir du reste pour seule cause l'enfoncement du crâne, qui chez les tout petits enfants est rarement suffisant pour produire de la compression. A ce propos, Bérenger de Carpi insiste, en passant, sur l'existence normale d'un contact intime entre la face interne du crâne et la dure-mère. « Je ne peux pas, dit-il, ne pas m'étonner que certains auteurs et non des moindres, tiennent la dure-mère pour toujours distante du crâne excepté au lieu des commissures ; elle adhère au contraire partout, ce qu'on voit bien en soulevant doucement le crâne, comme on fait dans les dissections habituelles ; j'ai fait l'anatomie de fœtus de quatre ou cinq mois, chez lesquels les commissures n'étaient encore proches comme chez ceux menés à perfection ; or la dure-mère et le péricrâne étaient joints solidement partout où n'y avait point d'os... et chez l'adulte, les membranes adhèrent encore davantage au niveau des commissures et pour cela n'est-il point mauvais en opérant de s'écarter d'elles ».

Son étude symptomatique terminée, Bérenger passe au PRONOSTIC

« où est toute utilité finale de médecine et qu'il faut bien connaître ». Il insiste surtout sur ce fait que les traumatismes crâniens avec perte de substance cérébrale sont loin d'être toujours mortels. « Pour ma part, dit-il, j'ai vu six hommes dont une notable partie de la substance du cerveau était sortie et qui sont guéris : d'autres, il est vrai au bout de peu de temps sont morts apoplectiques et deux autres ont gardé une paralysie d'un côté. Quant à ceux guéris, j'en ai vu et traité trois à Carpi alors que j'étais jeune et pour mon âge ai-je été assez habile : et j'ai eu de sincères et habiles médecins en ma société, à la première et seconde visite, lorsque j'ai extrait des lèvres des plaies de grands fragments de cerveau qui étaient sortis du crâne ; j'en ai vu un autre dans la cité de Pistoie, que soignait un certain Angellus, juif, assez habile chirurgien ; j'en ai vu enfin deux à Bologne : l'un un certain Vincentius Ragatia, l'autre le seigneur Paul, neveu du cardinal d'Istrie ; celui-ci avait dans le cerveau une plaie vraiment profonde, produite par le fer d'une épée qui, long de quatre doigts, resta piqué tout un jour perpendiculairement dans la plaie ; j'eus la plus grande peine à le voir et à l'extraire ; à la place qu'il occupait resta un trou où je plaçai une tente pendant 50 jours ou à peu près. A ce moment, l'humidité qui sortait jusque-là aqueuse et abondante, étant venue à rien, j'enlevai la tente pour laisser se fermer la plaie ; mais, vers le 60e jour, survint, par rétention de la matière dans le cerveau, une grande crise d'épilepsie avec tremblements et frissons de tous les membres. Ce que voyant, je fis soulever le malade par les pieds pour abaisser sa tête, et avec le stylet, j'ouvris peu à peu la fistule qui pénétrait sous le crâne, dans lequel je trouvai une grande quantité de matière laiteuse, laquelle évacuée, l'épilepsie cessa aussitôt, et le malade revint en bonne connaissance. Aussi, de nouveau, je plaçai la tente ; l'humidité dessécha et mon malade revint à la santé, puis vécut ensuite très longtemps et arriva à l'épiscopat. Et, j'en atteste Dieu, lui-même jurait que même au commencement de son mal, il coïtait avec une servante de la maison, sinon tous les jours au moins un jour sur deux et qu'il buvait chaque jour trois ou quatre fiasques de Malvoisie : d'où je crois qu'il a bien guéri par spéciale volonté de Dieu ». Somme toute, la perte de matière cérébrale est beaucoup moins grave qu'on ne dit ; de bien plus mauvais signes sont : l'affaissement des lèvres de la plaie, la noirceur de l'os, les frissons, le facies hippocratique et la photophobie.

Fig. 7. — Les instruments de la trépanation, d'après Bérenger de Carpi. *a*) Trépan à ailes.

Le TRAITEMENT des fractures du crâne est général et local. Le *traitement général* consiste d'après Bérenger, dans toute une série de précautions sur lesquelles il insiste avec sollicitude : le choix du local

où l'air « doit être chaud, soit qu'il le soit de nature, soit qu'on le rende tel parce que tout froid est très nuisible aux plaies de tête, ainsi que le dit Avicenne... donc, par les temps froids, on le réchauffera avec du feu, et non du feu de charbon, mais de bon bois sec d'où ne sort point de mauvaise fumée ». Il ne suffit même pas que l'air de la chambre soit chaud, il faut qu'il soit « non fétide et au besoin parfumé ». « Ce que j'aime le mieux pour y réussir, constate notre auteur, c'est de l'eau-de-vie, ou bien des caryophiles, du bois d'Alep, des roses sandales et un peu d'ambre, soit mis à bouillir dans de l'eau, soit placés sur une pelle chaude, promenée dans la chambre

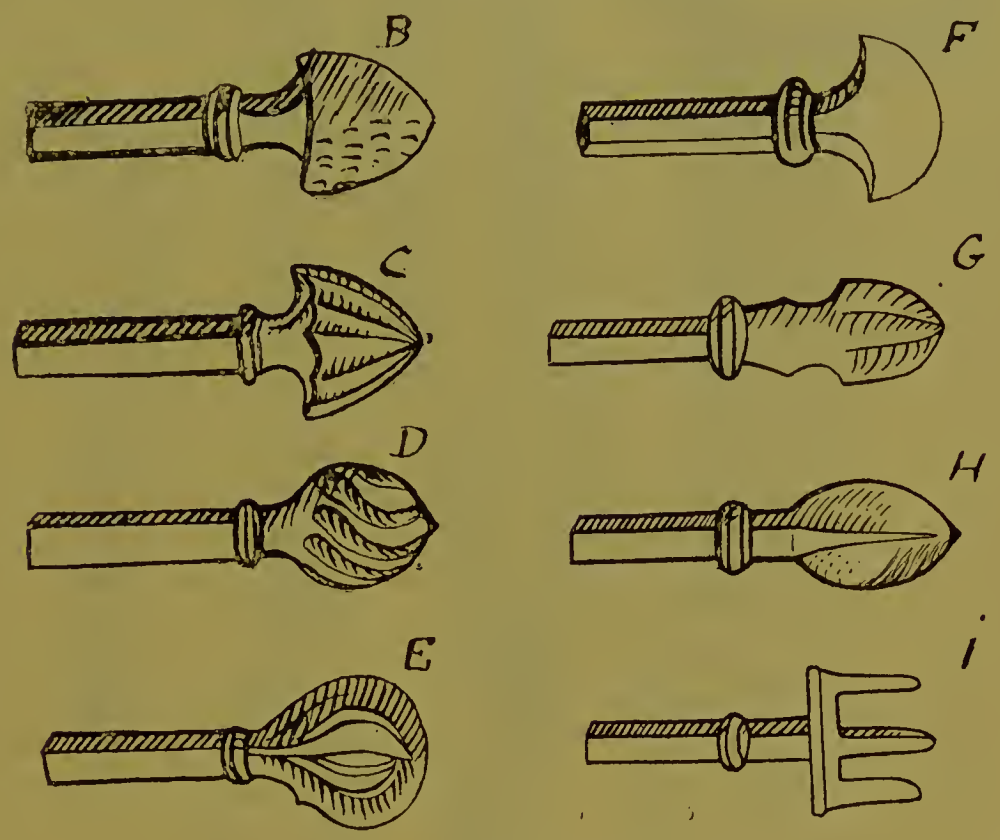


Fig. 8,9,10,11,12,13,14,15. — Les instruments de la trépanation, d'après Bérenger de Carpi (suite) *b,c,d,e*) trépans en forme de fraise, *f,g,h.i*) trépans d'emploi peu pratique.

bien close ». De plus on évitera les mouvements du malade, « mouvements qui agitent les humeurs ». On ne cessera pas la diète avant le 20e jour, « car on n'a jamais entendu dire qu'un blessé soit mort de faim » ; si l'on est forcé de donner quelque viande on préférera la viande de poulet, de perdrix ou de faisan, et surtout, si cela est possible, « les cervelles de gallinacés, car suivant Avicenne et d'autres, ils réconfortent le cerveau et retiennent les flux de sang ». Le vin peut être permis de temps en temps. Le sommeil du jour doit être évité, « car il empêche celui de la nuit qui est bon ». Le coït est nuisible « car toute cause d'affaiblissement doit être évitée chez un malade en traite-

ment et d'après Aristote, de tous les animaux, l'homme est celui que le coït déprime le plus ». — A côté de ce traitement général, s'impose un *traitement local*, qui n'est pas moins important. « Il est inutile, dit Bérenger de Carpi, de décrire tous les instruments qu'il peut être nécessaire d'employer, car, en présence d'un cas particulier, le chirurgien doit imaginer, s'il ne les a point, ceux dont il a besoin..., il m'est arrivé plus d'une fois, dans de telles circonstances, d'en faire fabriquer ou d'en fabriquer moi-même que je n'avais pas encore vus

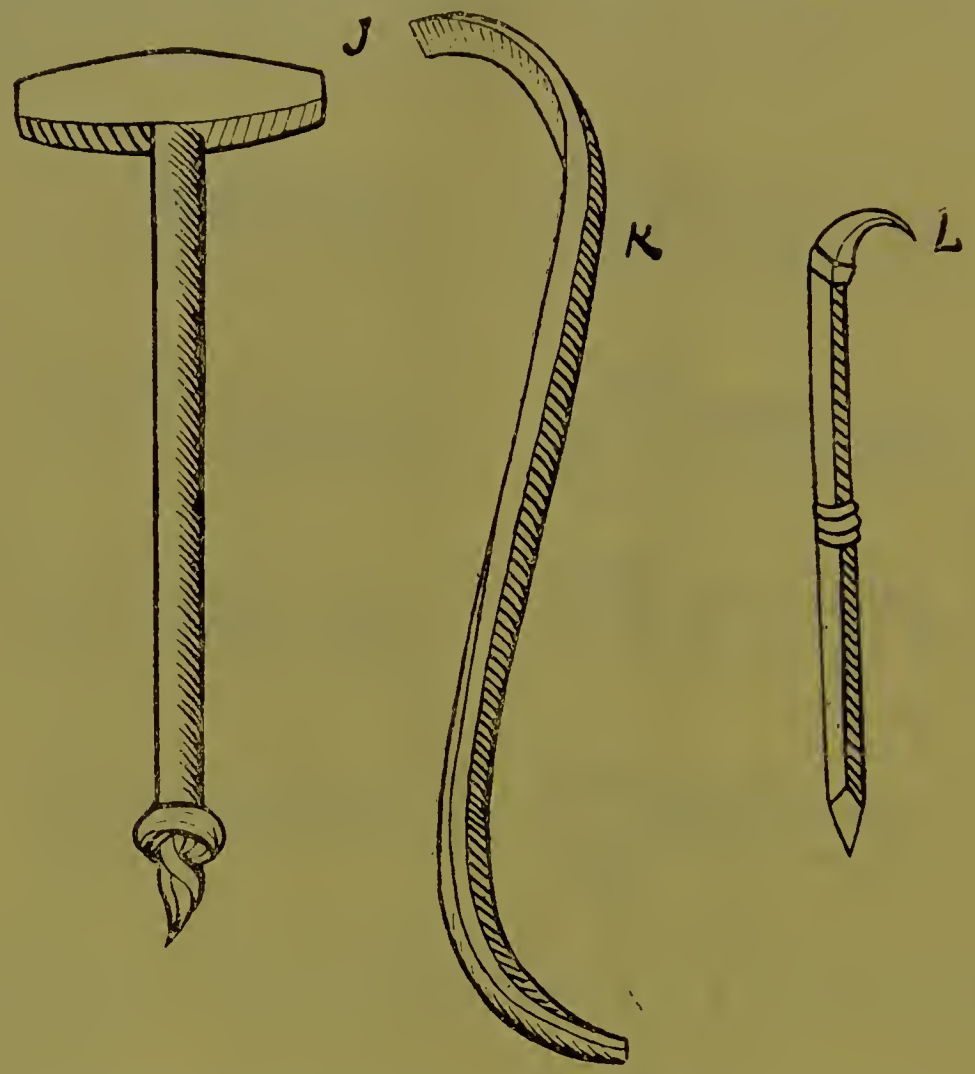


Fig. 16, 17, 18. — Les instruments de la trépanation, d'après Bérenger de Carpi (suite) *j*) tréphine à rebord. *k* et *l*) grand et petit élévatoires.

et que je n'ai pas eu l'occasion d'employer depuis ». Notre auteur restreint donc sa description à ceux qu'il emploie d'ordinaire et dont nos figures 7 à 24 donnent une exacte idée : trépans en forme de couronne ou de fraises, pinces, élévatoires, scies, rugines et lenticulaires : instruments sur la description et l'histoire desquels nous reviendrons en étudiant tout à l'heure l'ouvrage d'Andréa à Cruce, et dont plusieurs se sont conservés traditionnellement jusqu'à nous, tandis que d'au-

tres sont de temps en temps retrouvés et décrits comme nouveaux par des chirurgiens insuffisamment informés. « Personne, ajoute Bérenger de Carpi, en donnant un conseil qui ne manquera jamais

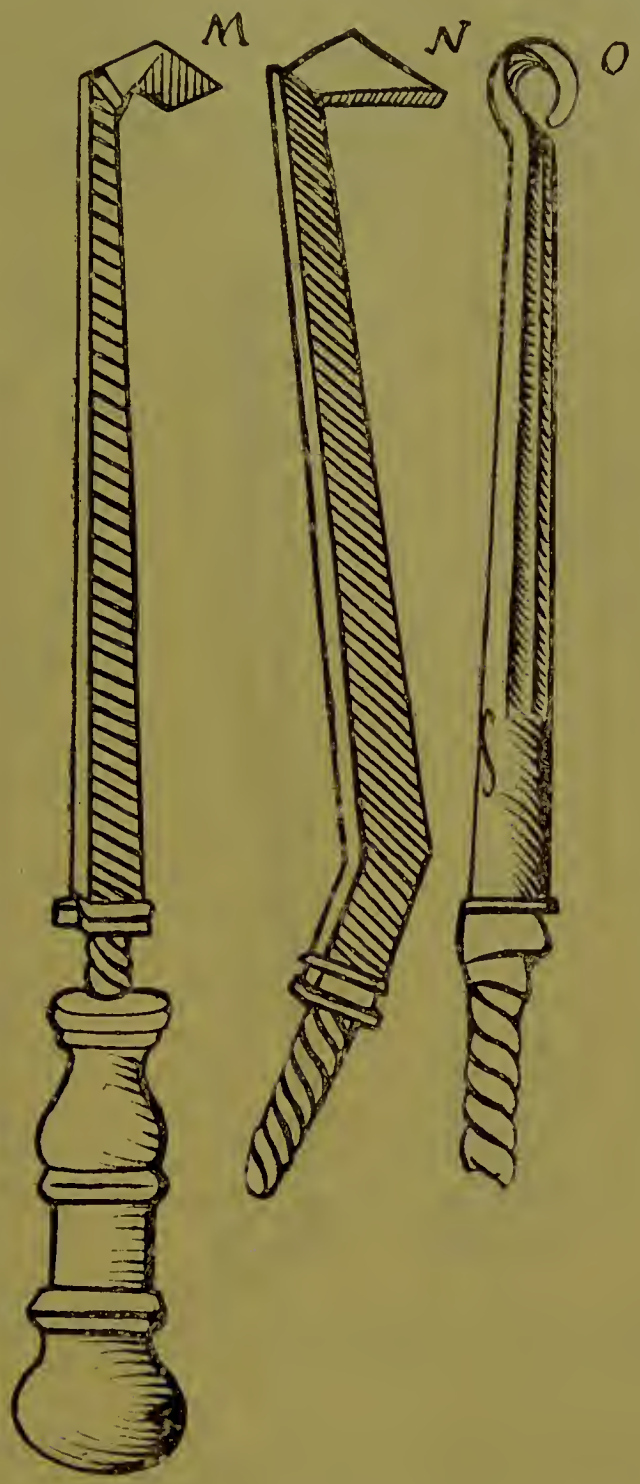


Fig. 19, 20, 21. — Les instruments de la trépanation, d'après Bérenger de Carpi (suite) *m* et *n*) grattoirs, *o*) crochet.

d'à-propos, ne doit se servir de tous ces ferrements avant de les avoir vu plus d'une fois employer par un maître habile et expert, de les avoir essayés sur le cadavre, et de bien connaître quelles sont les

parties solides et les parties fragiles du crâne, ainsi que les points où convergent les veines et les nerfs ». Il faut du reste, bien entendu, savoir, non seulement les employer, mais les employer à propos, lorsqu'il est indiqué d'intervenir. « La fracture est-elle capillaire, c'est-à-dire pour mieux parler, douteuse, car on ne sait jamais si une telle fracture est pénétrante ou non, on incise crucialement le cuir chevelu et l'on relève les quatre lambeaux et après avoir imprégné le trait de fracture d'un liquide noir on le gratte avec un raspatoire et si cet ins-

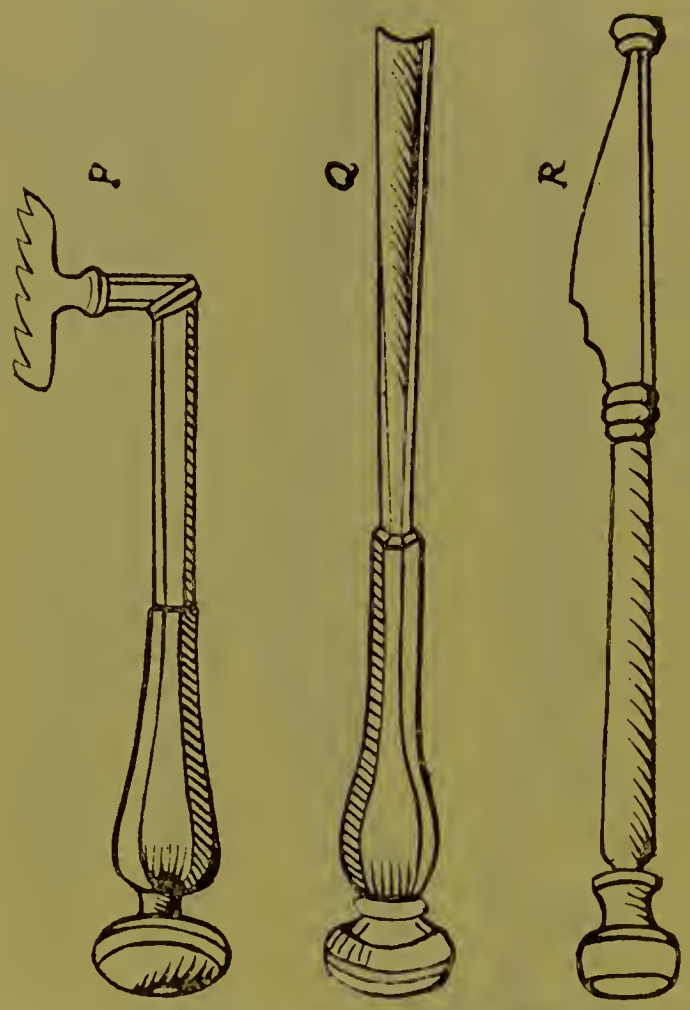


Fig. 22, 23, 24. — Les instruments de la trépanation, d'après Bérenger de Carpi (suite et fin) *p*) scie, *q*) ciseau, *r*) lenticulaire.

trument enlève tout le liquide, c'est que la fracture ne pénètre point : il suffit alors, avec le même instrument, d'enlever de suite tout l'os fêlé et de panser avec des siccatifs ». Si la fracture est pénétrante, on attendra les accidents pour perforer complètement l'os et alors pour agir, on laissera de côté les raspatoires qui manœuvrent trop lentement et l'on préférera les tarières. « Celle qui me plaît par dessus tout, dit Bérenger de Carpi, est celle avec une pointe : préalablement fixée au manche elle est placée à l'endroit le plus favorable et

là, par rotation, perfore l'os. On agira d'abord avec un instrument étroit et mince, puis avec un plus large, et enfin avec un plus large encore jusqu'à ce que soit créée une voie suffisante pour l'évacuation de la matière contenue sous le crâne ; et l'on remettra la pointe dans ces divers instruments jusqu'à ce que soient creusés deux trous de l'épaisseur de l'os ou à peu près. Ensuite sera enlevée la pointe du ferrement pour ne point blesser avec elle la méninge : ou bien on prendra un autre ferrement de même grandeur, mais sans pointe, et avec lui l'on perforera totalement le crâne, jusqu'à la méninge : ainsi en sécurité et bref temps et sans grande secousse de tête sera parfait le travail entrepris ». S'il reste au pourtour de l'orifice des aspérités, on les enlèvera avec le couteau lenticulaire et le maillet de plomb. « Quelques-uns qui en telle manière ont enlevé l'os, posent en sa place une coque de calebasse sèche : ce que je ne blâme ni ne loue : dans un cas seulement j'approuve tout à fait l'application d'une telle coque, c'est là où a été enlevée une grande partie du crâne, de peur que les tentes et les bandes ne pèsent sur les méninges et ne produisent un apostème ». Après les fractures communes, capillaires et pénétrantes, dont nous venons de décrire le traitement, se placent les fractures rares : dans l'aberia, « qui est lésion avec enlèvement de la superficie de l'os » il faut le perforer de même manière que dans les fissures pénétrantes ; dans le marusis, où l'os est enfoncé en dedans, « le médecin doit bien examiner où faire la perforation de l'os, qui ne se fera proprement sur l'os enfoncé, qu'elle enfoncerait encore davantage mais en empiétant assez sur l'os sain pour que cela ne soit pas » ; dans l'hœsena, où l'os bascule vers le cerveau, on n'opérera que s'il survient des accidents : « l'os sera perforé en lieu sain à l'environ du lieu comprimé et l'on fera un trou suffisant pour pouvoir introduire un élévatoire et soulever l'os à son aide » ; dans l'apostatismos « où les parois crâniennes sont complètement enlevées jusqu'aux méninges », il faut souvent égaliser l'orifice avec le lenticulaire ou l'agrandir lorsqu'il y a rétention de matière ; dans l'empiasma, ou fracture comminutive, on enlèvera le plus tôt possible les fragments qui ne sont point capables de vivre ; enfin, s'il y a plaie pénétrante avec corps étranger, on enlèvera celui-ci, puis on agrandira l'orifice osseux.

Tels sont les conseils chirurgicaux donnés par Bérenger de Carpi, il y a trois siècles et demi ; on peut les trouver incomplets, sans base anatomique sérieuse, timides même en quelques points : on sera sûrement plus indulgent pour eux, au moins à ce dernier point de vue, si l'on songe qu'ils eussent paru tout au contraire, il n'y a pas vingt ans, d'une hardiesse excessive et dangereuse.

## II

Fig. 25.—Lettre ornée d'après la 1re édition de la *Méthode curative* d'Ambroise Paré.

Le livre d'**Ambroise Paré** laisse une impression semblable, tout à l'honneur de la chirurgie du XVIe siècle.

Son édition originale, rarissime, publiée quarante-trois ans après l'ouvrage de Bérenger de Carpi, forme un petit in-octavo, de XXCCLVI feuillets, non compris le titre, les dédicaces : l'une à M. Chapelain, « conseiller et premier médecin ordinaire du roy », l'autre « au lecteur », les vers adressés à l'auteur : « Vers Alexandrins par I. N. P. à son ami, auteur de ce présent livre », « Estienne de la Rivière à l'auteur, son bon ami », « Ode à Mathurin Pasquet Champenois », « Ad lectorem, Caron », enfin, placés à la fin de l'ouvrage, la table et le permis d'imprimer : « donné à Bloys le 8e jour d'octobre 1559 », et au-dessous duquel on lit : « Achevé d'imprimer le 28e jour de février 1561 ».

La disposition typographique du titre est la suivante :

*LA MÉTHODE CURATIVE DES PLAYES ET FRACTURES DE LA TESTE HUMAINE.*

AVEC LES PORTRAITS DES INSTRUMENTS NÉCESSAIRES POUR LA CURATION D'ICELLES.

*Par M. Ambroise Paré, chirurgien ordinaire du Roy et Juré à Paris.*

*A PARIS.*

*De l'imprimerie de Jéhan le Royer, imprimeur du Roy ès Mathématiques demeurant en la rue St-Jacques à l'enseigne du Vray Potier près les Mathurins.*

AVEC PRIVILÈGE DU ROY.

1561.

Les pièces préliminaires et la table sont en caractères romains, le corps même de l'ouvrage entièrement en italiques, d'une remarquable élégance, ainsi que les lettres ornées, dont nous reproduisons l'un des meilleurs spécimens (Fig. 25), les en-tête, le frontispice, entouré d'un médaillon très orné, et surtout l'admirable et peu connu portrait de Paré à 45 ans, placé à l'envers du titre, et entouré de sa devise « Labor improbus omnia vincit » (Front.).

L'ouvrage lui-même est divisé en deux parties à peu près égales, l'une portant sur « **l'anatomie de la teste humaine illustrée par**

**les figures de ses parties** », l'autre ayant trait à « **la méthode curative proprement dite de ses plaies et fractures** ».

Ambroise Paré explique lui-même dans sa préface « au lecteur » pour quelles raisons il a cru nécessaire **une description anatomique** aussi étendue. « En suivant l'advis du bon homme Guidon de Chauliac en son chapitre singulier, amy lecteur, ou il enseigne tout homme bien ouvrant devoir conoistre le lieu du subiet auquel il œuvre, à fin que son opération soit exempte de toute erreur, je me suis persuadé ce que, de toute antiquité de temps et soudain que l'art de médecine fut inventé, les plus fameux médecins asclépiades ont reçu par commun accord, comme principe et théorème, auquel en leur art il ne faut aucunement contrevenir, scavoir est que le chirurgien (qui de touts les ouvriers usants de la dextérité manuelle est le plus excellent) doit par nécessité scavoir exactement la composition du corps humain auquel il œuvre comme en son propre subiet et des parties d'iceluy ; pour ce que lui défaillant ceste pièce, c'est-à-dire la cognoissance du corps subiet, il ne pourra faire opération qui soit bonne, et de laquelle il puisse sortir avec asseurance de son honneur. Ce qui est prouvé suffisamment par Hippocrate au commencement du livre de l'officine du médecin.... » Cette discussion sur la valeur de l'anatomie pour le chirurgien est trop longue pour que nous puissions la reproduire tout entière : elle mérite toutefois d'être lue, et a la saveur littéraire des meilleures pages de Rabelais.

L'étude anatomique qui suit est certes d'un intérêt beaucoup moindre : nous n'en analyserons ni les rares parties vraies, ni les nombreuses inexactitudes, ni les figures « extraictes du livre d'André Vesale ». Notons cependant au passage les théories physiologiques dont Paré orne çà et là sa description : les esprits animaux y jouent naturellement un rôle qui prête parfois au sourire. « De l'esprit vital est fait l'esprit animal envoyé du cueur par les artères carotides internes au cerveau pour ce qu'il était requis qu'il fust mieux cuit et digéré... le rets admirable a été aussi fait, afin que l'esprit y feit plus longue demeure pour illec estre mieux agité et élaboré, subtilisé et mis en extrême perfection ». Ainsi parvenus au cerveau, les esprits animaux se promènent dans les ventricules qui ont chacun leur fonction spéciale. « L'utilité et usage du ventricule moyen est de servir comme de tribunal et consistoire à la faculté raisonnable lorsque l'âme par icelle veut faire ses jugements et prendre ses conclusions des choses à soi présentées par l'imaginative, estimative ou phantasie... Le siège de la mémoire est au ventricule postérieur, situé au cerebelle moins humide et plus solide que nule autre partie du cerveau : pour ceste cause plus apte et plus idoine à recevoir ces choses qui ont esté aux trois ventricules reçues et élaborées ». Ajoutons du reste que s'il arrive au cerveau des humeurs « noires et visqueuses » les commissures sont là pour y remédier, « le crâne étant en nostre corps comme une cheminée ou fourneau de la maison, auquel toutes

les fumées montent : si la nature l'eust fait tout d'un os, les fumées ne s'en eussent pu exhaler ».

Après ces belles théories il est grand besoin de reprendre terre. C'est ce que fait Paré dès les premiers mots de **la partie thérapeutique**, partie vraiment intéressante de son ouvrage. Ici, peu d'érudition : Hippocrate, Galien, Guy de Chauliac et c'est tout, mais d'admirables descriptions cliniques semées de curieuses anecdotes chirurgicales.

Après avoir noté les signes « conjecturatifs » et les signes certains des fractures du crâne en général, Paré étudie LES CINQ VARIÉTÉS FRACTURALES déjà admises par Hippocrate : la fente, la contusion, l'enfonçure, l'incision et la fracture « autre part qu'à l'endroit où a été donné le coup ».

Dans *la fente* ou *fracture linéaire*, « s'il n'y a pas place suffisante pour la traiter, faut premièrement raser le poil puis couper le cuir musculeux et le péricrâne avec un rasoir » ; si les lèvres de la plaie saignent, « lier le vaisseau, faisant un point d'aiguille, commençant à passer l'aiguille à la partie extérieure au travers de tout le cuir musculeux, puis la repasser par la partie intérieure et faire le nœud dessus » ; enfin on doit pratiquer « ouverture en l'os, avant le troisième jour s'il est possible, principalement en esté », de façon « à donner issue et transpiration à la matière ». On se servira pour cela des diverses sortes de rugine.

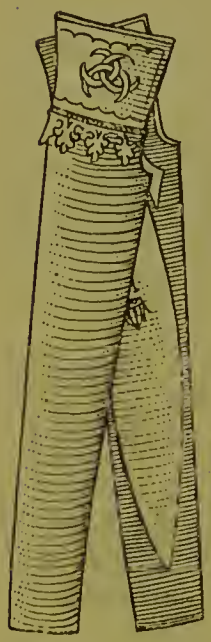

FIG. 26. — Lancette décorée du croissant de Diane de Poitiers d'après A. PARÉ.

A propos de *la contusion* Paré décrit fort bien le céphalœmatome, et les dépressions crâniennes considérables « qui se font principalement aux jeunes enfants, lesquels ont encore leurs os tendres, gélatineux et mols ». Une ventouse, un tire-fonds remettront l'os en place ; s'il résiste à ces moyens on le soulèvera après avoir fait une petite ouverture en son milieu, à l'aide d'un élévatoire à trois pieds. Si l'os est déprimé d'un côté seulement « il faut l'eslever et donner issue aux choses étranges, faire ouverture avec scies ». « Davantage advient maintes fois que la première table dudit crâne est entière et que la seconde est rompue avec esquilles qui compriment la dure-mère, qui est aussi cause de la mort du patient ; ce que j'ay veu advenir à un gentilhomme de la compagnie de Monsieur d'Estampes lequel fut blessé sur la brèche du chasteau de Hédin, d'un coup de hacquebute qu'il reçut sur l'os pariétal, dont le troisième jour mourut apoplectique. Dont advint que pour l'envie que j'avais de cognoistre la cause de sa mort je lui ouvry le crâne, auquel trouvay la seconde table rompue avec esquilles d'os qui estaient insérées dans la substance du cerveau, encore que la première table fust entière ».

Dans *l'enfonçure* on enlèvera les esquilles séparées avec des élé-

vatoires, des pinces, des tenailles ; au besoin pour donner issue aux humeurs, on appliquera le trépan, « non sur l'os entièrement fracturé, de peur qu'en pressant dessus, on ne blesse les membranes : mais sur l'os sain et entier, et le plus près de la fracture qu'on pourra ».

Dans la quatrième espèce de fracture, l'incision, « s'il advient qu'il y ait grande playe avec os du tout coupé et que portion du cuir musculeux soit demeurée sans être entièrement coupée, ne faut parachever de coupper le dit cuir, mais faudra séparer l'os qui sera du tout coupé, d'avecques le péricrâne, afin de réduire ledit cuir en son lieu pour servir de couverture au cerveau, de peur que l'air extérieur ne lui face lésion ».

Arrivons enfin à la cinquiesme espèce de fracture, « *fracture à opposite du coup* ». « OEginete s'en mocque », mais Paré l'a vu, « n'aguères sur l'un des serviteurs de Monsieur Du Mats » et conseille même, dans les cas de ce genre, « de faire trépanation, plustôt que laisser le patient mourir » après avoir appelé conseil « tant de docteurs médecins que chirurgiens, de peur qu'on ne se trouve empêché si d'avanture le patient vient à mourir ; car ce sera chose plus aisée à quatre de le porter en terre qu'il ne serait à un seul ».

Fig. 27. — Bistouri, d'après Paré.

La commotion ou esbranlement du cerveau, qui se produit dans toutes les fractures du crâne, rend du reste, même dans les cas les plus simples, le pronostic fort incertain : « aucuns meurent de bien petites fractures, les autres réchappent de très grandes ». C'est ainsi que succomba le roi Henry II le onzième jour après un coup de lance qui « lui dilacera le cuir musculeux du front près l'os, transversalement jusques au petit coin de l'œil sénestre, sans faire aucune fracture aux os ; et après son décès on lui trouva en la partie opposite du coup, comme environ le milieu de la commissure de l'os occipital, une quantité de sang espandu entre la dure-mère et la pie-mère, avec altération de la substance du cerveau ». Le duc de Guise échappa d'une plaie autrement grave en apparence : « Monseigneur François de Lorraine, duc de Guise, reçut devant Boulogne un coup de lance, qui au-dessous de l'œil dextre déclinant vers le nez, entra et passa outre de l'autre part entre la nucque et l'oreille d'une si grande violence que le fer de la lance avec une portion de bois fust rompue et demeura dedans en sorte qu'il ne peut estre tiré hors qu'à grande force,

mesmes aux tenailles de mareschal : nonobstant toutesfois ceste grande violence qui ne fust sans fractures d'os, nerfs, veines, artères et autres parties rompues et brisées par ledit coup de lance, mondit Seigneur grâces à Dieu fust guéry ».

Le PRONOSTIC est, bien entendu, singulièrement aggravé par l'inflammation de mauvaise nature de la plaie, avec « couleur blafarde et pus visqueux », par « les convulsions et spasmes survenant à la partie opposée du coup... ce qui est à raison de la douleur de la plaie, et aussi que les humeurs et esprits naturellement courent vers la partie blessée ; lesquelles deux choses espuisent, sèchent et consument le costé de la partie saine, dont puis après tombe en convulsion ». La mort devient certaine « lorsque le patient perd sa ratiocination, n'a plus de mémoire, parle sans occasion, et a les yeux ténébreux ».

Paré étudie ensuite longuement LE RÉGIME DES BLESSÉS, « le boire, le manger et le dormir » sans oublier la saignée dont il était fort partisan, au point de retirer à un de ses patients jusqu'à vingt-sept palettes en quatre jours. Il décrit les pansements à appliquer, variables suivant les caractères et la cause de la plaie : tout cela est peu intéressant, et nous n'aurions qu'à répéter ce que nous avons déjà trouvé dans Bérenger de Carpi. On nous permettra donc de feuilleter seulement, pour arriver de suite aux CONSEILS CHIRURGICAUX donnés par notre auteur : « pour expurger, dit-il, le sang et la sanie qui peut être entre le crâne et la dure-mère, faut mettre un peu de linge délié en deux ou trois doubles, avec un peu d'eau-de-vie entre le crâne et la dure-mère ». Lorsque la dure-mère se lève et sort grandement par le trou du trépan « faut faire plus grande ouverture et si on voit qu'icelle tumeur ne se résolve et que l'on ait soupçon qu'il y eust pus au-dessous, alors on doit faire incision à la dure-mère, avecques une lancette ou avec une bistorie ». Quant au fungus « que les vulgaires appellent le fic S. Fiacre, qui est une chose absurde et mal entendue, pour ce qu'il n'y a point de maladies de saints, on le liera avec fils de soye, le plus près de sa racine qu'on poura, puis étant tombé, » on appliquera dessus des siccatifs. Lorsque l'os est carié, ce qui est dû à l'air, à la sanie qui imbibe l'os, à « l'indue application d'huilles et autres médicaments humides et suppuratifs », il faut le dessécher avec les poudres céphaliques « propres pour ayder à séparer l'os qui sera altéré superficiellement », avec des cautères « qui seront de telle figure que sera la figure de l'ulcère et os corrompu ». « Pour que la vertu des remèdes puisse mieux consumer l'humidité superflue, on pourra percer en divers lieux l'os carié avec la trépane perforative ». Enfin, lorsque l'os ne tiendra presque plus, on l'enlèvera doucement ainsi que Paré le fit « à un laquais de deffunt monsieur de Goulaines ». « Et dessus la dure-mère, dit-il, trouvay trois cavitez à mettre le pouce, qui estaient remplies de vers grouslants et mouvants, lesquels estaient chacun de grosseur environ d'aiguillette, ayant la teste noire. Or était la portion d'os que nature

avait séparée de grandeur de la palme de la main et plus... et pour ceste cause feis faire audit laquais un bonnet de cuir bouilly (pour résister aux injures externes) qu'il porta jusques à ce que la cicatrice fut bien solide et la partie fortifiée. Or il y a d'aucuns soy disants chirurgiens (mais plutost sont de ces abuseurs coureurs et larrons), qui lorsqu'ils sont appellez pour traitter les playes de teste, ou il y aura quelque portion d'os amputé, font à croire audit patient et aux assistants, qu'au lieu dudit os leur faut mettre une pièce d'or. Et de fait en la présence du patient l'ayant receue, la batent et la rendent

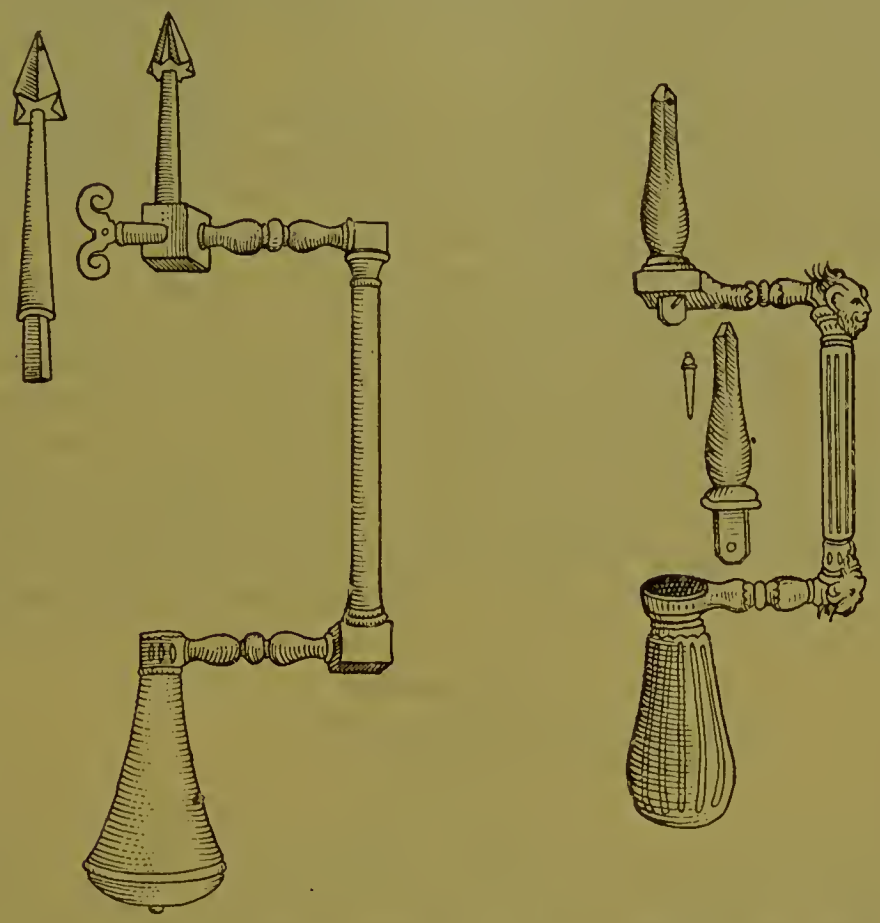

Fig. 28 et 29. — Trépans perforatif et exfoliatif, d'après Paré.

de la figure de la plaie et l'appliquent dessus et disent qu'elle y demeure pour servir au lieu de l'os et de couverture au cerveau ; mais tost après la mettent en leur bource et s'en vont laissant le patient en cette impression. Les autres disent que par leur industrie et grand scavoir ils font coalescer une piece de congourde au lieu de l'os amputé et ainsi abusent les ignorants qui ne cognoissent que tant s'en faut que cela se puisse faire, que nature ne peut souffrir un petit poil enfermé en une playe ou autre petit corps estrange : Ce qui est prouvé par Galien au quatrième livre de sa méthode ».

Ces principes posés, Paré décrit le MANUEL OPÉRATOIRE DE LA TRÉPANATION telle qu'il la pratiquait et vraiment ce manuel diffère bien peu de

celui qu'on suit aujourd'hui. « Foret pour commencer à ouvrir le crâne, trépan à chaperon et à pyramide qu'on enlève au cours de l'opération, couteau lenticulaire », tels sont les instruments qu'il employait pour mener à bien la perforation ossense, perforation qu'on ne doit pas tenter « sur l'os fracturé du tout, sur les sutures, sur les sourcilles, aux parties inférieures de la teste de peur que la substance du cerveau ne sorte dehors pour sa pesanteur, sur les os bregmatis des petits enfants lesquels ne sont pas encore assez solides pour soustenir la trépane, sur les tempes à raison du muscle temporal... parce que son compagnon opposé tire à soy ladite mandibule inférieure, et parce que le dict muscle se meust en maschant et en parlant, et partant, difficilement est consolidé ».

Telle est, en quelques mots, la « Méthode curative des playes et fractures de la teste humaine », au moins pour ce qui concerne le crâne et le cerveau. Quelques chapitres sur les plaies des diverses régions de la face complètent l'ouvrage : leur étude serait ici tout à fait déplacée : nous les notons donc seulement.

Ajoutons du reste que notre analyse, où nous avons employé le plus souvent possible les termes mêmes de Paré, ne peut donner qu'une idée fort incomplète du livre, écrit dans un style d'une clarté et d'une vivacité absolument remarquables : c'est au point de vue littéraire une de ces œuvres rares qui laissent sous le charme, surtout lorsqu'après une première lecture on peut sauter les pages trop vieillies. « Rara cara » comme dit Caro dans les vers latins qui précèdent le livre ou, comme le dit Mathurin Pasquet, Champenois, dans une ode dédiée à l'auteur :

« . . . . . Douce Ambroisie
Dont Ambroise en ses escrits
Donne pâture aux esprits ».

Cet ouvrage est du reste beaucoup plus important et plus intéressant que tous ceux publiés antérieurement par Paré : la « Méthode de traicter les playes faictes par hacquebutes » (1545, 61 folios) la « Briefve collection de l'administration anatomique » (1550, 96 folios) ; la « Manière de traicter les playes faictes tant par hacquebutes que par flèches » (1552, 80 folios). Parue en 1561, neuf ans après ce dernier, la « Méthode curative des playes et fractures de la teste humaine » ne précéda d'autre part que de quelques mois une « Anatomie universelle du corps humain ». Chirurgien ordinaire du roi depuis 1550 ou 1551, Paré était alors en pleine activité et réputation : toutefois, — on nous permettra de citer en terminant cette petite anecdote — il ne fut pas consulté lors de la chute avec commotion cérébrale, que fit en 1561 Catherine de Médicis, en essayant de monter à cheval la jambe sur l'accotoir « car elle avait la jambe belle et ne craignait point de la montrer ». Il fallut après cet accident la trépaner. « On lui fit, écrivait Charles IX, une petite ouverture au chef, qui profita tellement qu'au même instant la douleur cessa ». La guérison

fut complète puisque, quelques jours après l'opération, Catherine racontait l'aventure à la duchesse de Guise en disant : « Je n'ai ayté guère blaysaye, et ne suis que marquaye sur le nay comme les moutons de Berry » (1).

III



Fig. 30. — Lettre ornée, d'après la 1re édition de la *Chirurgie* d'Andrea a Cruce.

Le livre d'**Andrea a Cruce**, qui est loin d'être comme celui de Paré un chef-d'œuvre typographique, le suivit de très près, de plus près même qu'on ne le dit d'ordinaire. Si nous en croyions en effet la notice bibliographique publiée par M. Hahn dans le Dictionnaire Dechambre, le livre d'A Cruce serait de 1583. « Cruceius dit-il, ou A Cruce (Jean André) était de Venise et florissait vers 1560. Après avoir servi en qualité de chirurgien sur les flottes vénitiennes, il enseigna la chirurgie avec éclat dans sa ville natale. Il a publié un ouvrage sur les découvertes en chirurgie faites avant lui et intitulé « *Chirurgia universale et perfetta* », Venise, 1583 et 1605, in-folio, divisé en 7 livres. Le même ouvrage a paru en latin sous le titre de *Chirurgiæ universalis opus absolutum, Venitiis*, 1596, in folio ». Renseignements en partie inexacts, car la bibliothèque de la Faculté de médecine possède un exemplaire d'A Cruce, en latin, daté de 1573, et dont voici le titre précis :

**Chirurgiæ**
**Joannis Andreæ**
**A Cruce**
**Veneti Medici**
**libri septem**
*quam plurimis instrumentorum imaginibus Arti Chirurgicæ opportunis suis locis exornati theoricam practicam ac verissimam Experientiam continentes*
**in quibus ea omnia quœ optimo Chirurgo in curandis vulneribus convenire videntur, ordine quodam amplissimo concerni possunt :**
**nunc primum in lucem editi**
*cum Indice copiosissimo rerum omnium memorabilium*
**cum privilegiis**
**venetiis**
**apud zordanum zilettum 1573**

(1) Cette anecdote est rapportée par A. Franklin dans son livre : *La Vie privée d'autrefois ; les chirurgiens*. Plon, 1893, p. 64.

L'exemplaire, de 142 folios, se termine par la mention :

**Venitiis** *Apud Jordanum Zilettum*

**MDLXXIII**

Ce traité comprend sept livres : le premier, consacré aux lésions du crâne, occupant à lui seul presque la moitié de l'ouvrage.

L'auteur, après quelques NOTIONS ANATOMIQUES sur le crâne, y étudie LES SYMPTÔMES, externes et internes, de ses fractures : « *Casus* ; *vomitus* ; *vertigo* ; *obcœcatio* ; *sanguinis ore, auribus aut naribus emanatio* ; *obmutescentia* ; *stupor* ; *rigor febris* ; *paralysis* ; *apoplexis* ; *epilepsia* ; *convulsio* ; *delirium* ; *somnus superfluus* ; *membranæ denigratio, et vulneris siccitas eximia* ». Sur tout ceci, rien de bien particulier à noter.

Plus curieux sont LES PRÉCEPTES THÉRAPEUTIQUES que nous trouvons ensuite, et parmi eux quelques-uns valent certes la peine d'être notés. « Dès que le médecin arrive près du malade, il doit de suite faire raser les cheveux autour de la plaie, puis bien peser en son esprit les manœuvres qu'il va pratiquer ; si la plaie contient un fragment de pierre, ou de bois ou de fer, ou d'os fracturé ou des cheveux, qu'il les enlève avec ses doigts, une pince ou quelque autre instrument, vite et élégamment. S'il y a une dépression du crâne qu'il puisse réduire, ou une pièce détachée qu'il puisse enlever, il le fera, de même que si la plaie de la peau n'est pas assez grande, il l'agrandira. Le patient sera laissé en lieu obscur, et, lui promettant la guérison, le chirurgien l'exhortera à la tranquillité, à la patience, à l'obéissance et à la gaieté ; tout en disant, à son jugement, la vérité aux assistants, amis et parents ». En outre, il prendra soin de placer le malade en bon air, il veillera sur sa nourriture et sa boisson, sur ses évacuations, sur ses heures de sommeil et de veille, et lui évitera toute émotion.

La manière de traiter chacune des diverses plaies de tête : — la simple et légère plaie de tête — la contusion sans solution de continuité ou fracture manifeste du crâne — la plaie contuse sans fracture — la fracture sans plaie du cuir chevelu et sans lésion des membranes — la fracture ouverte avec ou sans lésions des membranes — ; cette manière est ensuite l'objet de conseils nombreux, à peu près identiques à ceux que nous avons cités d'après Paré, et sur lesquels nous jugeons dès lors inutile de longuement insister.

Le côté vraiment original du livre d'A Cruce, c'est LE COTÉ ICONOGRAPHIQUE : on ne saurait se figurer l'innombrable quantité d'instruments divers utilisables pour la chirurgie du crâne qui y sont figurés. Il est bien évident que notre auteur n'en est point l'inventeur, et qu'ils faisaient partie de l'arsenal chirurgical de l'époque, puisque Paré — qu'Andrea a Cruce ne connaît point, nous l'avons déjà dit, — et puisque Bérenger de Carpi avaient figuré, bien des années avant, bon nombre de ces « ferrements ».

Quoi qu'il en soit, ce sont des pinces (*volselli*) assez analogues aux

Fig. 31. — Phacotus, d'après Andrea a Cruce.

Fig. 32. — Méningophylax, d'après Andrea a Cruce.

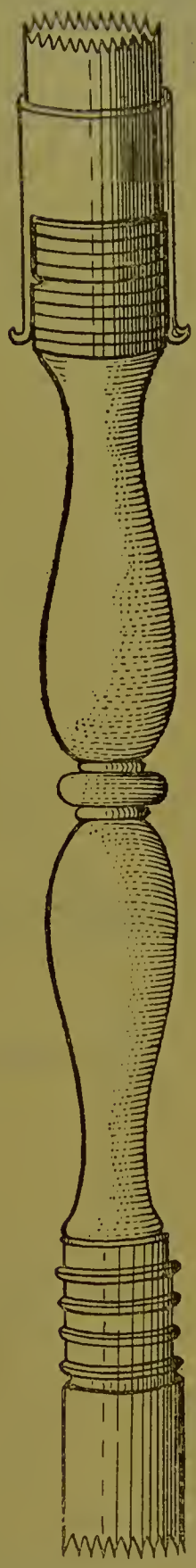

Fig. 33. — Couronne double, manœuvrée par rotation entre les paumes des mains, d'après Andrea a Cruce.

pinces à dissection ordinaires, des pinces à os (*forceps mordens, ossi-*

*frangens, attractor*), des crochets (*raspatoria*) pour soulever les fragments osseux peu adhérents, des scies (*serrulæ*) qui ressemblent singulièrement aux scies à crête de coq d'aujourd'hui, des ciseaux (*vec-*

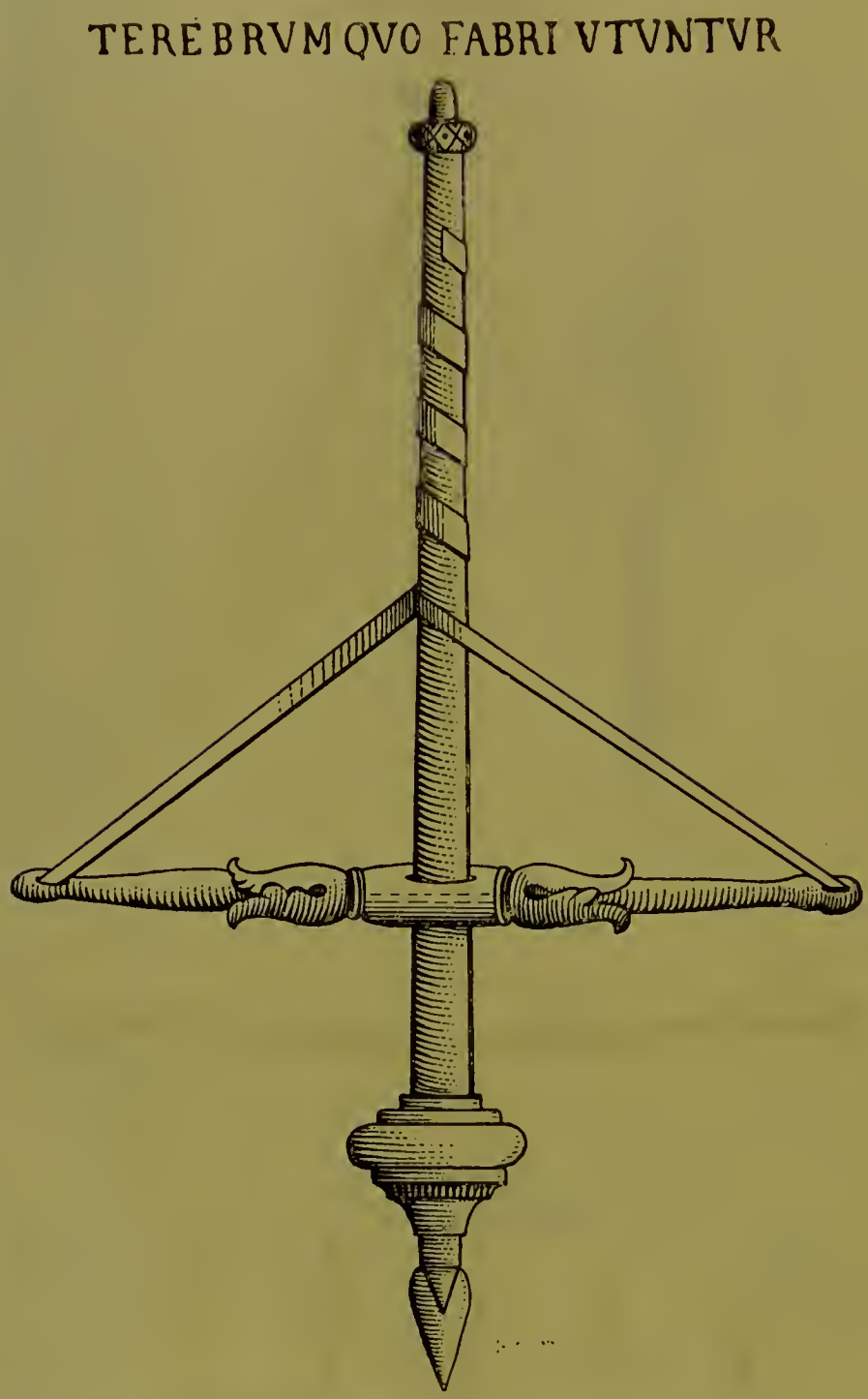


Fig. 34. — Tarière manœuvrée avec un ruban formant ficelle de toupie, d'après Andrea a Cruce.

*tes, cyclisca*) pour élargir les fentes de fracture, soit avec la main, soit avec le maillet (*malleolus*), des couteaux lenticulaires (*phacoti*) pour égaliser les bords de l'orifice crânien, couteaux portant à leur extré-

mité une lentille pour ne point piquer la dure-mère, d'autre part au besoin protégée à l'aide d'une spatule spéciale (*meningo phylax*),

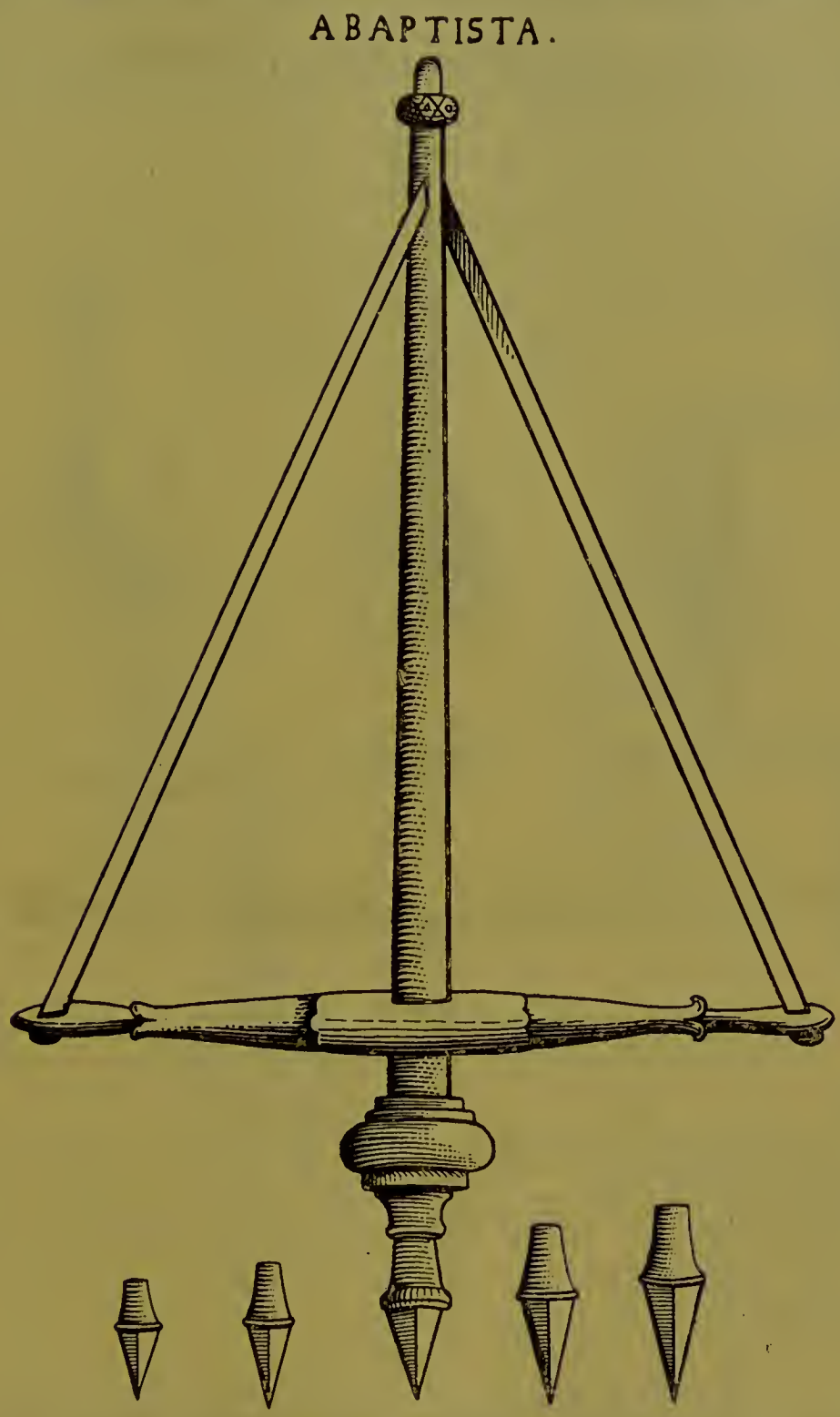


Fig. 35.— Diverses tarières abaptistes, susceptibles d'être adaptées à un manche manœuvré comme celui de la figure précédente.

insinuée entre elle et l'os, des tarières ou trépans (*terebra, modioli*) pour perforer le crâne, tarières ou trépans à qui l'on faisait décrire

ou bien des demi-cercles dans un sens puis dans l'autre, ou bien des cercles toujours dans le même sens ; le premier mouvement était obtenu, soit en faisant rouler le manche de l'instrument dans la paume de la main autour de son axe de droite à gauche, puis de gauche à droite, soit avec un archet, en appuyant au menton la palette mobile supérieure ; les circulaires complets s'obtenaient, soit avec un man-

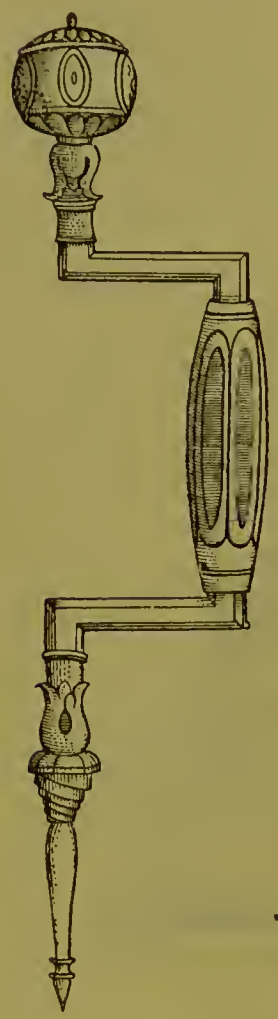

Fig. 36.— Tarière manœuvrée à l'aide d'un arbre excentrique, comme le trépan actuel, d'après Andrea a Cruce.

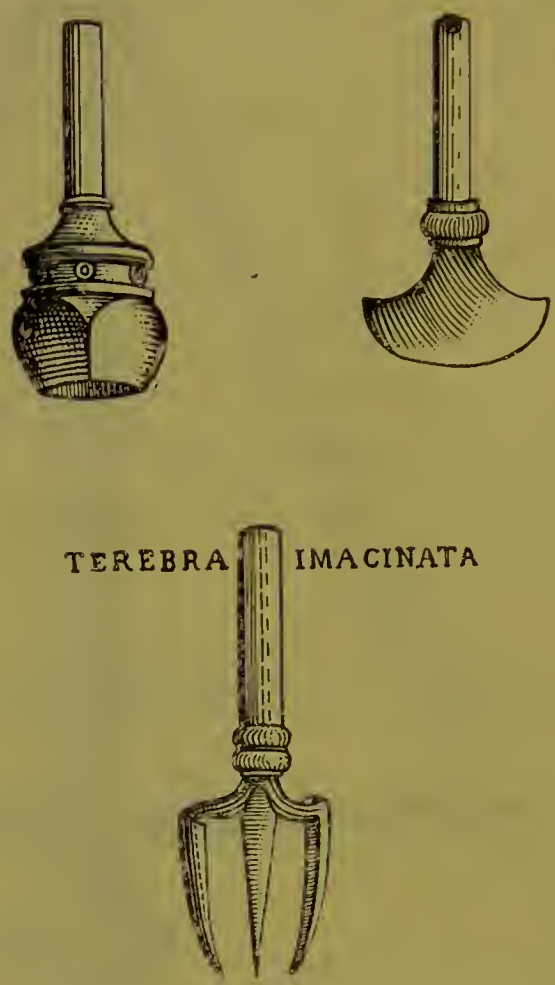


Fig. 37, 38, 39.— Autres tarières, d'après Andrea a Cruce.

che en T manœuvré comme celui des vrilles ordinaires, soit avec un ruban formant ficelle de toupie, soit avec un arbre excentrique comme celui des trépans actuels.

L'instrument perforateur lui-même était des plus variés : tarière pyramidale, tarière à ailes (*terebrum duabus, quatuor, plurimis, alis munitum*), tarière en pomme de pin, une tarière à plusieurs pointes

(*terebrum imacinatum*), couronne enfin (*modiolus*) : Andrea a Cruce donne la figure de couronnes sans dents, de couronnes ordinaires à dents et surtout de couronnes munies de pièces imaginées pour les empêcher d'enfoncer dans le crâne, pour les rendre « abaptistes » : ce sont des ailes en plus ou moins grand nombre, ou des pyramides à base supérieure, à pointe inférieure se confondant avec les dents de la couronne, ailes et pyramides employées pour la première fois par Jean de Vigo (1517); c'est encore un rebord plus ou moins saillant et plus ou moins haut placé, dont l'emploi remonte à Galien et qu'on pouvait rendre mobile, en en faisant un cylindre engaînant la couronne et montant ou descendant à l'aide d'un pas de vis ou bien,

MODIOLI PERFORATI

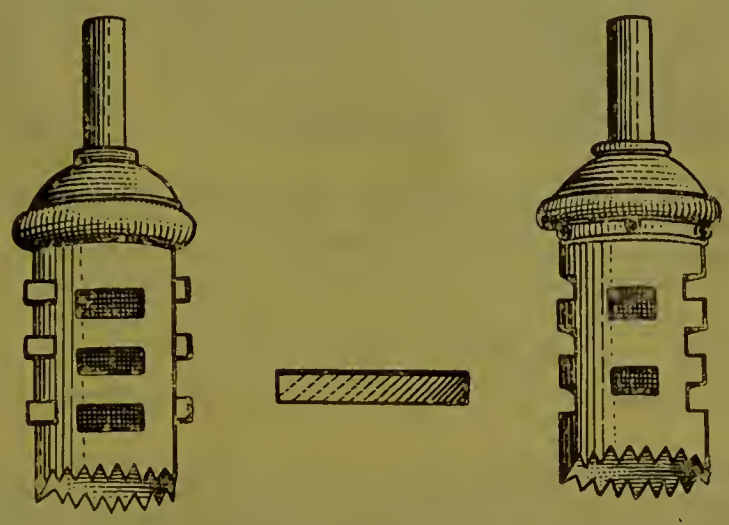

Fig. 40,41. — Couronnes où l'on peut fixer à différentes hauteurs une barre métallique, destinée à empêcher les échappées, d'après Andrea a Cruce.

en perçant la couronne de trous placés à diverses hauteurs et dans lesquels on introduit des chevilles : perfectionnement déjà mentionné par Guy de Chauliac (1363).

Ajoutons qu'un instrument spécial permettait de manœuvrer sans danger tarières ou couronnes même lors de fractures comminutives : c'était *le triploïde* dont les trois pieds appuyaient au delà des fragments mobiles sur les parties solides du crâne.

L'ouvrage de Cruce, en dehors des dessins purement techniques dont nous venons de parler, contient trois curieuses compositions qui nous initient à ce que pouvait être à la fin du XVI^e siècle en Italie une opération chirurgicale. Le patient, couché sur le ventre, retenu par des liens ou par les draps bien sanglés, les bras libres ou non, suivant certes qu'il était plus ou moins « raisonnable », avait la face appuyée sur un oreiller, et, l'opération se faisant sans anesthésique, criait tout à son aise. Pendant ce temps, le chirurgien écartait les bords de la fente osseuse (fig. 43) ou trépane, soit avec le trépan à

main (fig. 44) soit avec le trépan à vilebrequin (fig. 41). Quant au personnage à l'allure doctorale qui se tient debout auprès de lui, c'était très vraisemblablement le médecin dédaigneux de toucher à la

Fig. 42. — Opération crânienne au XVIe siècle, d'après Andrea a Cruce. Le chirurgien se sert d'un trépan à arbre excentrique.

plaie, et qui se contentait de donner des conseils, de la voix et du geste, en éclairant au besoin le champ opératoire ; les aides chirurgiens

Fig. 43. — Autre opération crânienne, d'après le même auteur. Le chirurgien, conseillé par le médecin, écarte les bords de la fente osseuse.

étalaient le cérat, roulaient des bandes, faisaient chauffer les linges, ce qu'on regardait comme d'une importance capitale ; il était même bon de promener de temps en temps à légère distance du champ opératoire

un cautère bien chaud, pour « ranimer les esprits animaux ». Scènes curieuses, et qui méritent certes un coup d'œil, au moment d'aban-



Fig. 44.— Autre opération crânienne, d'après le même auteur. Le chirurgien se sert d'un trépan roulé entre les deux paumes (V. fig. 33).

donner cette reconnaissance historique peut-être un peu longue et d'en venir à des recherches d'un intérêt plus pratique et plus actuel.

## II. — Etudes graphiques sur les fractures indirectes de la base du crâne (Définition et mécanisme) (*A. Chipault et J. Bracquehaye*) (*a*).

Autrefois, les fractures indirectes de la base du crâne, les fractures par contre-coup ainsi qu'on les appelait, étaient considérées comme extrêmement fréquentes. Hippocrate, Galien, Bérenger de Carpi, les jugeaient telles, et, en 1766, l'Académie de chirurgie, sans élever le moindre doute sur leur existence vulgaire, demanda qu'on établît « leur théorie, ainsi que les conséquences pratiques qu'on pouvait en tirer ». En même temps, Louis (1), secrétaire perpétuel de l'Académie, publiait un « Recueil d'observations d'anatomie et chirurgie pour servir de base à la théorie du contre-coup ». Sur cette voie s'engagèrent les concurrents au prix formulé, qu'obtinrent, en 1766, Grima (2), en 1768, Saucerotte (3), Sabouraut (4) et Chopart (5) (accessit) « après avoir dépensé au service d'une hypothèse dix fois le talent nécessaire au triomphe de la vérité » (Félizet) (6).

C'est en 1844 seulement qu'Aran (7) démontra, dans un mémoire publié par les *Archives de médecine*, que les fractures de la base du crâne consécutives aux traumatismes de la voûte étaient des fractures partant du point frappé et s'irradiant à cette base. Il nia la possibilité des fractures indirectes, rejetant parmi les faits insuffisamment probants les observations anciennes de Paré, Cooper, Tulpius, Delamotte et Borel qui semblaient le mieux répondre à leur définition.

La négation d'Aran, admise catégoriquement par Follin, Richet, Kirmisson, admise avec réserve par Nélaton, Malgaigne. Legouest, le professeur Tillaux, est excessive : tout en étant extrêmement rares, les fractures indirectes de la base par traumatisme de la voûte existent. Après les avoir bien exactement définies, nous en réunirons les exemples indiscutables, puis nous essaierons d'en établir, d'après

(*a*) Etude publiée dans les *Archives générales de médecine*, nos de sept., nov. et déc. 1895.

(1) Louis. *Recueil d'observations d'anatomie et de chirurgie pour servir de base à la théorie des lésions de la tête par contre-coup*, in-8°, Paris, juillet 1766.

(2) Grima. Mémoire sur les contre-coups dans les lésions de la tête. *Mémoires sur les sujets proposés pour les prix de l'Académie de chirurgie*, t. IV, part. I, p. 246, 1778.

(3) Saucerotte. Mémoire sur les contre-coups dans les lésions de la tête. *Id.*, p. 368.

(4) Sabouraut. Mémoire sur le même sujet. *Id.*, p. 439.

(5) Choppart. Mémoire sur les lésions de la tête par contre-coup. *Id.*, p. 519.

(6) Félizet. *Recherches anatomiques et expérimentales sur les fractures du crâne*. Th. Paris, 1873, p. 140.

(7) Aran. Recherches sur les fractures de la base du crâne. *Archives de médecine*, 1844, t. 1, p. 200.

leurs conditions anatomo-pathologiques et nos recherches expérimentales, la théorie vraie.

## I. — Classification.

Rien n'est moins précis et délimité plus différemment par les auteurs que le domaine des fractures indirectes de la base du crâne. Il est envahi par toutes sortes d'observations parasites et mal interprétées qu'il est nécessaire, préalablement à toutes autres investigations, d'élaguer.

Ces observations sont relatives soit à des fractures commençant à une petite distance du point d'application de la force, soit à des fractures siégeant à une très grande distance de ce point d'application, et dues à l'action d'une résistance produite par un corps étranger, ou par une pièce du squelette. Nous allons démontrer que ces deux variétés appartiennent à l'espèce des fractures directes, non à celle des fractures indirectes.

**1re Variété. — Fractures dont le trait commence à une petite distance du point d'application de la force.** — Il est indispensable, pour expliquer avec précision le mécanisme intime des fractures à petite distance de la force traumatique, et pour le rattacher avec certitude aux fractures directes, de noter tout d'abord en quelques mots leurs conditions pathogéniques.

Ces conditions sont au nombre de deux : 1° le contact de l'agent traumatique avec un point particulièrement solide de la paroi ; 2° la grande étendue de la surface crânienne traumatisée.

La première de ces conditions est réalisée lorsque la force porte sur un des arcs-boutants si bien décrits par M. Félizet, ou sur la crête médiane antéro-postérieure qui réunit l'arc-boutant frontal à l'arc-boutant occipital. Alors le trait de fracture, au lieu de commencer sur l'arc-boutant, qui est solide, commence sur les entreboutants voisins, qui le sont beaucoup moins. Hermann (1) serre un crâne entre les deux mors d'un étau, de l'arc-boutant frontal à l'arc-boutant occipital ; une fêlure naît à 3 centimètres de ce dernier et descend dans la fosse cérébelleuse droite (fig. 45 a). Messerer (2) laisse tomber d'une hauteur de 2 mètres une tête détachée du corps sur la protubérance occipitale externe : à 2 centimètres de cette protubérance à droite, à 3 centimètres 1/2 à gauche, naissent des traits de fracture qui vont gagner les trous jugulaires correspondants (fig. 45 b). Nous laissons tomber une tête sur le vertex : le trait de fracture commence à 3 centimètres de la ligne médiane pour gagner la fosse temporale (fig. 45 cc') :

(1) Hermann. *Experimentelle und casuistische Studien uber Fracturen der Schœdelbasis*, I. D. zù Dorpat, 1881, p. 13, pl. IV.

(2) Messerer. *Experimentelle Untersuchungen uber Schœdelbrüche.* München, 1884, p. 4 et Taf. I, fig. 1,

une autre sur la protubérance occipitale externe : le trait naît à 5 centimètres de cette protubérance, traverse la fosse occipitale gauche et vient se perdre au niveau du trou déchiré postérieur (fig. 45 c). Un blessé d'Huguier (1) reçoit sur la protubérance externe, à bout portant, une balle de fusil chargée à petit plomb ; la table externe reste intacte, la table interne présente une fêlure quadrilatère, et enfin se produisent à distance « trois fissures occupant toute l'épaisseur de l'os en des points autres que celui qui a été frappé : l'une transversale occupant la partie mince de l'occipital comprise entre les lignes courbes supérieure et inférieure ; les deux autres descendant à droite et à

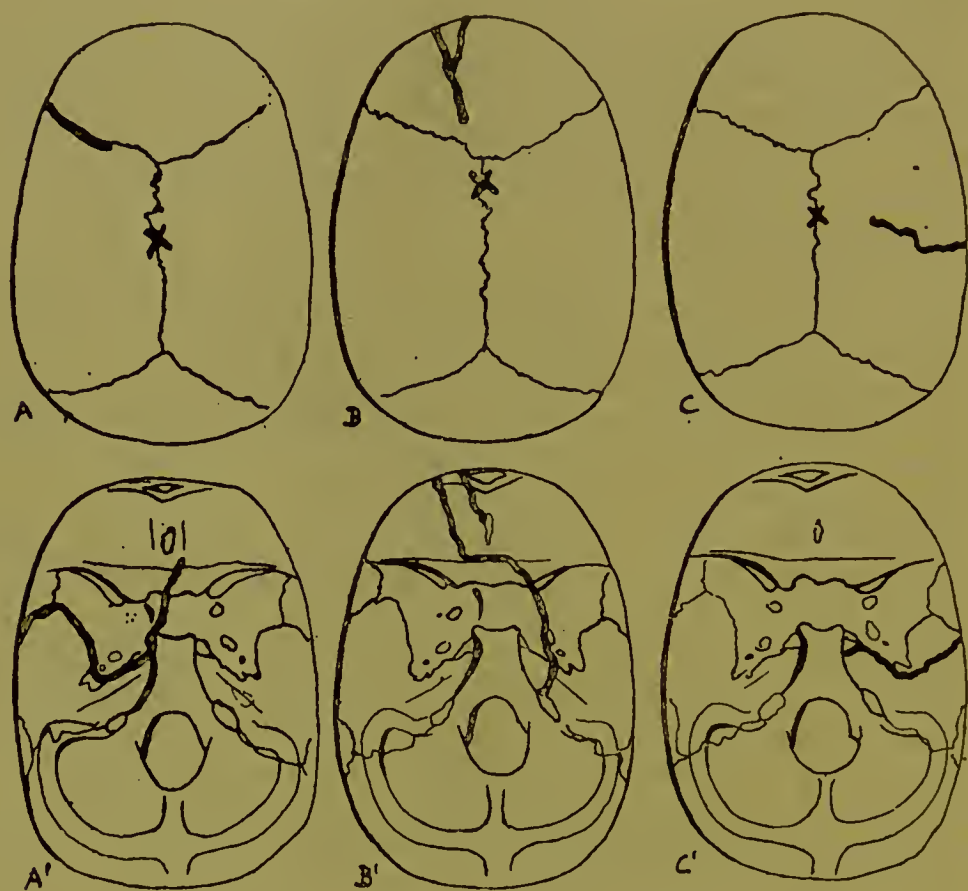


Fig. 45-50. — Exemples de fractures directes avec trait commençant à petite distance d'un traumatisme ayant porté sur le vertex. (x indique le point d'application de la force) : aa') Perrin ; bb') Perrin ; cc') Chipault.

gauche le long de la crête occipitale externe jusqu'au trou occipital (fig. 45 d). — La seconde condition des fractures à distance, grande étendue de la surface osseuse frappée, a été réalisée par M. Perrin (2) à l'aide d'un coussin d'ouate fixé sur le crâne ou servant à matelasser

(1) Huguier. Des plaies d'armes à feu. *Bulletin de l'Académie nationale de médecine*, 1848, p. 38.

(2) Perrin. Les fractures du crâne par contre-coup. *Bull. et Mém. Soc. chirurgie*, t. III, 1878, p. 131.

la dalle sur laquelle il le laissait tomber. Aussi a-t-il pu, sur quatre expériences, obtenir trois fois cette variété spéciale de fractures (fig. 45 *aa'* et *bb'*).

En somme, voici réunis trois cas de fracture à distance à la suite de traumatisme sur le vertex (Perrin, Chipault) et quatre à la suite de traumatisme sur la protubérance occipitale (Hermann, Messerer, Chipault, Huguier).

Il semblerait, d'après eux, que cette variété de fracture crânienne soit une variété expérimentale, ne se réalisant pas en pratique. Les exemples accidentels en manquent, cela est vrai, mais nous sommes

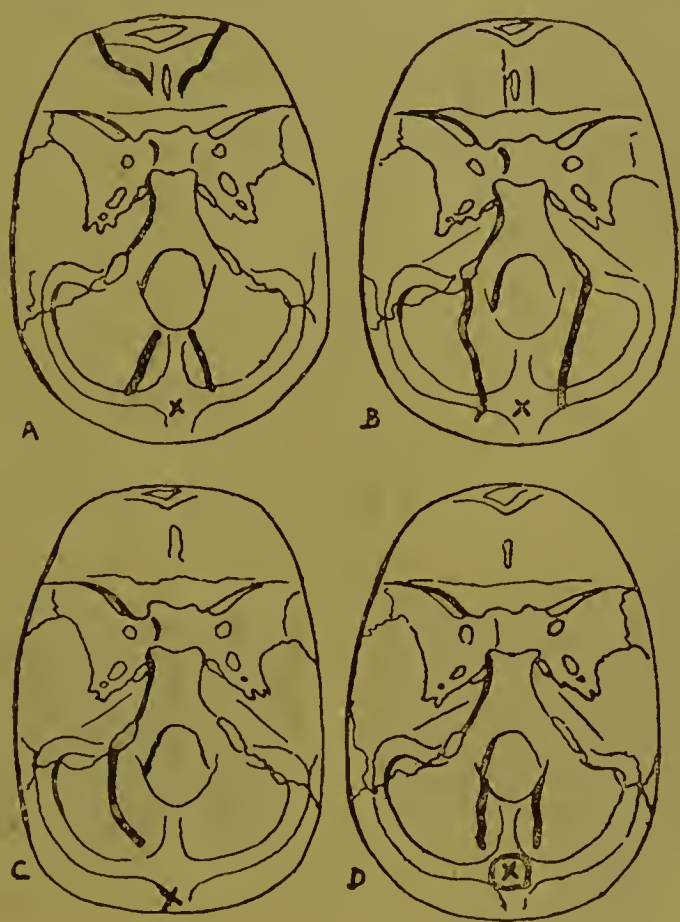


Fig. 51-54. — Exemples de fractures de la même espèce à la suite de traumatisme occipital : a) Hermann ; b) Messerer : c) Chipault ; d) Huguier.

convaincus que cette absence n'est qu'apparente ; en effet, les fractures accidentelles, où le point d'application de l'agent vulnérant peut être exactement précisé, c'est-à-dire les fractures par coups, ne remplissent en rien les conditions pathogéniques nécessaires : l'agent vulnérant y est petit, appliqué d'ordinaire sur les parties latérales et faibles du crâne ; quant aux fractures par précipitation, où les conditions sont toutes différentes et par conséquent favorables, le point précis d'application de la force traumatisante y reste à peu près toujours indécis ; mais, sur un grand nombre de pièces de ce genre,

la fracture commence à 1, 2, 3 centimètres du vertex, de l'occiput, d'un arc-boutant quelconque, en un point non saillant et qui n'a probablement pas été le point traumatisé : on peut donc au moins supposer, mais on ne peut affirmer une réelle fréquence des fractures à petite distance dans cette variété de traumatisme crânien.

Quoi qu'il en soit, et c'est où nous voulons en venir, les fractures à petite distance du point d'application de la force sont, au point de vue mécanique, des fractures directes et non des fractures indirectes : comme les fractures directes, elles se manifestent dans la zone de dépression osseuse directement produite par la force, aux points faibles de cette zone lorsque ce sont ses points solides qui ont été frappés. Le territoire des fractures que nous appelons à petite distance est donc cette zone de dépression, zone dont il nous reste à **déterminer expérimentalement l'étendue.**

Il nous fallait, pour éviter à ce sujet toute erreur, faire inscrire aux diverses parties d'une paroi crânienne traumatisée, le graphique de ses mouvements.

Fig. 55. — Tambour cylindrique enregistreur.

Dans ce but, nous nous sommes servi de l'un des appareils décrits dans la thèse de l'un de nous (1) et dont voici en quelques mots la description et le mode d'emploi : cet appareil est composé d'un *cylindre creux métallique* (fig. 55) muni inférieurement d'un pas de vis légèrement conique, destiné à le fixer solidement dans la paroi crânienne trépanée. Son diamètre est de 2 centimètres. Latéralement, il porte deux manettes destinées à le visser. Dans le cylindre entre exactement un tambour dont la paroi mobile, formée d'une membrane de caoutchouc, est mise en rapport avec la dure-mère, lorsque le cylindre est fixé au crâne. La cavité du tambour se continue supérieurement par un tube métallique maintenu en haut par un bouchon de caoutchouc fermant le cylindre. A ce tube, on adapte un tube en caoutchouc mettant en communication la cavité du tambour avec un tambour enregistreur de Marey. L'aiguille marque les pressions sur un grand

(1) Braquehaye. *De la méthode graphique appliquée à l'étude des traumatismes cérébraux.* Th. Paris, 1895, p. 32.

cylindre enregistreur de Marey, tournant avec une vitesse de un tour en deux secondes.

Nos expériences avec cet appareil ont été faites, les unes, sur des chiens vivants et anesthésiés, les autres, sur des têtes humaines, aussi fraîches que possible, et détachées du tronc. Les graphiques obtenus ont été identiques dans les deux cas, ce qui prouve l'application possible à l'homme vivant de l'ensemble des résultats obtenus.

1re *Série.* Pour notre première série d'expériences nous avons pris des chiens ayant une tête aussi volumineuse que possible, et après les avoir solidement attachés sur une table, puis anesthésiés à la morphine et au chloral, nous avons fixé sur leur crâne, soit un seul de nos tambours, en frappant tantôt du côté même où il était fixé, tantôt du côté opposé, soit un tambour de chaque côté, ce qui nous a permis d'enregistrer simultanément l'effet direct et indirect d'un même traumatisme. Ce traumatisme était obtenu, dans le premier cas, en frappant le crâne recouvert de ses téguments avec un maillet de taille ordinaire ; dans le second, à l'aide d'une tige d'acier de 20 centimètres de tour sur 7 millimètres de diamètre, frappée avec une bûche de chêne de 2 kilogrammes.

Nos recherches ainsi faites ont été au nombre de quatre ; elles démontrent : 1° l'existence, au niveau et au voisinage du point frappé, d'une dépression crânienne caractérisée sur les graphiques par une oscillation positive ; 2° l'existence, sur les autres régions de la paroi crânienne, d'un soulèvement caractérisé sur les graphiques par une oscillation négative plus ou moins accentuée (fig. 56-57).

Fig 56-57. — Graphique des mouvements crâniens : (a) au niveau de la zone de dépression ; (b) en un point diamétralement opposé.

Cette oscillation négative est évidente non seulement lorsqu'on enregistre les mouvements de la région crânienne opposée au point frappé mais encore les mouvements de régions crâniennes intermédiaires : par exemple, s'il s'agit d'un choc pariétal, ce n'est pas seulement la région pariétale opposée qui se soulève, mais la région frontale et la région occipitale.

2e *Série.* Notre deuxième série d'expériences a eu pour but de préciser quelles sont chez l'homme, avec un traumatisme de siège bien déterminé, les limites qui séparent la zone de dépression de la zone de soulèvement.

De prime abord, une telle recherche semble devoir être extrêmement longue et laborieuse puisque la détermination de la zone de

dépression entourant un point frappé quelconque ne peut se faire directement qu'en appliquant les tambours enregistreurs tout autour et à toutes les distances de ce point frappé. Or, un crâne ne peut ici servir, à notre avis, à placer qu'un seul tambour, la présence des trous de trépan nécessaires pour le placer pouvant fort bien modifier les résultats d'une seconde expérience simultanée ou successive ; on voit dès lors quelle quantité de pièces serait nécessaire pour réaliser ces recherches s'il fallait à tout prix les pratiquer dans ces conditions. Heureusement qu'il est possible, sans en altérer la portée, de renverser les données du problème : c'est-à-dire, au lieu de placer successivement dans diverses directions autour du point à traumatiser, un tambour sur une série de crânes, de fixer le tambour sur un crâne et de frapper tout autour en autant de points que l'on veut. L'expérience est ainsi rendue bien plus simple tandis que sa valeur reste identique, et devient même plus probante et plus complète, puisqu'on n'a plus à tenir compte des différences de structure qui existent d'un crâne à l'autre, et que l'on peut, en criblant au besoin de coups toute la voûte, préciser graphiquement chaque élément de son mouvement total.

Nos recherches ont porté sur trois têtes : sur la première, nous avons appliqué le tambour au niveau de la protubérance occipitale, sur la seconde, au milieu de l'arcade du temporal droit, sur la troisième, au niveau de la bosse frontale gauche.

Chaque fois, nous avons pris une vingtaine de graphiques qui nous ont permis de préciser les zones de dépression correspondantes.

Dans le premier cas, cette zone était limitée par deux lignes partant de derrière les mastoïdes, et se rejoignant vers la ligne médiane, un peu au-dessous du lambda ; dans le second cas, en arrière, par une ligne analogue aux précédentes, en avant par une ligne partant de l'apophyse orbitaire externe, en haut par une ligne oblique à convexité externe assez accentuée rejoignant les extrémités supérieures des deux lignes précédentes ; dans le troisième cas, en dehors, par l'apophyse orbitaire externe en dedans par la ligne médiane, en haut par une ligne à concavité antérieure n'atteignant pas la suture coronale.

Dans chacune de ces trois expériences, toutes les fois que le traumatisme portait en dedans du territoire correspondant au tambour, celui-ci indiquait une dépression de la paroi ; toutes les fois qu'il portait en dehors, il indiquait un soulèvement ; lorsqu'il portait à ses limites, il indiquait, si le choc était très énergique, une dépression, s'il était faible, un soulèvement.

Cette seconde série d'expériences nous permet donc, complétant les données fournies par la première, de dire : la zone de dépression locale et la zone de soulèvement environnant que provoque un traumatisme portant sur la voûte crânienne ont des limites susceptibles d'être déterminées et, après examen du trajet des lignes obtenues, d'ajouter : ces lignes correspondent à droite et à gauche aux arcs-boutants les plus voisins du point traumatisé et en haut s'arrê-

tent aux bords d'une zone osseuse plus étendue d'avant en arrière que de droite à gauche et peut-être assimilable à la zone sincipitale indifférente de Félizet.

Résumant en deux mots, au point de vue qui nous occupe, les deux séries d'expériences qui précèdent nous dirons : *toute application d'une force traumatisante sur la voûte crânienne divise, au point de vue mécanique, cette voûte en deux zones : une zone déprimée, limitée par les arcs-boutants voisins du point traumatisé, et par les bords de la pièce sincipitale ; une zone soulevée, comprenant le reste de la voûte. Il est dès lors absolument nécessaire de désigner sous le nom de fracture directe toute fracture qui commence ou se fait entièrement sur la zone déprimée, et par conséquent de ranger dans ce groupe, à côté des fractures immédiates commençant au point traumatisé, les fractures médiates commençant à une petite distance de ce point.*

II. — Du groupe des fractures indirectes doivent être encore éliminées **les fractures résultant de l'application sur le crâne, concurremment à la force traumatisante et en un point plus ou moins diamétralement opposé, d'une force résistante, et qui se font au point d'application de cette dernière.**

Dans ces conditions, en effet, le crâne ne présente plus, comme dans les fractures précédemment étudiées, une zone unique de dépression, et un soulèvement de tout le reste de sa surface, mais deux zones de dépression, l'une au point d'appui de la force, l'autre au point d'appui de la résistance : seule se soulève la bande crânienne intermédiaire, plus ou moins large. Les fractures qui se font au point d'application de la résistance sont donc, comme les fractures qui se font au point d'application de la force, des fractures par dépression, c'est-à-dire des fractures directes, et non pas indirectes.

Nous allons le démontrer successivement pour les fractures par résistance extra-crânienne due à un corps étranger et pour les fractures par résistance extra-crânienne due à une pièce du squelette.

**A. Fractures au point d'application d'une résistance par corps étrangers.** — Ces fractures sont dues soit à un traumatisme portant sur un crâne projeté sur un plan rigide sans y appuyer au moment où il est frappé, soit à un traumatisme portant sur un crâne dont le côté non frappé appuie sur un plan résistant.

La possibilité, dans ces cas, de fractures portant soit concurremment aux points d'application de la force et de la résistance, soit uniquement au point d'application de celle-ci, n'est point contestée.

Nous devons donc montrer seulement que se produit alors, au point d'application de la résistance, une zone de dépression identique à celle qui se produit au point d'application de la force, et que, par conséquent, les fractures siégeant à l'un ou à l'autre de ces deux points ont un même mécanisme intime. Une expérience faite dans un autre but, et décrite dans la thèse de l'un de nous (1), suffit pour

(1) Braquehaye. *Loco citato*, p. 43.

le prouver péremptoirement. Un chien, du poids de 18 kilos, avait été anesthésié par injection intrapéritonéale de chloral et de morphine, un tambour placé sur chacune de ses bosses pariétales et les plumes des deux tambours destinées à enregistrer le graphique sur le cylindre de Marey réglées au même point de façon à pouvoir juxtaposer les deux tracés obtenus à la fois. La tête étant placée latéralement, le côté gauche appuyant sur la table au ras de l'appareil, les coups furent portés sur le crâne du côté droit, le plus près possible de l'appareil, mais sans le toucher. Le tracé supérieur correspondait donc ainsi au choc direct, l'inférieur au choc indirect. Or, l'un et l'autre sont identiques : ils commencent par un crochet positif correspondant à la dépression du crâne ; ce crochet est même plus marqué du côté de la résistance que du côté du choc (fig. 58). Cette expérience si probante, nous l'avons répétée avec le même dispositif, sur une tête humaine : le résultat a été le même. Enfin, dans des expériences de contrôle, où nous avons employé le même dispositif expérimental avec cette différence que la tête ne reposait plus sur la table, mais était simplement soutenue dans les mains d'un aide, nous avons obtenu, du côté du choc, un tracé commençant par un crochet négatif ; du côté opposé un tracé commençant par un crochet positif. *L'application d'une résistance est donc nécessaire pour obtenir deux zones de dépression : ces zones de dépression se révèlent par un graphique identique et sont mécaniquement comparables l'une à l'autre. Il en est mécaniquement de même des fractures qui se produisent sur l'une et sur l'autre.*

Fig. 58. — Graphique des deux zones de dépression : dépression due à la force et dépression due à la résistance, à la suite d'un traumatisme bitemporal.

**B. Fractures au point d'application d'une résistance extra-crânienne, produite par une pièce du squelette.** — La résistance extra-crânienne peut être due, avons-nous dit, non plus à un corps étranger, mais à une pièce du squelette : branches montantes du maxillaire supérieur, condyle du maxillaire inférieur, vertèbres cervicales. A la suite d'un traumatisme de la voûte, ces pièces osseuses peuvent briser la base du crâne en la déprimant ou la défonçant ; une démonstration graphique de ce mode d'action nous semble difficile à réaliser : heureusement que l'examen des pièces anatomo-pathologiques et expérimentales suffit amplement pour le démontrer et démontrer par conséquent que ces fractures sont mécaniquement identiques aux fractures dues à la résistance d'un corps étranger.

Il nous suffit de le noter pour les FRACTURES QUI SE FONT AU NIVEAU DE LA BRANCHE MONTANTE DU MAXILLAIRE SUPÉRIEUR OU DU CONDYLE DU MAXILLAIRE INFÉRIEUR, fractures qui n'ont jamais été confondues avec les fractures indirectes vraies ; nous devons au contraire y insister pour

LES FRACTURES QUI SE FONT PAR L'INTERMÉDIAIRE DES VERTÈBRES CERVICALES, fractures qui plus d'une fois ont été confondues avec ces fractures indirectes et dont il nous faut dès lors examiner avec soin le mécanisme et les caractères anatomo-pathologiques.

Au point de vue mécanique, ces fractures résultent d'une chute ou d'un coup sur le vertex, et sont tout à fait analogues à une série parallèle de fractures résultant de chutes sur les ischions ou les genoux, et dont le mécanisme intime est le même : en effet, ainsi qu'on l'a dit depuis longtemps, on peut, pour emmancher un marteau, soit frapper le fer avec une masse quelconque, soit cogner par terre l'extrémité libre du manche. Donc, les fractures limitées à la base, qui résultent d'un coup ou d'une chute sur le vertex, sont, comme celles qui résultent de chutes sur les ischions ou les genoux, des fractures par enfoncement de la colonne vertébrale vers la cavité crânienne, par dépression plus ou moins considérable du plancher basilaire. Le rôle mécanique de la colonne vertébrale, force résistante, est, relativement à cette paroi, identique au rôle mécanique de l'agent traumatisant lui-même relativement à la voûte. Notons toutefois que, tandis que les fractures au point d'application d'une force portant sur le vertex sont d'ordinaire des fractures immédiates, et rarement des fractures médiates, les fractures par résistance vertébrale sont presque toujours des fractures médiates : cela tient à ce que les apophyses articulaires de l'atlas, facteur direct de la lésion dans ce cas, sont en rapport avec la pièce la plus solide de l'occipital, avec ses condyles ; on comprend dès lors que ce soient les parties voisines des condyles, et non pas les condyles eux-mêmes, qui se fracturent.

Les fractures médiates ainsi produites présentent, du reste, toute une série de variétés anatomo-pathologiques qu'il est nécessaire d'examiner.

*a*) La plus simple de ces variétés est la *fêlure transversale, coupant, d'un seul ou des deux côtés, le rebord du trou occipital dans sa partie la plus mince, c'est-à-dire en arrière du condyle.* De là le trait se dirige légèrement en arrière vers la fosse cérébelleuse comme dans les cas expérimentaux à nous personnels (fig. 59 *a*) et dans un de Messerer (1), ou en avant et en dehors, vers la cupule osseuse si mince située en dehors et en arrière du condyle (fig. 59 *b*) comme dans une pièce de Gosselin (2), déposée au musée Dupuytren (40 E) (fig. 59 *c*).

*b*) Au lieu de se borner à la région rétro-condylienne, *le trait de fracture peut contourner d'arrière en avant, puis de dehors en dedans, la pièce solide, et venir rejoindre tout près de son extrémité médiane antérieure le trou occipital* ; ce trait péricondylien permet l'enfoncement dans la cavité crânienne du condyle ou des condyles détachés. Beau (3) en a déposé un exemple au musée Dupuytren (pièce

(1) Messerer. *Loco citato*, p. 10 et Taf. III, fig. 2.

(2) Gosselin. Félizet. *Loco citato*, p. 157.

(3) Beau. Un cas d'arrachement du condyle droit de l'occipital. *Bull. et Mém. Soc. Chirurgie*, 1852, p. 320.

43 B) (fig. 59 *d*). Plus récemment, Valude en présentait un à la Société anatomique (fig. 59 *e*).

*c) La pièce osseuse déprimée peut être beaucoup plus considérable :*

Fig. 59-67. — Exemples de fractures par résistance vertébrale : a) Chipault ; b) Messerer ; c) Gosselin ; d) Beau ; e) Valude ; f) Chauvel ; g) Messerer ; h) Felizet ; i) Chauvel.

le trait, commençant en arrière comme dans la première variété, sur la partie rétro-condylienne du trou occipital, se dirige en avant et en dehors pour rejoindre le trou déchiré postérieur, coupe d'arriere

en avant le rocher soit à sa partie moyenne, soit immédiatement en dehors de sa pointe, coupe transversalement la pièce sphéno-basilaire en avant et en arrière du rebord postérieur de la selle turcique, et vient, après un trajet à peu près identique à celui du côté opposé, se terminer sur le trou occipital, en face de son point de départ. La pièce osseuse ainsi délimitée représente en somme un croissant dont le bord intérieur est représenté par les parties antérieures du rebord occipital et le bord extérieur par le trait de fracture. Un fait expérimental de Chauvel (1) (fig. 59 *f*), un autre également expérimental de Messerer (2) (fig, 59 *g*), un dessin de M. Félizet (3) (fig. 59 *h*) représentent très nettement cette variété. Nous ne connaissons pas d'exemple où le croissant se soit transformé en anneau, perforé plus ou moins près de son centre par le trou occipital ; cela tient sans doute à la solidité de la crête osseuse qui vient aboutir à ce trou sur la ligne médiane postérieure.

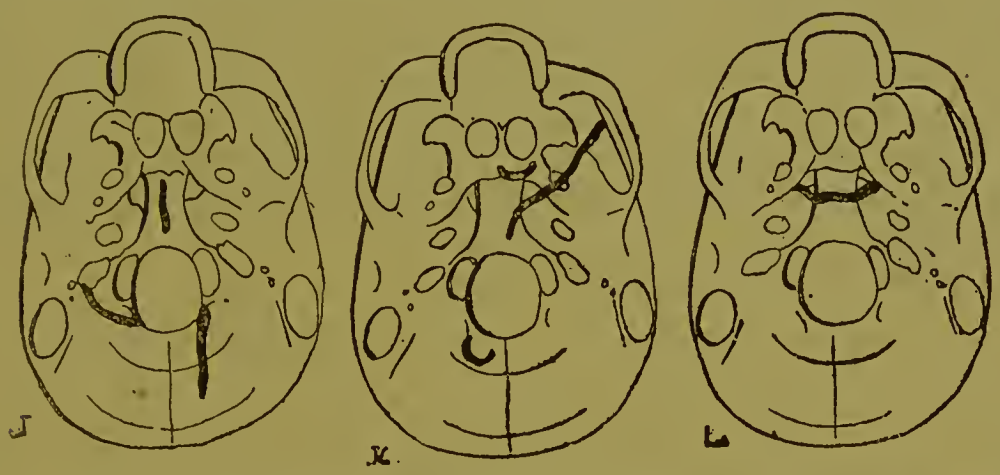


Fig. 68-70. — Exemples de fractures par résistance vertébrale (suite et fin) : j) Perrin ; k) Messerer ; l) Nélaton-Sappey.

*d*) La pression de l'atlas peut produire des *lésions de l'occipito-sphénoïde situées en un ou plusieurs points isolés au delà du cercle fractural précédent* ; il est probable que cette dissémination des lésions a pour cause anatomique la solidité exceptionnelle des parties osseuses voisines du trou occipital : Chauvel (4), dans un cas de ce genre, a noté une fêlure des deux zones cérébelleuses (fig. 59 *i*), Messerer (5) une fêlure demi-circulaire de la zone occipitale droite et une fente transversale de la selle turcique (fig. 68 *k*), Perrin (6), une fente antéro-postérieure de l'apophyse basilaire accompagnant une fracture rétrocondylienne (fig. 68 *j*).

(1) Chauvel. *Loco citato*, p. 17.
(2) Messerer. *Loco citato* et Taf. II, fig, 1 et 2.
(3) Félizet. *Loco citato*, p. 157 et pl. 13.
(4) Chauvel. *Loco citato*, p. 41.
(5) Messerer. *Loco citato*, p. 11. Taf. VI, fig. 1 et 2.
(6) Perrin, *Loco citato*, p. 132, exp. VI.

*e*) Enfin, il peut y avoir simplement *fracture transversale du corps du sphénoïde*, comme dans la pièce de Nélaton-Sappey (fig. 68 *I*) ; la résistance vertébrale n'a plus produit d'enfoncement total de l'occipito-sphénoïde comme dans les variétés précédentes, mais un enfoncement limité à sa partie antérieure ; elle l'a fait basculer, et l'arc de cercle qu'il forme sur une coupe médiane antéro-postérieure, exagérant sa courbure, s'est rompu en son point le plus fragile.

*En somme, cinq variétés de fractures par résistance vertébrale, toutes appartenant au genre des fractures directes, à l'espèce des fractures médiates, aucune, ce que nous tenions surtout à prouver, au genre de fractures indirectes.*

*
* *

Les divers groupes de fractures que nous venons d'étudier : fractures irradiées médiates, fractures aux points d'application de résistances extra-crâniennes, constituent donc, avec le groupe beaucoup plus commun et bien connu des fractures irradiées immédiates, la grande famille des fractures directes. Il n'est peut-être pas sans intérêt d'en donner, pour conclure, la classification mécanique résultant de nos recherches ci-dessus décrites ; les fractures indirectes, auxquelles sera consacré le reste de ce travail, n'en seront que mieux délimitées.

*Les fractures directes comprennent* :

### A. — Les fractures au point d'application de la force.

*A. Fractures immédiates, se faisant au point même de l'application ; cette variété, comptant à elle seule dix fois plus de cas peut-être que toutes les autres réunies, comprend les dépressions, enfoncements, perforations, et la grande majorité des fractures irradiées.*

*B. Fractures médiates, commençant à une légère distance du point d'application de la force.*

### B. — Les fractures au point d'application d'une résistance extra-crânienne.

*A. Cette résistance étant due à un corps étranger : fractures bipolaires.*

*B. Cette résistance étant due à une pièce extra-crânienne du squelette : fracture de l'ethmoïde due à la branche montante du maxillaire supérieur ; fracture de la cavité sphénoïde due au condyle du maxillaire inférieur ; fracture de l'occipito-sphénoïde due à la colonne vertébrale.*

*Toutes les fractures directes ont pour caractère mécanique commun de se localiser ou de commencer sur la zone de dépression produite par la force ou par la résistance.*

*Les fractures indirectes sont donc celles qui se font en dehors de cette zone de dépression.*

(1) Sappey. *Traité d'anatomie descriptive*, 2e édition, t. I, p. 191.

A cette définition toute négative des fractures indirectes nous allons tenter de substituer une définition positive ; la description des faits publiés, l'analyse de leurs caractères anatomiques, l'étude des théories proposées pour les expliquer et la substitution à ces théories d'une théorie basée sur nos expériences graphiques vont nous conduire à cette définition.

## II. — Statistique.

Le nombre des cas — anatomo-pathologiques ou expérimentaux — de fractures indirectes indiscutables que nous avons pu réunir, est peu considérable.

Ils se partagent tout naturellement en deux groupes : fractures indirectes par traumatisme ordinaire (coups ou précipitation) et fractures indirectes par coup de feu.

**A. Fractures indirectes consécutives à des traumatismes ordinaires.** — Elles sont au nombre de 14 dont 10 pièces anatomo-pathologiques et 4 pièces expérimentales.

Donnons tout d'abord les **pièces anatomo-pathologiques.** — Deux, signalées par M. Berger, existent au musée Dupuytren et proviennent de l'*Académie de chirurgie*. La première, cataloguée 40 *A*, porte (fig. 71 *a*), en même temps que deux fractures irradiées commençant très bas sur les écailles temporales et suivant le bord antérieur des rochers droit et gauche, « des fractures absolument indépendantes, constituées par des fissures, partant à droite et à gauche de la fente sphénoïdale, coupant la petite aile du sphénoïde, présentant, au niveau des bosses orbitaires droite et gauche, plusieurs irradiations peu étendues et réunies par une fissure transversale, qui coupe en travers la partie postérieure de la lame criblée. La continuité de cette fissure est interrompue par l'apophyse crista galli, qui est restée intacte ». La seconde pièce, n° 41 *A*, présente (fig. 71 *b*) une fracture de l'entreboutant pétro-occipital gauche, venant se terminer par une fracture du rocher droit, et une fracture indépendante coupant la petite aile du sphénoïde à l'union de son tiers externe avec ses deux tiers internes pour se diriger, sur la voûte orbitaire, en avant et en dedans. — Une troisième pièce analogue a été déposée au musée Dupuytren (n° 41 *E*) par MM. *Dolbeau* et *Félizet* (1) (fig. 71 *c*). « La fracture, nous dit M. Félizet, était consécutive à la chute du siège d'un fiacre, le cheval étant en marche ; le choc a porté à gauche de la pointe de la suture lambdoïde ». « Une longue fente, ajoute M. Berger en décrivant cette pièce, occupe le côté gauche de la base, traversant d'arrière en avant l'écaille de l'occipital, atteignant la moitié gauche du trou occipital, puis tombant dans le trou déchiré postérieur gauche et divisant le rocher gauche perpendiculairement à sa partie moyenne. Un trait de fracture oblique réunit la partie

(1) Félizet. *Loco citato*, p. 127.

postérieure du trou occipital au trou déchiré postérieur du côté droit. Il existe, en outre, une fracture indépendante des bosses orbitaires, la partie la plus interne de ces deux bosses formant de chaque côté une esquille quadrangulaire presque entièrement détachée, ne tenant que par son bord interne, et soulevée du côté de la cavité

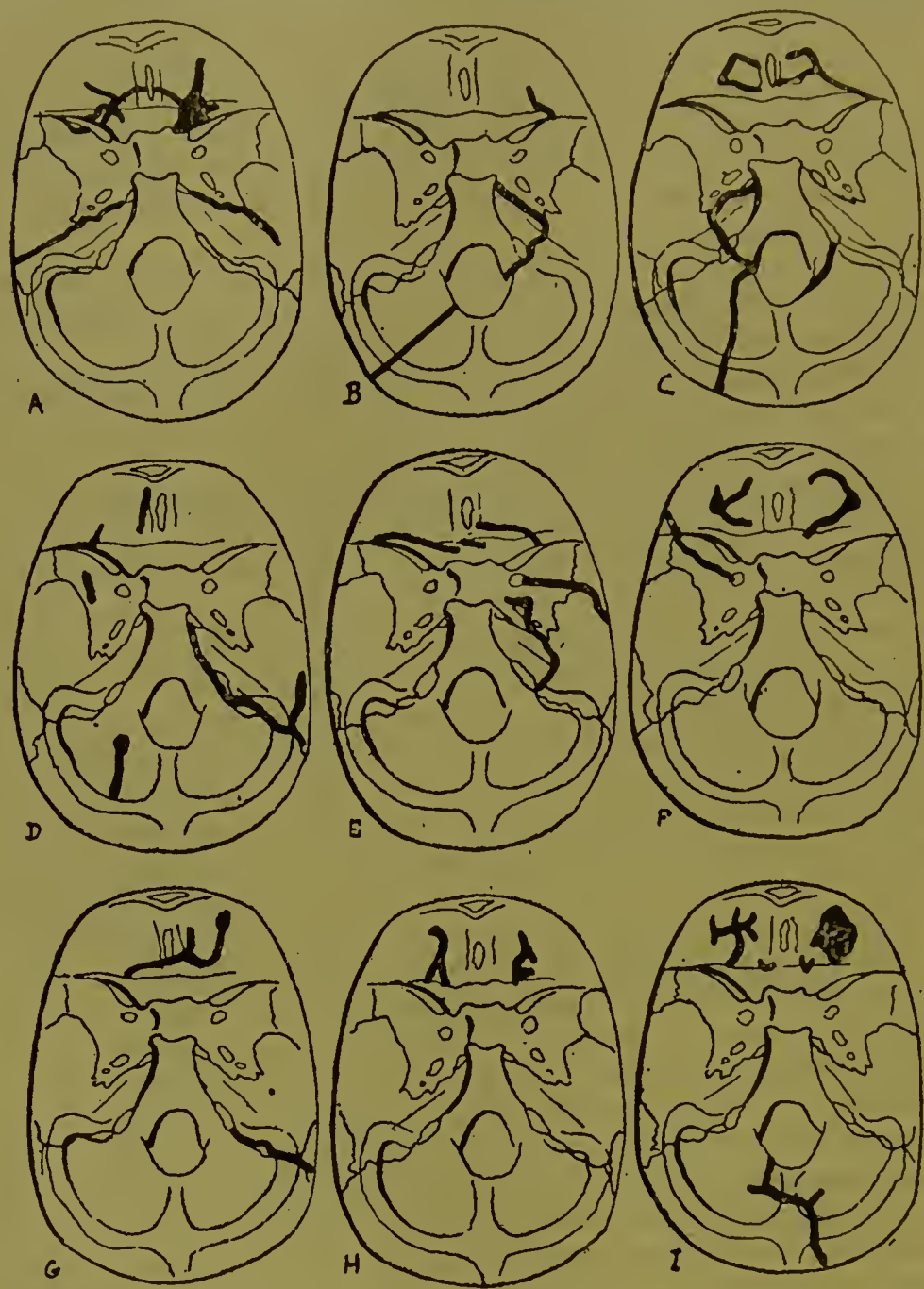


Fig. 71-79. — Exemples de fractures indirectes accidentelles par traumatisme ordinaire : a) musée Dupuytren, pièce 40 A; b) musée Dupuytren, pièce 41 A ; c) Dolbeau et Félizet ; d) Bruchet ; e) Berger ; f, g, h, i) Vincent.

crânienne. Une irradiation réunit la fracture de la voûte orbitaire droite à l'extrémité de la fente sphénoïdale ».— Une quatrième pièce

a été présentée par *Bruchet* (1) (fig. 71 *d*) en 1878, à la Société anatomique. Elle avait été recueillie sur une femme de 23 ans, morte trois jours après une chute sur la région temporale droite. A l'autopsie, on trouva, du côté droit, un léger enfoncement de la partie postérieure du pariétal, d'où partaient quatre traits de fracture complète : trois supérieurs peu étendus, un inférieur descendant le long du bord postérieur du temporal, se continuant sur le temporal, divisant l'apophyse mastoïde vers son tiers postérieur, et se continuant d'une façon irrégulière sur toute la face postérieure du rocher jusqu'au trou déchiré antérieur. De ce trajet principal de la fracture s'écartait en outre, au niveau du bord supérieur de l'écaille du temporal, une fissure parcourant d'un bout à l'autre le biseau externe de cette écaille. Outre ces lésions du côté droit, le crâne portait du côté gauche trois fissures absolument indépendantes. La plus considérable, siégeant dans la fosse occipitale, naissait à 1 centimètre environ de la ligne médiane et allait obliquement, d'arrière en avant, aboutir à un fragment de la lame criblée de la largeur d'une pièce de 50 centimes, complètement circonscrit par la fissure. Une autre fissure, plus petite, ayant environ 1 centimètre 1/2 de long, se trouvait dans le fond de la fosse sphénoïdale. Enfin existaient encore une petite esquille, détachée du bord inférieur de la fente sphénoïdale, fissure de 1 centimètre de long, circonscrite par des taches ecchymotiques, occupant la dépression olfactive à gauche de la ligne médiane et partant de cette ligne. — Une cinquième pièce a été décrite par M. *Berger* (2), fig. 71 *e*) dans un mémoire de la *Revue de chirurgie*. Elle avait été recueillie sur un homme de 48 ans, tombé sur la tête, d'un deuxième étage, et mort quatre jours après. On trouva, outre une fracture transversale de l'étage moyen droit, aboutissant au trou grand rond, une fracture du rocher droit partant du trou innominé et suivant son bord antérieur jusqu'à la partie moyenne qu'elle coupait pour aboutir à l'extrémité postéro-externe du trou déchiré postérieur ; enfin, trois fractures de l'étage antérieur : la première sur la bosse orbitaire droite, partant de l'extrémité externe de la fente sphénoïdale, décrivant une légère courbe à concavité postérieure et interne, se portant transversalement en dedans sur la partie postérieure de la voûte orbitaire et atteignant le trou orbitaire interne et postérieur au niveau de la lame criblée de l'ethmoïde ; la seconde siégeant sur la voûte orbitaire gauche, et, de l'extrémité externe de la petite aile sphénoïdale se portant à droite pour aboutir en arrière de la lame criblée de l'ethmoïde ; enfin la troisième médiane, située en arrière de cette lame criblée. — Quatre autres pièces ont été décrites par M. *Vincent* d'Alger. La première (fig. 71 *f*) fut

(1) Bruchet. Fracture du crâne ; fissures par contre-coup. *Bulletins de la Société anatomique*, 4e série, t. III, p. 148, 1878.

(2) Berger et A. Klumpke. Considérations à propos d'une fracture insolite du crâne (fracture par contre-coup). *Revue de chirurgie*, 1887, p. 85.

recueillie chez un homme de 61 ans, dont le crâne, qui était dans un état de synostose avancée, avait évidemment frappé le rebord d'un trottoir par sa face latérale gauche. Une fracture irradiée, née sur le vertex, s'y bifurquait au-dessus de l'arc-boutant orbito-sphénoïdal gauche ; la bifurcation postérieure se perdait dans la fosse temporale, l'antérieure coupait d'avant en arrière la petite aile du sphénoïde et allait aboutir au trou grand rond. En outre, tout à fait indépendamment de cette fracture irradiée, les deux voûtes orbitaires étaient fracturées : la gauche, à sa partie la plus saillante, présentait une perte de substance elliptique, la pièce osseuse détachée étant adhérente à la dure-mère ; la droite offrait deux traits de fracture naissant au niveau des extrémités antérieure et postérieure de la lame criblée pour se joindre en dehors au niveau d'une esquille plus petite que celle du côté opposé et également adhérente à la dure-mère. Par les pertes de substance droite et gauche le périoste orbitaire bombait dans la cavité crânienne. La 2e pièce (fig. 71 *g*), de M. Vincent, fut constatée chez une femme d'une trentaine d'années, qui, à la suite d'une chute de plusieurs mètres suivie de mort subite, présentait, outre une luxation des 5e et 6e vertèbres cervicales et une fêlure mastoïdo-pétreuse du côté droit, une fissure partant de la voûte orbitaire gauche en avant de la petite aile du sphénoïde pour couper la lame criblée et sur la voûte orbitaire droite se bifurquer en délimitant une pièce angulaire à l'extrémité antéro-externe de laquelle se trouvait une petite esquille soulevée par le tissu graisseux orbitaire. La 3e pièce de M. Vincent (fig. 71 *h*) fut recueillie dans une autopsie médico-légale sur le cadavre très décomposé d'un individu qui, dans une rixe, avait été jeté à terre par son adversaire, la tête venant frapper sur le rebord d'un trottoir. Sans lésion de la voûte on nota sur chacune des voûtes orbitaires, dont la minceur était remarquable, une fêlure antéro-postérieure se bifurquant légèrement en arrière. Enfin, la 4e pièce de M. Vincent (fig. 71 *i*) fut prise sur un maçon qui, après une chute de 3 mètres, avait été écrasé sous les débris d'un mur. Elle présentait, outre une fracture de l'occipital coupant de droite à gauche l'arc-boutant médian postérieur et aboutissant à la partie postérieure du trou occipital, un véritable éclatement de la partie centrale des deux voûtes orbitaires ; sur la voûte orbitaire droite les fragments étaient tombés pendant la macération, sur la voûte gauche ils rayonnaient autour d'un point situé à la partie la plus saillante de cette voûte (1). — Enfin une dernière et 10e pièce a été présentée par M. *Ferret* (fig. 80 *j*) à la Société de chirurgie en 1887 (2). Elle porte une fracture oblique directe qui traverse le crâne d'avant en arrière et de gauche à droite, et une fêlure indé-

(1) Vincent. *Contribution à l'étude des fractures indirectes de la base du crâne et des lésions consécutives aux traumatismes cérébraux.* Br. in-8, Alger, 1887, pp. 18, 23, 25, 56.

(2) Perrin. *Loco citato*, p. 132, exp. V.

pendante de la fosse occipitale gauche que sa direction et le siège frontal du traumatisme nous paraissent devoir faire rattacher aux fractures indirectes vraies.

A côté de ces dix pièces anatomo-pathologiques, les seules à notre connaissance où l'on puisse affirmer avec certitude l'existence d'une fracture indirecte de la base du crâne par traumatisme ordinaire accidentel de la voûte, nous devons noter un nombre extrêmement restreint de **pièces expérimentales** analogues. Aran, Félizet, plusieurs autres encore n'avaient pu en produire lorsque M. *Perrin*, en augmentant la résistance et l'étendue de la surface crânienne traumatisée, jugea en avoir, par précipitation, obtenu une série de six. Cinq d'entre elles, à notre avis, ne présentent pas de fractures indirectes vraies : quatre parce que le trait de fracture, tout en ne naissant pas exactement au point traumatisé, en naît à une distance très restreinte pour filer ensuite vers la base en produisant une de ces fractures irradiées médiates que nous avons rattachées tout à l'heure aux fractures directes ordinaires ; la cinquième parce qu'il s'y agit manifestement d'un enfoncement de l'occipital par la colonne vertébrale. Reste donc parmi les pièces de M. Perrin une seule probante (fig. 81-82) dont voici les

Fig. 80. — Exemples de fractures indirectes accidentelles par traumatisme ordinaire (suite et fin) : (j) Ferret.

Fig. 81-82. — Fracture indirecte expérimentale par précipitation sur l'occiput (Perrin).

conditions de production et les détails : « Sujet de 22 ans, tête décollée. Précipitation d'une hauteur de 2 m. 60 sur des dalles munies d'un coussin recouvert d'une feuille de papier enduite de couleur

rouge. Le choc porte sur la région occipito-pariétale. Disjonction légère des deux parties du frontal dans toute leur étendue. A 4 centimètres de l'épine nasale s'embranchent, sur la suture disjointe, deux traits de fractures obliques. L'un vient se perdre vers l'apophyse orbitaire du côté gauche et l'autre aboutit au trou susorbitaire du côté droit ». C'est bien là une fracture indirecte vraie. Neuf ans après M. Perrin, en 1886, *Hermann* (1), en comprimant des crânes entre les deux branches d'un étau, — dispositif dont il ne saisit du reste en rien l'intérêt mécanique — a produit de son côté trois fractures indirectes (fig. 83-85) dont voici la description. — Pièce I. Homme de 50 ans, de bonne ossature. Diamètre longitudinal du crâne avant l'application de l'appareil : 17 cent. 90 ; après plusieurs pressions, 17, 50 ; après fracture, 16,90. Diamètres transversaux corrélatifs, 13,40 ; 13,45 ; 13,45. Tout le front est déprimé. A 1 centimètre en dedans de l'apophyse orbitaire externe droite, passe une fracture qui entoure en arc de cercle

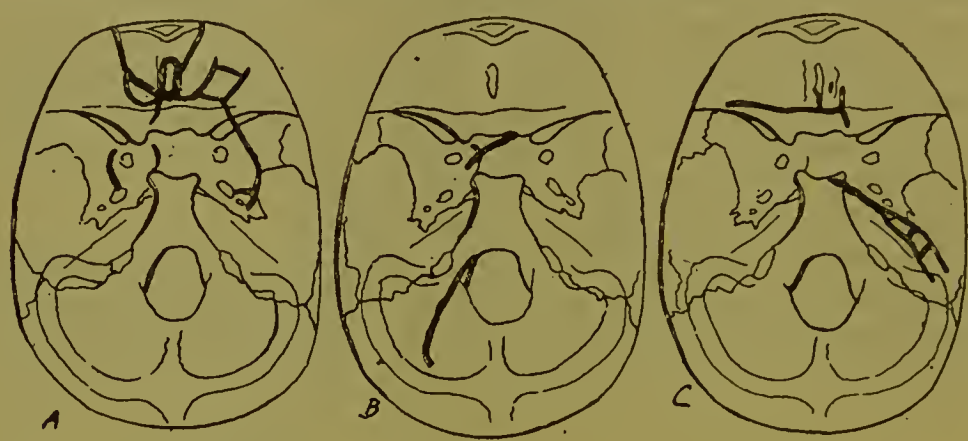


Fig. 83-85. — Fractures indirectes expérimentales par écrasement du crâne : a) compression antéro-postérieure ; b) compression oblique d'avant en arrière et de droite à gauche ; c) compression oblique d'avant en arrière et de gauche à droite (Hermann).

la bosse frontale et la glabelle, et se termine symétriquement sur le rebord orbitaire gauche. La pièce ainsi délimitée est déprimée de 2 à 3 millimètres. De cette fracture partent : à droite, pour se diriger en arrière, deux fissures longues de 2 ou 3 centimètres et qui gagnent l'écaille temporale ; à gauche une toute petite fissure qui se dirige vers la suture écailleuse. A travers le milieu de la pièce déprimée passe une fissure qui, naissant à droite de la glabelle, gagne le toit orbitaire. Après section circulaire du crâne, on retrouve à son intérieur ces diverses fractures ; elles traversent les deux voûtes orbitaires, qui sont comminutivement fracturées ainsi que la lame criblée ; l'apophyse crista galli est complètement détachée. De la fracture siégeant sur la voûte orbitaire droite part une fente qui traverse

(1) Hermann. *Loco citato*, pp. 14, 16, 17 et Taf. IX, XI et XII.

la petite aile du sphénoïde en son milieu pour gagner la fente sphénoïdale, traverser la grande aile et se terminer dans les trous ovale et sphéno-épineux, après avoir suivi la suture temporo-sphénoïdale sur une longueur de 2 centimètres. Tout à fait indépendamment de cette fracture, se trouve dans la fosse moyenne gauche une fissure longue de 2 centimètres qui réunit les trous sphéno-épineux et ovale, pour se diriger en avant à travers la grande aile. — Pièce II. Homme de 35 ans, de très forte ossature. Compression d'avant en arrière et de droite à gauche. Fracture de la base du crâne commençant au milieu de la fosse du sinus transverse gauche, traversant la fosse occipitale gauche et se terminant en arrière de l'apophyse innominée. Une seconde fissure, complètement indépendante, commence dans le trou déchiré antérieur gauche, coupe le sillon carotidien et se termine à droite au niveau du trou optique. — Pièce III. Homme d'environ 35 ans. crâne remarquablement arrondi, compression d'avant en arrière et de gauche à droite. Deux fissures commencent à la base du rocher et se dirigent à travers sa face antéro-supérieure jusqu'aux trous sphéno-épineux et déchiré antérieur, puis, de ce dernier, la fissure gagne la partie sphénoïdienne du sillon carotidien. Les deux fissures, presque parallèles à l'axe de la pyramide, sont écartées l'une de l'autre d'environ 1 centimètre, et réunies dans leur partie moyenne par deux fissures perpendiculaires, isolant un fragment quadrilatère et ouvrant la caisse. L'apophyse clinoïde postérieure droite est arrachée. Tout à fait indépendamment de ces fissures, en commence une autre à la racine de l'apophyse ensiforme droite qui se dirige en avant, puis oblique à gauche, en suivant la suture qui réunit les deux petites ailes sphénoïdiennes et les parties orbitaires du frontal ; de petites fissures accessoires gagnent la partie postérieure de la lame criblée ethmoïdienne. Telles sont les trois pièces, assez probantes, de Hermann. On dit partout qu'Otto Messerer (1) en a également obtenu ; nous avons lu attentivement ses travaux ; ils n'en mentionnent aucune, c'est tout au plus si l'on pourrait hésiter un moment, relativement à la pièce figurée dans la planche VI de sa 2e étude : il suffit de lire le dispositif expérimental qui a permis de l'obtenir, pour affirmer qu'ici encore, comme dans tant d'autres cas dénommés fractures indirectes de la base, il s'agit d'une fracture due à l'enfoncement de l'occipital par les premières vertèbres. En somme nous considérons comme valables seulement les fractures indirectes expérimentales que nous venons de décrire.

**B. Fractures indirectes consécutives à des coups de feu.** — Les faits de fractures indirectes de la base consécutives à des coups de feu de la voûte, ne doivent non plus être admis qu'après une critique sévère, critique qui, ici encore, diminue singulièrement le nombre de ceux que l'on a coutume d'énumérer.

(1) Messerer. *Loco citato* et Uber Elasticitaet und Thœtigkeit der Menschlichen Knochen, Gotha, 1886, mit 16 Tafeln.

Celui que l'on cite d'ordinaire comme le plus ancien des faits de ce genre **de cause accidentelle** nous paraît devoir être éliminé. C'est le fait d'*Huguier* (1848), où la balle avait frappé la protubérance occipitale externe, et où les fêlures, siégeant à une fort petite distance de ce point dans la fosse occipitale, représentent, nous l'avons vu, une fracture directe médiate.

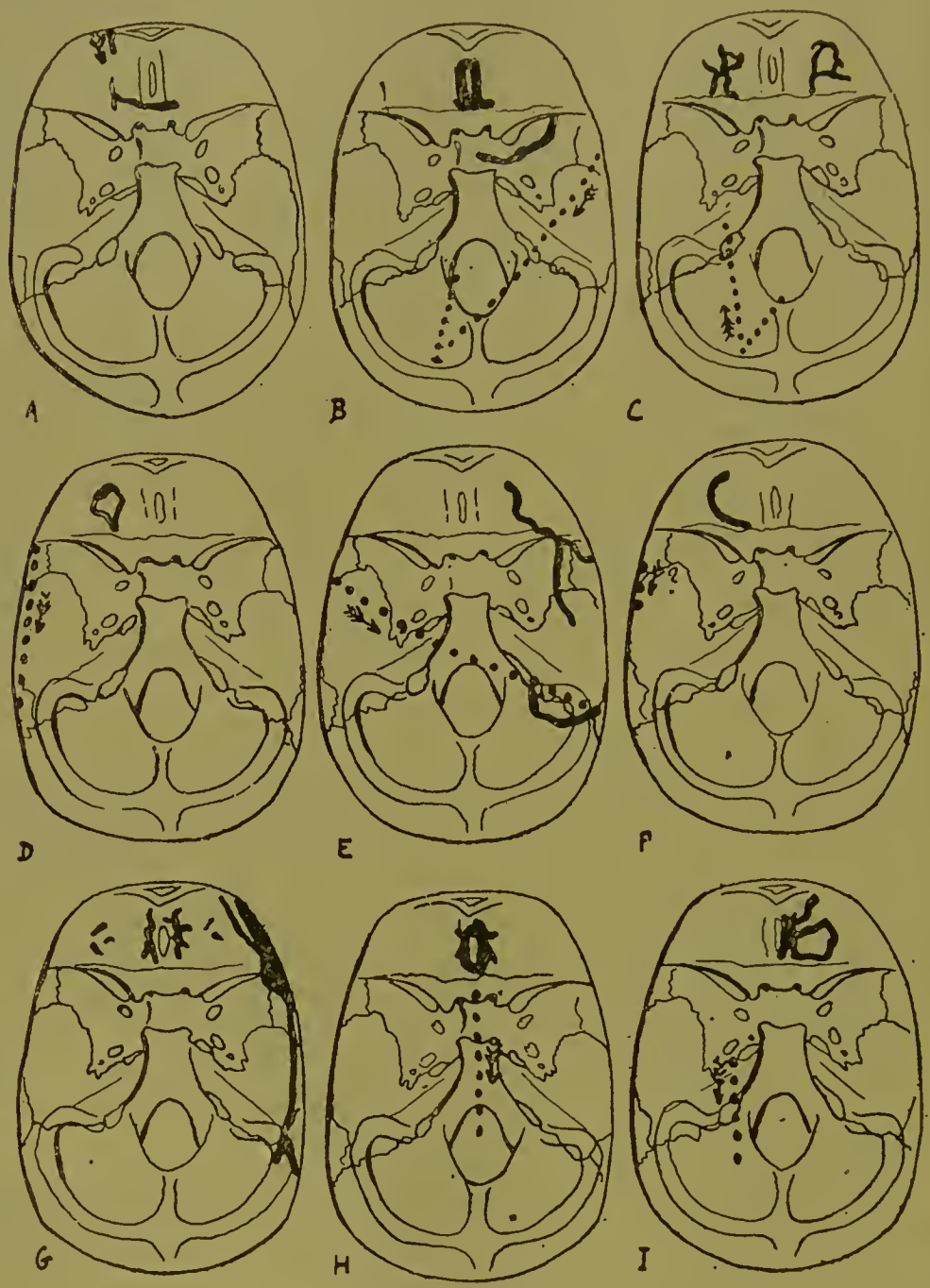


Fig. 86-94. — Exemples de fractures indirectes accidentelles par coup de feu (sur ces figures et sur les suivantes, le trajet de la balle est indiqué par un pointillé) : a) Macleod ; b) Demme ; c) Lincoln ; d) Longmore ; e) Otis ; f, g, h, i) Bergmann.

Vient ensuite le fait très brièvement rapporté de *Macleod* (1) (1868), où, chez un soldat dont le frontal avait été fracturé par une grenade, « on trouva (fig. 86 *a*) une fissure de la base sans aucun rapport avec le traumatisme primitif ».

Dans le cas, celui-ci tout à fait satisfaisant, de *Demme* (2) (1861), il s'agit d'un joueur d'arquebuse qui reçut sur le crâne le fer d'une flèche, fer qui perfora (fig. 86 *b*) le pariétal droit et traversa l'encéphale en ligne droite pour venir frapper la face interne de l'occipital, changer en ce point de direction et se diriger vers la base. « Il n'y avait de fissures osseuses irradiées ni au point de la pénétration du projectile, ni au point de sa déviation, mais une fissure partant de la selle turcique traversait à droite la grande aile du sphénoïde ; en outre la lame criblée de l'ethmoïde était brisée dans toutes les directions. » Demme, après avoir rapporté ce fait, ajoute qu'il en a observé, pendant la guerre d'Italie, six autres analogues. On peut regretter qu'il ne donne à leur sujet aucun détail.

En 1865, le président *Lincoln* (3) (fig. 86 *c*), blessé d'une balle de revolver, succomba à une fracture manifestement indirecte de la base. La balle avait perforé l'occipital à 1 pouce ou 2 de la ligne courbe supérieure, et un 1/2 pouce à gauche de la ligne médiane. En explorant le trajet de la balle avec une sonde de Nélaton, on trouva à 2 pouces 1/2 une esquille, à 4 pouces la pièce de l'occipital détachée par la balle, à 6 pouces le projectile. La mort survint le lendemain matin. On constata que la balle avait passé à travers le lobe postérieur du cerveau, pénétré dans le ventricule latéral, et s'était logée dans la substance blanche, juste en avant du corps strié gauche. La perforation de l'occipital était circulaire, régulière, plus étendue sur la table interne. En outre, les deux voûtes orbitaires étaient fracturées, et les fragments refoulés vers la cavité crânienne ; les orbites étaient gorgées de sang.

Le cas publié par *Longmore* (4) (fig. 86 *d*) quelques mois plus tard, cas dans lequel l'autopsie avait été faite par Lawson, est très analogue. Il s'agit d'un matelot qui fut blessé au cap Juba d'une balle de mousquet ; elle entra au niveau du bord antérieur du pariétal gauche, à mi-chemin entre les sutures squameuse et épineuse, et se dirigea en arrière, presque parallèlement à la surface, pour sortir tout près de la bosse pariétale, en laissant dans l'os une fente de 1 pouce 1/2 de large sur 3 pouces 1/2 de long, et le brisant comminutivement autour de son point d'issue. La mort survint un mois après. Les méninges, au niveau du trajet de la balle, et le ventricule latéral étaient remplis de pus ; une large pièce du pariétal était détachée et adhérente seulement au cuir chevelu. Un fragment de la voûte orbitaire gauche,

(1) Macleod. *In* Holmes *System of Surgery*, 2e édit., 1870, II, 165.
(2) Demme. *Militoer-chirurgische Studien*, t. II, p. 6, 1864.
(3) Otis. *The medical and Surgical History of the rebellion*, part. I, vol. II, p. 305.
(4) Longmore. Note on some of the injuries sustained ty the late president of the United States. *Lancet*, 1865, I. 649.

de la grandeur d'un shelling, était fracturé et déprimé vers l'orbite ; il était entouré d'une petite quantité de sang coagulé ; il n'y avait du reste pas trace de violence périorbitaire.

*Otis* (1), dans son « Histoire chirurgicale de la guerre de Sécession », rapporte six faits considérés par les chirurgiens militaires qui les avaient observés comme des fractures indirectes de la base. Il en rejette trois, qui bien évidemment n'en sont point, mais en accepte trois autres dont les pièces figurent au musée médical militaire de Washington. L'une de ces pièces, pièce n° 3251, ne porte certainement pas de fracture indirecte ; la fêlure temporale horizontale qui traverse le crâne du côté opposé aux lésions produites par la balle est plus que probablement due à une chute consécutive à la blessure : elle a tous les caractères d'une lésion par force résistante extracrânienne.— Une seconde pièce, pièce n° 3254, est également douteuse, en l'absence de détails suffisants, et ses fractures, que l'auteur considère comme indépendantes, m'ont tout l'air d'être des fractures par irradiation. « L'orifice d'entrée, dit-il en effet, est juste au-dessus de la racine du zygoma, et de 3/4 de pouce de diamètre. Le condyle du maxillaire inférieur et la moitié postérieure de la cavité glénoïde sont brisés, ainsi que la pointe de la pyramide pétreuse, le trait de fracture passant par le méat auditif interne. Du foramen jugulaire partent deux traits de fracture qui gagnent le grand trou occipital, l'un en avant, l'autre en arrière du condyle. A droite de ce trou, part une fracture qui traverse l'occipital et gagne l'angle postérieur du pariétal droit. » — La troisième pièce décrite par Otis (pièce n° 830, déposée par J.-B. Green) ressemble davantage aux fractures indirectes (fig. 86 *e*). « Une balle de mousquet était entrée au centre de la partie gauche de la suture coronale, et était sortie à l'angle postéro-inférieur du pariétal droit, l'orifice d'entrée ayant 3/4 de pouce, l'orifice de sortie 1 pouce 1/4 de diamètre. Il existe une fracture de la voûte orbitaire droite, de l'écaille du temporal droit et du corps du maxillaire supérieur droit. Une fracture de l'occipital s'étend de l'orifice de sortie au trou jugulaire droit. La suture médio-frontale persiste, quoiqu'il s'agisse d'un crâne d'adulte ».

Les six pièces réunies par *Bergmann* (2) pendant la guerre russo-turque sont, au contraire, toutes les six également satisfaisantes. Voici leur description : — Pièce 1 (fig. 86 *f*). Sur le milieu de la partie gauche de la suture coronale se trouve une perte de substance de 3 centimètres de long sur 1 1/2 de large, dont le grand axe suit la suture. Quatre fragments osseux sont détachés de la partie latérale de cette perte de substance et glissés sous son rebord entre l'os et la dure-mère. Six plus petites esquilles et un fragment de 1 cm. 5 de long

(1) Otis. *Loco citato*, p. 304.

(2) Bergmann. Indirekte Schussfrakturen der Schœdelbasis. *Centr. fur Chirurgie*, 1880, p. 113. — Voir également Risse. *Casuistische Beitræge zur Lehre von den indirekten Schædelbruchen*. I. D. zur Wurzburg, 1878.

sur 7 millimètres de large, sont profondément enfoncés dans le cortex frontal. Sur la voûte orbitaire gauche se trouve une fissure avec écartement qui commence au niveau de la fente ethmoïdale, et en décrivant une légère convexité postérieure se dirige en dehors et en avant sur une longueur de 3 centimètres. Son bord antérieur est déprimé de quelques millimètres du côté de l'orbite. La dure-mère n'est pas déchirée mais au-dessous d'elle se trouve un caillot aplati recouvrant toute la voûte et se prolongeant dans le tissu orbitaire par la fente fissurale. — Pièce II (fig. 86 *g*). Sur le côté droit du crâne se trouve une plaie énorme étendue du front à la tempe ; la perte de substance osseuse a 4 centimètres de long sur 2 de large. Elle commence sur la bosse frontale droite, et se dirige en dehors ; son bord supérieur est taillé à pic, l'inférieur est très fragmenté : les fragments dépendent du frontal, de la grande aile du sphénoïde et de l'angle antéro-inférieur du pariétal. De nombreuses fissures partent de ce bord inférieur pour se diriger en bas et en arrière ; une courte se dirige en avant, dans le frontal, parallèlement au bord inférieur de la perte de substance, une des fissures postérieures va jusqu'à la mastoïde, une seconde à trajet semblable se réunit à elle en arc de cercle. De ces deux fissures part, parallèlement à la suture lambdoïde, une fissure qui gagne la bosse pariétale, où elle se divise en deux parties l'une gagnant la suture coronale, l'autre la suture lambdoïde. Les deux parties orbitaires du frontal, au point où elles rencontrent la lame criblée, sont aussi brisées en petits fragments dirigés du côté de la cavité orbitaire ; la lésion empiète sur la lame horizontale de l'ethmoïde, dont de nombreux fragments restent adhérents à la dure-mère lorsqu'on l'enlève. Latéralement les voûtes orbitaires présentent aussi de courtes fissures, longues de quelques millimètres. Le patient avait survécu deux jours à sa lésion. — Pièce III (fig. 86 *h*). Une perte de substance longue de 3 cm. 3 et large de 1 cm. 9 commence à la jonction des tiers antérieur et moyen de la suture sagittale pour se diriger de là en arrière, en faisant avec cette suture un angle de 10°. Les bords antérieur et latéraux de la perte de substance sont à pic, l'antérieur cerclé de deux fissures concentriques légèrement déprimées ; le bord postérieur est irrégulier, surtout au niveau de la table externe. Six fragments irréguliers, l'un de 1 cm. 5 carré, les autres plus petits, sont dispersés avec de la poussière d'os, dans le cortex. La lame horizontale de l'ethmoïde est brisée en nombreux fragments qui, à l'exception de deux ou trois déprimés vers les cellules ethmoïdales, sont restés à leur place. Des fissures qui divisent aussi en petits fragments toute cette lame, quelques-unes, surtout du côté droit, empiètent de quelques millimètres sur les voûtes orbitaires. — Pièce IV (fig. 86 *i*). Parallèlement à la moitié postérieure de la suture sagittale et à 2 centimètres d'elle se trouve une perte de substance piriforme longue de 3 centimètres, large de 1 cm. 5. Son extrémité antérieure, la plus large, est encerclée à distance d'une fissure limitant une pièce

osseuse déprimée vers la cavité crânienne. Partout ailleurs ses bords sont irrégulièrement lisses, ses lésions s'étendant plus loin sur la table externe que sur l'interne. Deux fissures en partent, l'une se dirigeant en dedans et en arrière, l'autre en dehors et en arrière. Au-dessous de la perte de substance le cortex contient des fragments osseux et des débris de plomb. D'autre part est brisée la moitié droite de la lame criblée de l'ethmoïde et une bonne partie de la voûte orbitaire du frontal. Celle-ci est disjointe d'avec la lame ethmoïdale et déprimée ; de sa partie déprimée partent trois fissures, qui se dirigent l'une en avant, la seconde à travers sa partie moyenne, la troisième en arrière ; l'antérieure est la plus longue, 2 centimètres, les deux autres se réunissent en dehors et isolent aussi complètement un segment osseux.— Pièce V (fig. 95 *j*). La balle a creusé un sillon au-dessus du zygoma depuis l'oreille gauche jusqu'à l'apophyse orbitaire externe. Dans la fosse temporale gauche existe une perte de substance allongée d'où partent de nombreuses fissures vers la fosse cérébrale moyenne et en avant. D'autre part existent symétriquement sur les deux voûtes orbitaires, tout près de la suture ethmoïdale, deux petites dépressions presque quadrilatères. — Pièce VI (fig. 95 *k*). Sur le pariétal gauche existe une perte de substance qui se dirige d'avant en arrière parallèlement à la suture sagittale et à 2 centimètres d'elle. Elle commence à 2 centimètres en arrière de la suture coronale, est longue de presque 4 centimètres et plus étroite en avant qu'en arrière, où sa largeur atteint 2 centimètres ; son petit côté antérieur est entouré d'une fissure concentrique : la table externe est brisée sur une zone plus étendue que l'interne en ce point et sur les bords latéraux de la perte de substance. Au niveau du petit côté postérieur c'est la table externe. Deux gros fragments osseux, glissés sous ce bord et solidement fixés, avaient été enlevés pendant la vie. On avait aussi constaté une exophtalmie gauche et des sugillations des paupières. On trouva une fracture des deux voûtes orbitaires. De chaque côté, tout près de l'ethmoïde, était isolé par une fissure un fragment osseux profondément déprimé vers l'orbite. A gauche, partant de l'extrémité externe de cette dépression, une fissure à convexité antérieure, longue de 2 centimètres, se dirigeait en dehors et en arrière à travers la voûte orbitaire.

Peu après avoir décrit ces trois pièces, *Bergmann* (1) en signala une septième également probante (fig. 95 *l*). L'orifice d'entrée de la balle était à deux doigts au-dessus du zygoma droit, en avant du pavillon de l'orbite, l'orifice de sortie à l'angle de la mâchoire du même côté. On trouva le condyle du maxillaire enfoncé dans le crâne et le lobe moyen du cerveau dilacéré à ce niveau. Du trou optique se dirigeait en arrière et en dehors à travers la petite et la grande aile du sphé-

(1) Bergmann. Die Lehre von den Kopfverletzungen. *Deutsche Chirurgie*. Lief 30, 1880, p. 213.

noïde une fissure à convexité interne ; il en partait en dedans une bifurcation qui se dirigeait d'abord vers le trou optique du côté opposé puis à côté et en avant de lui se coudait à angle droit pour atteindre

Fig. 95-103. — Exemples de fractures indirectes accidentelles par coups de feu (suite) : j, k, l) Bergmann ; m) Tiling, n, o, p) Rücker ; q) Tuffier ; r) Messerer.

le trou ovale. En outre, sur la voûte orbitaire gauche existait une fissure tout à fait indépendante, longue de 2 centimètres.

*Tiling* (1), la même année que Bergmann, raconte un autre fait de fracture indirecte consécutif à une tentative de suicide (fig. 95 *m*). L'orifice d'entrée de la balle était à 1 cm. 1/2 en avant et 3 centimètres au-dessus du rebord osseux du méat auditif droit ; l'orifice de sortie à 1 centimètre en arrière et 3 cm. 1/2 au-dessus du rebord osseux du méat gauche, dans le pariétal. On trouva une longue fissure passant à travers les deux voûtes orbitaires et une autre également longue passant au-dessus de la protubérance occipitale interne, n'atteignant pas à gauche le bord de l'occipital, à droite atteignant l'orifice d'entrée de la balle.

*Rücker* (2), dans sa thèse de Dorpat, 1881, publie trois nouveaux faits. Les voici : — 1re observation (fig. 95 *n*). W. H... reçoit dans le front une balle de pistolet à une distance de quinze pas. Dans le frontal, se trouve à 4 centimètres de la racine du nez et à 1 centimètre à droite de la ligne médiane un orifice presque circulaire de 15 millimètres sur 11. Tout près de la perte de substance se trouve un éclat de plomb. A droite de l'orifice est détachée une languette de la table interne ; en dehors et en haut, deux petites fissures de 4 millimètres traversent la table externe. En écartant le muscle temporal, on trouve, correspondant à la suture écailleuse, une traînée de sang large de 3 à 4 millimètres et longue de 5 centimètres ; après réclinaison de la dure-mère, on constate un écartement de cette suture et la pression sur l'écaille montre que cet os est mobile. Du côté droit, la suture squameuse, aussi bien en dehors qu'en dedans du crâne, est, elle aussi, marquée par une ligne rouge ; de ce côté aussi, quoique à un degré moindre, la pression sur l'écaille révèle une légère mobilité. La balle, irrégulièrement déformée, très aplatie, siégeait sous la pie-mère au niveau des 1re et 2e circonvolutions pariétales gauches. — 2e observation (fig. 95 *o*). Suicide avec une balle de revolver. A droite, sur le bord antérieur du temporal, près de sa suture avec la grande aile du sphénoïde, se trouve une ouverture osseuse ronde de 6 millimètres de diamètre ; ses bords sont complètement lisses. Après ablation du muscle temporal gauche se montre, au-dessus de la racine postérieure du zygoma, une pièce osseuse saillante de 2 cm. 1/2 de diamètre, qui ne mesure que 6 millimètres du côté de la table interne ; l'écaille temporale de ce côté est traversée par une fissure irrégulière qui, commençant au milieu de la suture sphéno-écailleuse, coupe le rocher à 1 centimètre en dehors du labyrinthe et va se terminer dans le canal osseux du sinus transverse. Cette fente n'a aucun rapport avec l'orifice de sortie de la balle. A gauche de l'apophyse

(1) Tiling. Indirekte Schœdelbrüche. *Peterburger Medicinische Wochenschrift*, 1880, p. 621.

(2) Rucker, *Experimentelle und casuistiche Beitrœge zür Lehre von der Hohlenpression bei Schussverletzungen des Sehœdels* ; I D zu Dorpat, 1881, p. 15, 16 et 18 (fig. 1 et 2).

crista-galli, la voûte orbitaire est brisée sur une étendue de 3 centimètres. A droite, existe une fissure analogue et une perte de substance plus petite de 9 millimètres de long, irrégulièrement quadrilatère où a pénétré de la substance cérébrale. Du reste, aux deux lésions des voûtes correspondent deux pertes de substance du cortex. En outre, sur la face inférieure du cerveau, sur le pont de Varole et les pédoncules cérébelleux, se trouvent des îlots piquetés de sang. La substance cérébrale est très dilacérée sur tout le trajet de la balle.— 3e observation (fig. 95 *p*). Charge de plomb de chasse à la distance de quatre pieds. Sur la partie gauche du crâne se trouve une plaie énorme, de 16 centimètres de long sur 5 de large, remplie de matière cérébrale. Toute la partie gauche du crâne est brisée en fragments et se déprime sous le doigt ; il existe à son centre une large perte de substance formant l'orifice d'entrée de la balle ; la pièce osseuse correspondante est enfoncée dans les ventricules latéraux et, dans les parois du quatrième ventricule, on trouve 5 plombs et un fragment de papier. L'orifice d'entrée est à la hauteur de la bosse pariétale. Il en part 5 fissures : la 1re se dirige à droite et en avant, croise la suture sagittale, puis se recourbe pour se terminer dans la suture lambdoïde droite. La 2e passant plus en dedans se dirige à droite sur une longueur de 5 centimètres. Une 3e part de la partie inférieure de la perte de substance pour se diriger en arc de cercle en bas et en arrière, couper la suture lambdoïde gauche, et se terminer dans la fosse occipitale droite à 3 centimètres de la suture lambdoïde droite. La 4e fissure part du bord antérieur de l'orifice, se dirige parallèlement à la suture sagittale jusqu'à la bosse frontale, puis là, décrit un petit arc de cercle vers la gauche jusqu'à 3 centimètres au-dessus du rebord orbitaire gauche, traverse le frontal et va se terminer à la partie antérieure de la ligne demi-circulaire droite. A peu près à 6 centimètres de son origine, cette fissure donne une bifurcation qui gagne la suture coronale ; en outre du point où elle croise la même suture part une autre bifurcation qui va rejoindre la bifurcation précitée et la 1re fissure. La 5e fissure commence parallèlement à la 4e, puis se recourbe en bas pour atteindre la jonction de la grande aile du sphénoïde avec l'os temporal ; en haut de cette 5e fissure partent trois bifurcations : l'une, qui se perd dans la suture coronale, les deux autres allant rejoindre la 4e fissure et, en bas, deux dernières : l'une qui se dirige vers la jonction des parties écailleuse et mastoïdienne du temporal, l'autre qui va rejoindre la 3e fissure. A droite, se trouve une disjonction entre la grande aile et l'écaille ; au milieu de la grande aile existe une fissure antéro-postérieure qui comprend seulement la table externe ; l'écaille est, d'autre part, écartée de l'angle antérieur du pariétal. La lame horizontale ethmoïdienne gauche est, sans aucune continuité avec les fissures ci-dessus décrites, brisée en nombreux petits fragments, tous défoncés vers les fosses nasales ; à droite, cela existe aussi, mais à un moindre degré.

Du côté gauche partent quelques petites fissures vers la selle turcique. Notons que de la 4e fissure de la voûte, au moment où elle passe au-dessus du rebord orbitaire droit, part une fissure longue de 2 centimètres qui atteint la voûte orbitaire de ce côté. En outre, de la pointe de la petite aile gauche du sphénoïde part une fente qui traverse la suture sphéno-pariétale puis coupe le plancher de la fosse moyenne à 2 centimètres de la base du rocher, pour se réunir avec la 5e fissure.

L'année même de la publication du travail de Rücker, M. *Tuffier* (1) (fig. 95 *q*) décrivait, devant la Société anatomique, un fait, également observé avec soin, de fracture indirecte de la base par coup de feu. Il s'agit, dans son observation, d'un homme de 30 ans qui s'était tiré un coup de revolver et avait succombé en quelques minutes, après avoir présenté un emphysème étendu des paupières. On trouva à l'autopsie, au niveau de la région temporale droite, une plaie circulaire d'environ 7 millimètres de diamètre, au niveau de la suture sphéno-temporale. Dans la région pariétale gauche, il y avait une petite tuméfaction arrondie. A droite, autour de l'orifice d'entrée, existait un léger épanchement sanguin, à gauche une énorme infiltration de toute la région temporo-pariétale. Le projectile était enclavé dans les esquilles de l'orifice de sortie et tomba quand on sectionna le péricrâne ; il était aplati, irrégulier, sa partie postérieure ayant toutefois conservé sa forme et mesurant 6 millimètres de diamètre ; les esquilles qui le maintenaient adhéraient au reste du crâne par leur extrémité périphérique et leur centre était saillant du côté des téguments. La substance cérébrale faisait hernie à travers l'orifice d'entrée qui mesurait environ 15 millimètres de diamètre et dont les bords étaient taillés en biseau aux dépens de la table externe ; l'orifice de sortie était deux fois plus grand ; ni de l'un ni de l'autre ne partait de trait de fracture. Mais il existait plusieurs solutions de continuité indépendantes : en avant, trois fêlures s'irradiaient de la bosse frontale gauche comme centre ; l'une s'étendait en arrière jusqu'au milieu du pariétal gauche où elle s'arrêtait après avoir traversé la suture fronto-pariétale ; les deux autres descendaient obliquement en dehors sur les arcades sourcilières qu'elles traversaient, pour se prolonger sur les lames criblées de l'ethmoïde et de la paroi supérieure de l'orbite en séparant un fragment du frontal, fragment triangulaire à sommet supérieur, s'arrêtant en bas à l'étage moyen. En arrière existait une longue fissure passant au-dessus de la protubérance occipitale mais n'atteignant pas l'orifice d'entrée. La dure-mère présentait deux orifices par lesquels avait passé la substance cérébrale.

(1) Tuffier. Fracture du crâne par coup de feu ; traits de fracture sans communication avec les orifices de la balle. *Bull. Soc. anat.*, 1881, 4e s., t. VI, p. 145.

En 1884, *Messerer* (1) publie en Allemagne une nouvelle observation (fig. 95 *r*). Un homme de 24 ans s'était tiré deux coups de revolver dont l'un dans la tempe droite et succombait trois jours après. A l'autopsie on trouva l'orifice d'entrée à égale distance de l'angle externe de l'œil et du méat auditif, un peu en avant de l'artère méningée : il était rempli de fragments osseux et de substance cérébrale. De là, la balle s'était dirigée horizontalement et un peu en arrière jusqu'à la dure-mère du côté opposé au niveau du sillon de Rolando gauche, puis elle s'était réfléchie, avec un angle de 45 degrés à droite et en arrière, et était allée se perdre dans le lobe temporal, au-dessus du ventricule latéral, à 2 centimètres de la ligne médiane. Après enlèvement de la dure-mère on trouva sur la base du crâne une fissure commençant sur la voûte orbitaire gauche, traversant l'ethmoïde, la voûte orbitaire droite, puis, là, se coudant pour se diriger en arrière à travers la petite et la grande aile du sphénoïde jusqu'au bord antérieur du rocher droit, près de sa base.

En 1884 également, une observation de *Moty* (fig. 104 *s*) était présen-

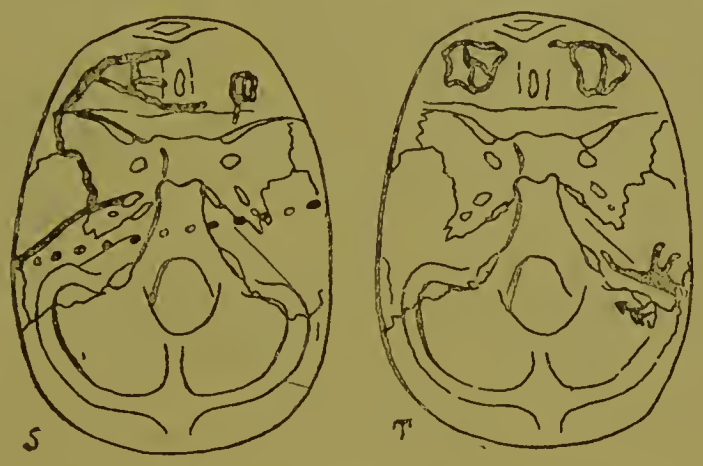


Fig. 104-105. — Exemples de fractures indirectes accidentelles par coups de feu (suite et fin) : s) Moty ; t) Dzievonski.

tée par M. Chauvel (2) à la Société de Chirurgie. Un Arabe avait été tué par un coup de feu tiré à très petite distance. L'autopsie fit constater une ecchymose palpébrale et sous-conjonctivale des deux côtés, un écoulement de sang par les deux narines et une plaie située au-dessus de l'oreille gauche et aboutissant à une perforation osseuse arrondie et de très petit diamètre. La balle avait traversé tout l'encéphale jusqu'à l'os du côté opposé, au niveau du lobe pariétal droit ; elle était déformée : de nombreuses et petites esquilles tapissaient la première partie de son trajet. Du trou d'entrée du projectile partait une fissure se dirigeant verticalement en bas et gagnant le bord supérieur

(1) Messerer. Ein Fall von indirekter Schussfraktur des Schœdels. *Centr. f. Chir.*, 1884, p. 197.

(2) Chauvel. Rapport sur : Moty. Coup de feu pénétrant du crâne, fracture par contre-coup. *Bull. et Mém. Soc. Chirurgie.* Nouvelle série, t. X, 1884, p. 543.

de la grande aile du sphénoïde ; là elle se bifurquait : sa branche la plus courte franchissait la suture sphéno-temporale, décrivait une courbe à convexité postérieure et aboutissait au trou ovale gauche, où elle s'arrêtait ; sa branche principale se portait en avant et suivant la suture sphéno-temporale, séparait de la voûte orbitaire l'extrémité de la petite aile du sphénoïde puis quittait la suture sphéno-frontale à angle droit et gagnait la partie moyenne de la voûte orbitaire où elle circonscrivait une esquille triangulaire, de la dimension d'une pièce de un franc, qu'elle séparait complètement des os voisins. Du côté interne de ce triangle partaient trois fissures qui se perdaient, l'une au tiers moyen de la lame criblée de l'ethmoïde, l'autre à son tiers postérieur, la troisième en arrière, se prolongeant un peu au delà de la ligne médiane. Il existait en outre, à la partie postérieure de la voûte orbitaire droite, une esquille osseuse quadrangulaire, séparée par une fente très étroite en deux parties et isolée du reste de l'os par une large fissure présentant un prolongement, très court, vers la petite aile de sphénoïde. Cette esquille était déprimée à sa partie antérieure du côté de l'orbite,et le tissu cellulaire de cette cavité faisait saillie dans l'intérieur du crâne ; en examinant avec soin l'esquille détachée de la voûte orbitaire gauche, on constatait également que sa portion antérieure était plus complètement détachée que la postérieure du plan osseux dont elle provenait.

Enfin, en 1886, *Dzievonski* (fig. 104 *t*) publiait à Alger une nouvelle et dernière observation de fracture indirecte par coup de feu. Un homme d'une quarantaine d'années était mort quatorze heures après s'être tiré une balle de revolver dans la tempe droite. Le cadavre présentait de l'ecchymose des paupières et, au niveau du conduit auditif externe droit,une plaie par laquelle une sonde pénétrait de 6 ou 7 centimètres dans le rocher. La balle,après avoir dilacéré complètement le lobe sphénoïdal, était allé se perdre dans la scissure interhémisphérique, au niveau du lobe paracentral. Le rocher était évidé par la balle suivant un trajet légèrement oblique de dehors en dedans, d'arrière en avant, et de bas en haut ; il existait une fracture esquilleuse à petits fragments intéressant la portion pyramidale de l'os et un peu la partie écailleuse.Outre cette lésion locale existait,au niveau des deux voûtes orbitaires et dans toute l'étendue de ces voûtes, un véritable enfoncement de la table osseuse : la perte de substance ayant des deux côtés, la forme d'un triangle à sommet postérieur. Les voûtes très minces étaient littéralement morcelées. Les nombreuses petites esquilles étaient déviées en bas. Ces lésions étaient nettes, sans irradiation, sauf du côté droit où l'on trouvait un petit trait de fracture se dirigeant de l'angle antéro-interne du triangle osseux décrit vers la lame

(1) Dzievonski. *Des fractures indirectes du crâne par coup de feu.* Br. in-8, Alger, 1886, p. 2.

criblée de l'ethmoïde, sur une étendue de 1 centimètre seulement. Il n'y avait pas la moindre communication entre la fracture du rocher droit et celle des orbites.

**Les pièces expérimentales** de fractures indirectes de la base du crâne par coup de feu sont beaucoup plus rares que les précédentes. Heppner, Garfinkel, Busch, Kocher ne constatèrent dans leurs recherches que des dégâts trop diffus pour avoir un intérêt d'étude. Le premier et le seul, *Rücker* (fig. 106-108) en 1884, obtint en prenant soin d'injecter préalablement ses cadavres, de véritables fractures de ce genre. Il en décrit six pièces dont trois sont simplement des fractures irradiées directes, immédiates (pièces VIII, IX) ou médiates (VII), tandis que les trois autres sont bien des fractures indirectes ; en voici la description : — Cas I. Distance 80 centimètres, orifice d'entrée sur le pariétal droit, à 4 centimètres de la suture lambdoïde ; orifice de sortie du côté opposé, un peu plus en avant. En dehors des fissures partant de ces orifices on constate, à 1 centimètre à droite de la jonction de la lame criblée de l'ethmoïde avec le toit

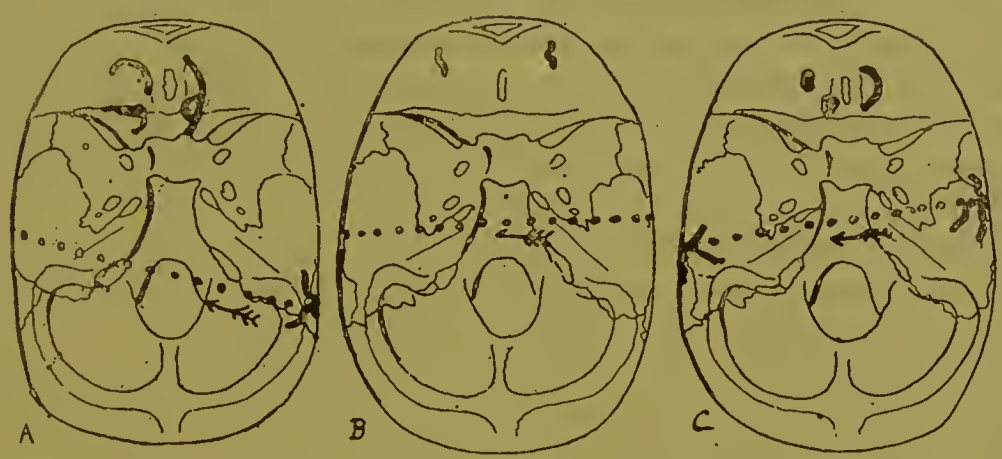


Fig. 106-108. — Fractures indirectes expérimentales par coup de feu (Rücker).

de l'orbite, une fissure courbe rasant le bord de la suture, et allant se terminer dans le trou optique. Avant d'y arriver elle envoie vers la ligne médiane une bifurcation qui, se recourbant en avant, isole un petit fragment osseux adhérent par sa partie antérieure et déprimé par la postérieure de près de 3 centimètres. A gauche, un peu plus en avant, commence également un trait de fracture, long de 2 cm. 1/2 environ et qui atteint à peu près le milieu de la voûte orbitaire après avoir décrit une courbe à convexité antérieure ; la pièce ainsi mobilisée est déprimée comme elle du côté opposé. Plus près de la ligne médiane, en arrière de la jonction de la lame criblée et du toit de l'orbite est détaché complètement un petit fragment osseux de 1 cm. 1/2 de long sur 5 millimètres de large. De l'angle postérieur de la perte de substance part une petite fissure à convexité dirigée en dehors. —

Cas II. Distance 120 centimètres. Orifices d'entrée et de sortie au milieu du plan demi-circulaire. Fissures directes. Sur la partie horizontale du frontal, en avant de sa jonction avec la lame criblée, se trouvent à droite et à gauche deux petites fissures antéro-postérieures de 2 centimètres. — Cas III. Distance 20 centimètres. Orifice d'entrée sur la ligne écailleuse droite, à 3 centimètres de la suture coronale ; orifice de sortie à 3 centimètres de la bosse pariétale et à 2 centimètres de la suture écailleuse. Fissures directes partant de ces orifices. En outre, dans la fosse cérébrale antérieure se trouve à droite, sur la lame criblée, une fissure demi-circulaire longue de 1/2 centimètre, limitant avec la suture ethmoïdo-frontale une petite pièce osseuse déprimée. A gauche, sur la partie postérieure de la lame criblée se trouve détaché un petit fragment triangulaire à base externe légèrement déprimée, et en avant, une toute petite perte de substance quadrilatère : la pièce osseuse correspondante est repoussée vers l'extérieur de près de 4 millimètres.

### III. — De quelques caractères conditionnels et anatomo-pathologiques des pièces précédentes.

Telles sont les observations de fractures indirectes de la base du crâne, accidentelles ou expérimentales, que nous avons pu réunir.

Résumons en quelques mots les conditions dans lesquelles elles se sont produites et leurs caractères anatomiques.

**Les conditions des traumatismes** à la suite desquels on les a constatées sont assez variables. Nous avons vu que c'étaient tantôt des traumatismes ordinaires, tantôt des coups de feu.

Parmi les *fractures par traumatismes ordinaires* nous relevons plusieurs chutes de la hauteur du corps, dans des rixes d'ordinaire, et un bon nombre de précipitations : cinq sur dix. Dans tous les cas, sauf dans un où le siège exact du point frappé n'est pas déterminé (Vincent, obs. IV), on a constaté, conjointement à la fracture indirecte, une fracture irradiée vulgaire. En réalité rien de précis ne ressort de ces faits : au contraire, les faits expérimentaux de Perrin nous apprennent qu'on peut produire une fracture indirecte par précipitation sur une partie solide du crâne, lorsque le contact se fait suivant une large surface ; les pièces de Hermann nous montrent d'autre part qu'on peut les produire par écrasement du plancher crânien entre les branches d'un étau ; ce sont là des notions précieuses sur lesquelles nous aurons à revenir.

Relativement aux *fractures par armes à feu*, les faits accidentels de fractures indirectes ne nous apprennent pas grand'chose non plus. La balle a tantôt traversé le crâne de part en part, dans toutes les directions possibles, soit en sortant, soit en y demeurant ; tantôt elle n'a fait que le raser sur les parties latérales, ou sur le vertex ; enfin, des orifices d'entrée ou de sortie se sont irradiés parfois, parfois ne se sont pas irradiés des traits de fracture plus ou moins étendus. Les

expériences de Rücker nous montrent cependant qu'une condition indispensable des fractures indirectes expérimentales par coup de feu, c'est l'injection préalable des vaisseaux du cadavre, en d'autres termes, le remplissage par une matière solide de la cavité crânienne : point important qui, nous le verrons en étudiant les théories proposées pour expliquer les fractures indirectes, suffit pour en écarter plusieurs.

Quoi qu'il en soit, les conditions pathogéniques dans lesquelles se produisent les fractures indirectes ne ressortent en rien de l'examen des pièces accidentelles, et s'éclairent de quelques lueurs à peine à l'examen de leurs pièces expérimentales.

**Les constatations anatomo-pathologiques** que permettent les unes et les autres sont plus intéressantes.

Sur dix *fractures indirectes par traumatisme ordinaire*, accidentelles, une fois la fracture siège dans la fosse occipitale ; deux fois, le rocher est coupé à sa partie moyenne ; neuf fois enfin, conjointement avec les lésions précédentes ou isolément, les voûtes orbitaires sont fracturées ; leur fracture affecte quatre fois le caractère d'un éclatement des parties centrales, cinq fois elle part du rebord sphénoïdien postérieur au point faible existant près de son extrémité externe. Dans tous les cas où l'attention de l'auteur a été attirée sur le niveau des fragments ou des bords du trait fractural, on note leur soulèvement parfois considérable du côté de la cavité crânienne, et la précipitation dans celle-ci à la suite du fragment ou du clapet osseux, de la graisse de l'orbite, absolument comme si la fracture avait eu pour cause une brusque augmentation de pression du contenu de la cavité orbitaire.

Les faits expérimentaux de Hermann contrôlent ces données. Celui de M. Perrin nous montre, au contraire, une fracture indirecte de caractère tout à fait particulier, siégeant à la partie antérieure d'un frontal qui présente encore, quoiqu'il s'agisse d'un adulte, sa suture médio-frontale.

Sur vingt-trois *fractures par coup de feu*, accidentelles ou expérimentales (elles sont si bien identiques anatomo-pathologiquement qu'il nous semble inutile de les séparer) nous trouvons : une disjonction de l'écaille temporale, une fracture de la fosse occipitale droite, une fracture perpendiculaire du rocher et vingt-deux fois des fractures des voûtes orbitaires. Vingt fois elles se limitent au centre d'une des deux voûtes ou au voisinage de la lame criblée ethmoïdienne ; une fois leur trait se perd au trou optique, une autre fois il se prolonge à travers la fente sphénoïdale avec une fracture de l'étage moyen : jamais il n'affecte ce caractère si commun aux fractures indirectes par traumatisme ordinaire, de partir du rebord orbitaire postérieur en son point externe faible. Autre différence : tandis que dans les fractures indirectes de la voûte orbitaire par traumatisme ordinaire nous avions noté la constante saillie des fragments vers

la cavité crânienne, ici nous notons leur saillie tantôt dans ce sens, tantôt vers la cavité orbitaire ; il semble même que dans certains cas il y ait eu impulsion en ces deux sens, successivement : le fragment osseux ayant d'abord déprimé la graisse orbitaire et celle-ci, glissant au-dessus de lui, ayant ensuite fait hernie dans la cavité crânienne.

Nous ne sommes pas encore en mesure d'expliquer ces grandes analogies et ces petites différences que présentent les fractures indirectes par traumatisme ordinaire et les fractures indirectes par coup de feu. Retenons seulement les uns et les autres, qui nous serviront tout à l'heure de sérieux appoint pour expliquer leur pathogénie.

## IV. — Considérations théoriques.

Les fractures indirectes de la base du crâne offrent donc au point de vue anatomique des caractères bien personnels. Bien des théories ont été jusqu'ici émises, sans grand succès, pour les expliquer.

Nous allons les étudier, démontrer leur insuffisance et proposer à leur place la théorie qui nous semble ressortir avec une parfaite netteté de nos recherches graphiques.

**A. Mécanisme des fractures indirectes par traumatisme ordinaire.** — Un certain nombre d'auteurs, disons-le tout d'abord, ont encore tout récemment affirmé que les fractures indirectes par traumatisme ordinaire n'existaient pas en réalité, et qu'il n'y avait point, dès lors, à leur chercher de théorie pathogénique particulière. « Ce sont, disait notre vénéré maître, M. Trélat (1), à la *Société de Chirurgie* en 1884, des fractures indépendantes, cela est vrai, mais elles n'en semblent pas moins être le prolongement d'une fissure qui s'est arrêtée à un point donné pour reparaître un peu plus loin. En conséquence, ce qui fait qu'elles sont indépendantes, c'est qu'elles sont séparées de cette fissure par une petite portion de substance intacte. » M. Després (2) ajoute même : « Peut-être que si l'on cherchait bien l'on trouverait que cette interruption du tracé n'est pas aussi réelle qu'elle en a l'air et que seule la table que l'on a sous les yeux est intacte, l'autre étant fissurée. » — Avons-nous besoin de dire que les caractères anatomiques des pièces que nous avons étudiées plus haut autorisent à rejeter catégoriquement cette assertion : des fractures indirectes de la base existent bien sans que leur trait puisse être le moins du monde considéré comme faisant suite, même avec interruption, aux irradiations portées au point d'application de la force.

Les deux théories que nous allons maintenant exposer sont de pures hypothèses, non plus anatomiques mais mécaniques et elles aussi en contradiction avec les faits.

(1) Trélat in Discussion travail Chauvel, *loco citato*, p. 589.
(2) Després in Discussion travail Chauvel, *loco citato*, p. 540.

*a*) La plus ancienne de beaucoup c'est la THÉORIE DES VIBRATIONS PROPAGÉES. Cette théorie, théorie de l'Académie de Chirurgie, universellement adoptée autrefois, alors qu'on regardait toutes les fractures de la base du crâne comme des fractures indirectes, reste-t-elle, ainsi que le pensent de nombreux auteurs, applicable aux rares observations qu'il est encore possible de faire rentrer dans cette variété. Le crâne, disent-ils, est un solide géométrique, un sphéroïde, et l'ébranlement communiqué en un point de sa voûte par un corps vulnérant de grande surface se propage à toute son étendue et fracture les points, même éloignés du choc, qui présentent une résistance inférieure à la force du mouvement communiqué. Il suffit de leur répondre, réponse valable pour les fractures indirectes comme pour les fractures directes : le crâne n'est pas un sphéroïde, mais les cinq huitièmes seulement d'un sphéroïde, c'est-à-dire une voûte ; réponse qui suffit pour rejeter sans plus ample informé la théorie des vibrations propagées.

A plus forte raison, doit-on repousser sans hésitation la modification apportée par Nancrede à cette théorie : modification suivant laquelle les vibrations propagées, au lieu d'agir sur les points faibles de la base, agiraient sur les points épais et solides parce qu'elles y subiraient une amplification proportionnelle à l'épaisseur des tissus : c'est là une supposition absolument gratuite et qui repose sur deux idées fausses : la première, d'ordre anatomique, c'est que les fractures indirectes de la base siègent sur ses parties les plus fortes alors qu'elles siègent toujours sur ses parties faibles, la seconde d'ordre mécanique, c'est que des vibrations passant d'une partie mince à une partie plus volumineuse subissent une amplification alors que le contraire seul est vrai, sans contestation possible.

*b*) M. Vincent, dans une récente et intéressante étude, propose d'attribuer les fractures indirectes de la base au CONE DE SOULÈVEMENT qui se fait à l'opposé du cône de dépression produit par l'agent traumatique. « On admet, dit-il, que si le traumatisme a lieu sur la région frontale, sur le sommet de la tête, au cône de dépression percuté ne saurait répondre un cône de soulèvement, et la raison qu'on en donne, c'est que la base du crâne présente une résistance absolue ; soutenue par la colonne vertébrale, elle ne peut fléchir. Je veux bien admettre que ce soulèvement de la base du crâne ne puisse pas se faire dans la moitié et même, à la rigueur, dans les deux tiers postérieurs, mais en est-il de même pour l'étage antérieur ? En ce point les os de la base sont placés en dehors de l'action du rachis ; s'ils doivent se déformer pour constituer un cône de soulèvement, cette tige ne peut en aucune façon empêcher cette action de se produire. Il serait peut-être téméraire de dire que la mise en jeu de l'élasticité des voûtes orbitaires suffit à déterminer la solution de continuité. Mais n'est-il pas possible que de la combinaison des vibrations consécutives à la propagation du choc par la paroi osseuse avec l'accroissement de la

pression intracrânienne et avec la constitution d'un coin de soulèvement, résulte la fracture de parties osseuses qui offrent normalement un certain degré de fragilité. » La théorie de M. Vincent, séduisante au premier abord, ne résiste pas à l'examen des faits. En effet, les fractures indirectes de la base s'accompagnent à peu près constamment d'une propulsion des fragments vers la cavité crânienne, incompréhensible si l'on admet que ces fractures résultent d'un cône de soulèvement ; d'autre part elles succèdent presque toujours, nous l'avons noté dans la partie statistique de notre étude, à des traumatismes portant sur les parties latérales ou postérieures du crâne, c'est-à-dire incapables, même en admettant l'existence du cône de soulèvement basilaire, de produire ce cône au niveau des voûtes orbitaires.

Les théories jusqu'ici émises pour expliquer les fractures indirectes de la base du crâne résultant de traumatismes ordinaires sont donc absolument insuffisantes. Dans le but d'en découvrir si possible une susceptible de les suppléer, nous avons réalisé sur des têtes entières, non dépouillées de leurs parties molles, les variétés de traumatismes qui produisent le plus souvent les fractures indirectes, en même temps que nous enregistrions graphiquement les vibrations des régions crâniennes où ces fractures se localisent alors. Nous espérions ainsi et nous croyons avoir réussi à en découvrir le mécanisme intime.

**Nos expériences** comprennent deux groupes de faits. — Dans le premier nous avons enregistré les vibrations de la région frontale sur des têtes soit percutées au niveau de la protubérance occipitale externe, soit précipitées sur cette protubérance d'une petite hauteur. — Dans le deuxième, nous avons enregistré les vibrations des voûtes orbitaires à la suite des variétés de traumatismes suivants : a) percussion sur le vertex d'une tête entière ; b) percussion sur un point déterminé de la ceinture osseuse péribasilaire ; c) percussion sur le vertex d'une tête avec fracture irradiée, le coup portant sur un ciseau introduit dans le trait de fracture; d) précipitation sur un point de la ceinture péribasilaire. Notons tout d'abord le dispositif et les résultats graphiques de ces diverses expériences ; nous en tirerons ensuite les conclusions qu'elles comportent.

1er Groupe. — Pour réaliser ce premier groupe d'expérience, ayant pour but l'enregistrement des vibrations frontales, nous plaçons sur les bosses frontales de la tête en expérience, à un écartement de 10 centimètres, les tambours déjà décrits et nous les mettons en communication avec le cylindre de Marey, de manière à obtenir deux tracés parallèles et simultanés. Puis, ou bien nous frappons la protubérance occipitale avec un maillet recouvert de flanelle, ou bien nous laissons tomber la tête sur l'occiput d'une hauteur variant de 50 à 70 centimètres sur un coussinet plat de sable recouvrant une dalle de pierre.

Dans les deux cas, les tracés droit et gauche sont analogues : ils

commencent par un crochet positif très marqué suivi, s'il y a eu percussion, d'un crochet négatif peu accentué ; s'il y a eu précipitation de toute une série d'ondulations positives et négatives (fig. 109-110). Nous ne saurions insister ici sur la raison de ces différences, le seul point qui nous intéresse étant l'existence constante du crochet positif de début.

2e Groupe. — La réalisation expérimentale de notre second groupe d'expériences, — enregistrement des vibrations des voûtes orbitaires — était plus difficile.

Le trépied dont nous nous sommes servi a été, comme le tambour employé pour les expériences précédentes, décrit dans la thèse de l'un de nous, mais nous avons dû le modifier légèrement, pour pouvoir le rendre susceptible d'enregistrer, par l'orbite, les vibrations de la voûte orbitaire, et éviter toute cause d'erreur. Ainsi modifié cet appareil (fig. 111-116) est composé de trois tiges métalliques (a) portant deux pas de vis. L'un inférieur, est destiné à se fixer sur le crâne, l'autre supérieur formant écrou, supporte une lamelle métallique triangu-

Fig. 109-110. — Graphique des mouvements du frontal, à la suite de traumatisme occipital : a) par coup ; b) par précipitation.

laire (b). Celle-ci offre en son milieu un orifice avec vis fixatrice pour soutenir un tambour (c), portant au centre de la membrane qui le ferme un petit cône léger, adhérent par sa base et ayant, près de son sommet, un orifice par lequel on peut fixer un fil fin et solide. La partie supérieure cylindrique de ce tambour, tambour récepteur, se continue avec un tube de caoutchouc qui aboutit lui-même à un tambour enregistreur inscrivant les vibrations sur le cylindre de Marey. — Pour placer cet appareil, il est nécessaire de mettre largement à nu la face inférieure de la voûte orbitaire, par résection d'une partie du massif osseux facial. Dans ce but, un trait de scie est mené, partant de l'apophyse orbitaire externe, un peu au-dessus de l'articulation temporo-maxillaire et allant aboutir vers le milieu de la fente sphéno-maxillaire, ensuite, avec la cisaille coupante, sont sectionnées l'apophyse zygomatique vers son milieu, puis l'apophyse montante du maxillaire supérieur, le plus haut possible, enfin la voûte palatine vers la ligne médiane. Pesant alors sur un davier, nous produisons une fracture allant de l'apophyse montante du maxillaire supérieur à la fente sphénoïdale et une seconde fracture de l'apophyse ptérygoïde à sa base. Le massif osseux ainsi isolé est aisément détaché au scalpel, et la voûte orbitaire mise à nu sur une suffisante surface pour permettre le placement de l'appareil. — Les trois tiges du trépied sont vis-

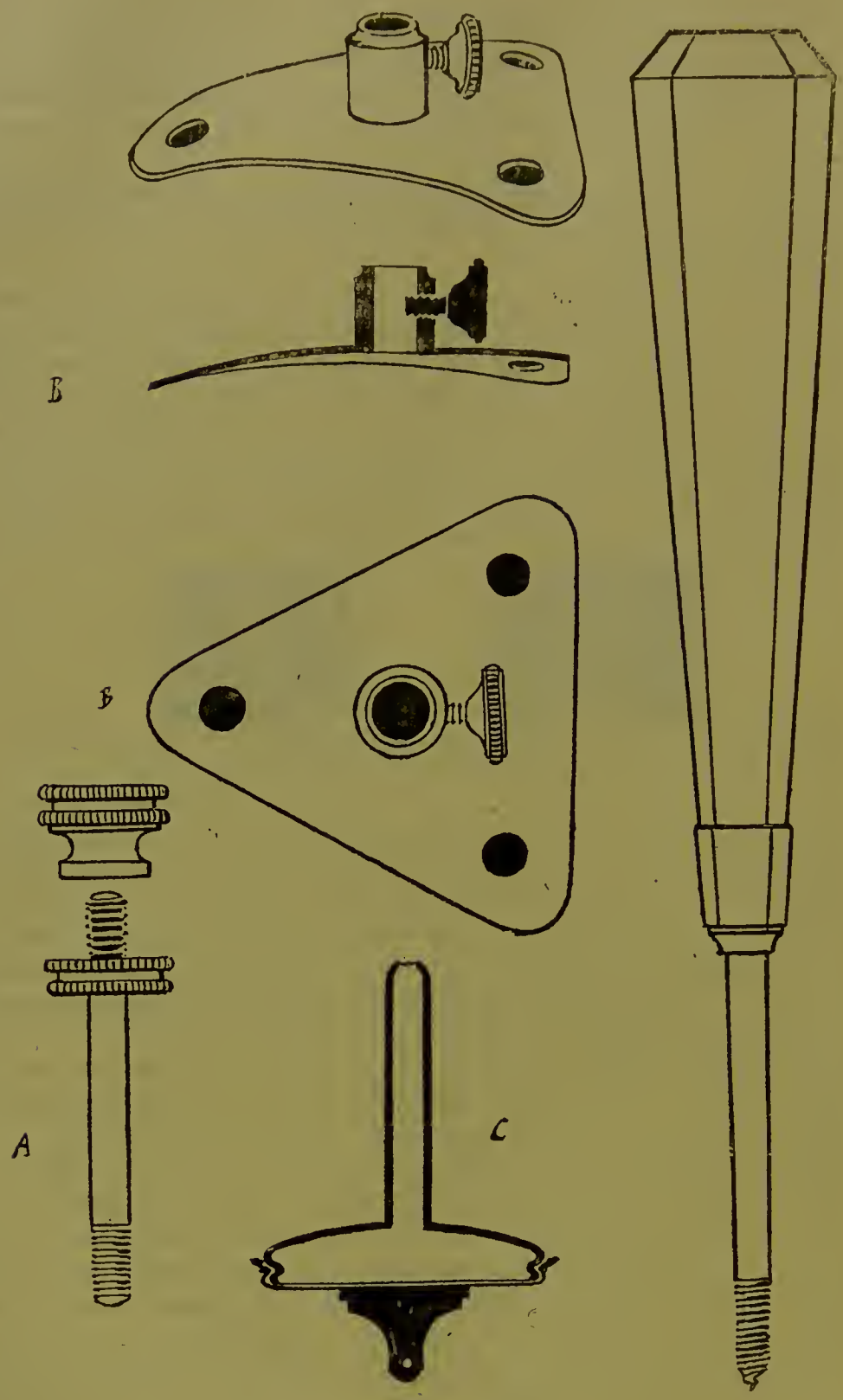


Fig. 111-116. — Détails du trépied employé pour l'enregistrement des mouvements de la voûte orbitaire : a) tige d'appui, b, b' b'') lamelle métallique ; c) tambour ; d) perforateur.

sées, l'une au niveau de l'apophyse orbitaire externe, l'autre sur la partie la plus interne de l'arcade sourcilière, la troisième enfin en arrière du trou optique, sur la partie antérieure du corps du sphénoïde. Ceci fait, avant de monter l'appareil, nous faisons, avec une pointe fixe un petit trou sur le milieu de la voûte orbitaire, et dans ce trou nous plaçons une très petite vis à laquelle nous fixons un fil assez long, fin et solide. Nous montons ensuite l'appareil sur le trépied représenté par les trois tiges métalliques vissées sur le crâne. Le fil, noué d'une part à la vis fixée sur la voûte orbitaire, est attaché d'autre part au petit cône surmontant la membrane du tambour, après avoir été passé dans l'orifice que nous avons décrit. Il doit être assez fortement tendu, et exercer une traction sur la membrane du tambour, de manière à transmettre avec précision les oscillations de la voûte orbitaire et à éviter tout ébranlement de cette membrane pendant le choc.

De même que nos expériences avec le tambour cylindrique étaient assurées par les expériences du contrôle antérieurement faites par l'un de nous, nous avons tenu, avant de nous fier à ce nouvel appareil, à vérifier s'il ne renfermait pas en lui-même de cause d'erreur. Dans ce but, après l'avoir disposé comme nous venons de le dire, nous avons ébranlé à plusieurs reprises, fortement, la tête en expérience : l'appareil inscripteur n'enregistra aucune oscillation. Il est bien entendu nécessaire, pour obtenir ce résultat négatif et satisfaisant, que les tubes de caoutchouc soient libres, sans aucun contact avec le rebord de la table à expérience : au moindre de leur choc contre un corps quelconque, des oscillations trompeuses seraient enregistrées.

Ajoutons que dans nos expériences avec le trépied, comme dans les expériences déjà citées avec le tambour, nous avons toujours donné au cylindre enregistreur de Marey sa vitesse maxima, soit un tour ou 42 centimètres en deux secondes, les vitesses moindres ne permettant pas d'enregistrer des vibrations aussi rapides que celles que nous avons à étudier.

Ce dispositif expérimental bien fixé, revenons au résultat de nos expériences où, nous l'avons déjà dit, nous avons réalisé quatre variétés différentes de traumatisme :

*a*) *Percussion sur le vertex d'une tête entière.* — Pour cette percussion, nous nous sommes servi du même cylindre d'acier de 7 millimètres de diamètre, que pour nos premières expériences avec les tambours, la tête étant appuyée sur la table d'expérience par le côté droit. — Nous avons obtenu constamment un crochet positif considérable, suivi d'un crochet négatif très petit ou nul : la voûte orbitaire est donc violemment projetée vers l'appareil, du côté de la cavité orbitaire (fig. 117-118).

*b*) *Percussion sur la ceinture péribasilaire.* — Même instrument et même position de la tête. Nous faisons porter nos chocs sur la ceinture péribasilaire, successivement : au-dessous de la protubérance

occipitale externe, au niveau de la base de l'apophyse mastoïde, au pied de l'apophyse orbitaire externe.

α) Par percussion au-dessous de la protubérance occipitale externe, nous obtenons des tracés de la voûte orbitaire commençant par une oscillation négative énorme à segment descendant presque vertical, et suivie de deux oscillations positives (fig. 119, a, b).





Fig. 117-118. — Graphique des mouvements de la voûte orbitaire à la suite d'un coup sur le vertex : a) sans crochet négatif secondaire ; b) avec crochet négatif.

β) Par percussion au niveau de la base de l'apophyse mastoïde nous obtenons des tracés commençant également par une oscillation négative, mais certainement moins brusque et moins marquée, à choc égal, qu'après les percussions sur la protubérance occipitale. En outre l'oscillation positive qui suit l'oscillation négative est insignifiante : c'est à peine si elle dépasse le niveau du tracé de la plume au repos ; elle ressemble à ces vibrations dans les corps brusquement agités

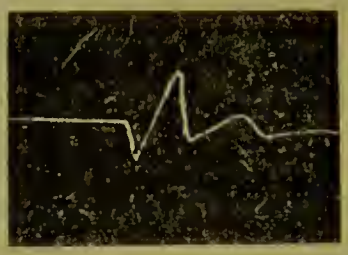



Fig. 119-122. — Graphique des mouvements de la voûte orbitaire à la suite de coups portant sur la ceinture osseuse péribasilaire : a, b) au niveau de l'occiput ; c) au niveau de la base de la mastoïde ; d) au niveau du pied de l'apophyse orbitaire externe.

avant leur retour à l'immobilité, plutôt qu'à une vibration due à quelque nouveau facteur mécanique (fig. 119, c).

γ) Par percussion sur le pied de l'apophyse orbitaire, l'oscillation négative est, comme dans les percussions occipitales, considérable, son tracé descendant étant peut-être plus brusque encore. L'oscillation posi-

tive consécutive est très faible, et sans doute comme à la suite des percussions mastoïdiennes, sans valeur mécanique particulière (fig. 119, *d*).

En tout cas ces tracés (et nous en avons pris un très grand nombre, tous semblables pour la même localisation du choc) indiquent qu'une percussion, portant sur des points quelconques de la ceinture péribasilaire, écarte toujours la voûte orbitaire de l'appareil enregistreur, par conséquent provoque une projection de cette voûte vers la cavité crânienne. Ils indiquent en outre, fait en rapport avec tout ce qu'on sait de la mécanique crânienne, que cette projection est plus marquée lorsque le choc porte au pôle opposé de la ceinture basilaire, c'est-à-dire dans le cas particulier, à l'occiput, que lorsqu'il porte à l'extrémité du diamètre perpendiculaire, c'est-à-dire au niveau de l'apophyse mastoïde : il est probable que dans ce cas, les vibrations maxima se font au niveau de la fosse temporale du côté opposé : à notre grand regret, nous n'avons pas réussi à réaliser un dispositif expérimental nous permettant de le vérifier.

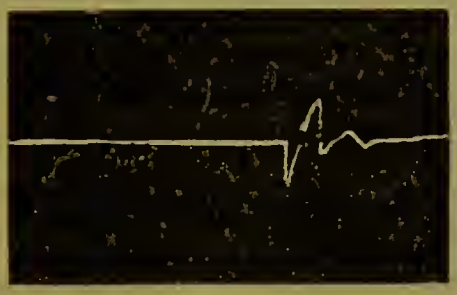

Fig. 123. — Graphique des mouvements de la voûte orbitaire à la suite d'un coup portant sur un ciseau engagé dans un trait de scie rétro-mastoïdien et suivi de fracture irradiée.

c) *Percussion sur le vertex d'une tête avec fracture irradiée.* — La partie postérieure de la tête employée pour cette troisième variété de recherches étant dépouillée, nous avons divisé d'un trait de scie pénétrant et vertical la moitié gauche de l'occipital jusqu'à la partie postérieure de la mastoïde et dans la partie supérieure de ce trait de scie nous avons introduit le tranchant d'un ciseau à froid. La tête toujours appuyée sur sa partie latérale droite, nous avons donné un coup de maillet sur le ciseau.

L'appareil enregistre un tracé comprenant une oscillation négative, puis une positive et toute une série d'ondulations (fig. 123). Ce tracé est identique à ceux obtenus par percussion sur l'occiput normal ; s'il en diffère c'est par la verticalité vraiment parfaite de la descente négative. Il y a donc eu, dans un cas comme dans l'autre, écartement violent du tambour récepteur et de la voûte, par conséquent projection de celle-ci vers la cavité crânienne.

Ajoutons que la tête qui nous avait servi pour cette expérience ayant été disséquée nous y avons constaté une fêlure partant de l'extrémité

inférieure du trait de scie et allant joindre la partie gauche du rebord du trou occipital, en arrière du condyle.

*d) Précipitation sur un point de la ceinture péribasilaire.* — Dans une dernière série d'expériences nous avons tenté d'obtenir le tracé des vibrations produites par précipitation de la tête placée de manière à tomber sur un point de la ceinture péribasilaire. C'eût été là un précieux complément de notre premier groupe d'expériences : malheureusement le trépied ne peut être aussi solidement fixé que les tambours ; dans toutes nos tentatives, sauf une, il s'est déplacé, et même, dans la seule où il est resté à peu près fixé, les tracés obtenus ont été tout à fait incomplets : ils nous autorisent, toutefois, à affirmer qu'ici encore, la première oscillation qui se produit est une oscillation négative : c'était du reste, à notre point de vue, le fait le plus important.

Les expériences que nous venons de rapporter nous permettent, en somme, de préciser les mouvements qui se produisent au niveau des voûtes orbitaires, région ordinairement atteinte par les fractures indirectes, sous l'influence des traumatismes portant en un point quelconque de la voûte, et de dire :

1° Les traumatismes portant sur la coupole du vertex, sans la fracturer, provoquent une poussée vers l'extérieur des voûtes orbitaires dont la concavité diminue.

2° Les traumatismes portant sur la coupole du vertex en y déterminant une fracture irradiée, ou portant sur la ceinture osseuse péribasilaire, provoquent en même temps qu'un soulèvement de toute la périphérie de cette ceinture à l'exception de la partie traumatisée, une augmentation de courbure des voûtes orbitaires et sans doute aussi des autres segments angulaires qui, disposés autour du corps du sphénoïde, composent la base du crâne, augmentation plus marquée sur le segment correspondant au pôle crânien opposé au coup.

*Or les fractures indirectes de la base ne s'étant jamais produites à la suites des traumatismes du premier de ces groupes, nous devons sans les considérer comme impossibles à la suite des modifications mécaniques corrélatives, admettre que, très ordinairement sinon toujours consécutives aux traumatismes du second groupe, elles ont pour cause le resserrement en éventail des segments angulaires de la base autres que le segment frappé : segments angulaires qui sont tout simplement la partie basilaire des entreboutants crâniens.*

Cette nouvelle théorie des fractures indirectes par traumatisme ordinaire est, ajoutons-le, parfaitement d'accord avec les caractères anatomiques des pièces accidentelles ou expérimentales que nous avons plus haut réunies ; en y réfléchissant un peu, il semble même impossible d'expliquer autrement les fissures qui, dans ces fractures, partent si communément du rebord postérieur de la petite aile du sphénoïde en ses points faibles, et la projection constante dans la cavité crânienne des fragments détachés de la partie centrale du dôme orbitaire.

Les travaux d'Aran avaient montré l'impossibilité où était la théorie du contre-coup pour expliquer les fractures directes ; nos recherches, en montrant qu'elle n'explique pas non plus les fractures indirectes et que celles-ci comme celles-là dépendent essentiellement de la structure architecturale du crâne, la relèguent définitivement parmi les théories d'intérêt uniquement historique.

**B. Mécanisme des fractures indirectes par coup de feu.** — Les théories proposées avant la nôtre pour expliquer les fractures indirectes par traumatisme ordinaire n'avaient guère satisfait ceux mêmes qui les avaient proposées. Au contraire, dès que l'existence des fractures indirectes par coup de feu fut admise, tous les chirurgiens la rapportèrent à « l'expansion excentrique de la boîte crânienne » en expliquant toutefois de façon variable cette expansion supposée.

*a*) La première explication proposée fut **l'éparpillement fragmentaire du projectile** : les fragments venant frapper la face interne du crâne la repousseraient vers l'extérieur. Or, il est aujourd'hui démontré que l'éclatement du crâne se produit même avec des projectiles de cuivre qui gardent absolument leur forme (Kocher) (1) ; il est démontré, d'autre part, qu'avec les projectiles de plomb qui se fragmentent, que ce soit par fusion (Bush, 1re théorie), par division mécanique (Keister), ou par rotation, les fragments produits n'ont pas une force suffisante pour déterminer l'éclatement du crâne, même si on le suppose craquelé par toutes sortes de fissures partant des orifices d'entrée et de sortie du projectile : Forster l'a prouvé par des calculs et des expériences dont la description sortirait de notre sujet. Il est donc impossible d'expliquer aujourd'hui l'expansion crânienne par le simple éparpillement fragmentaire du projectile.

*b*) Suivant Melsens, cette expansion serait due à **l'action du cône d'air** chassé par le projectile. Ce serait le « projectile air », qui, avant l'arrivée de la balle au contact de la boîte osseuse, perforerait celle-ci. Le résultat produit serait identique à celui qu'on obtiendrait par l'injection sous pression considérable d'une certaine quantité d'air dans une cavité close. Mais alors, pourquoi les balles de plomb tirées sur un crâne s'écrasent-elles par leur partie antérieure et pourquoi les effets d'éclatement ont-ils été beaucoup plus considérables dans les expériences de Kocher lorsqu'il tirait sur une boîte de tôle remplie d'eau que lorsqu'il tirait sur une boîte analogue remplie de sable et d'air ? La théorie de l'augmentation de pression gazeuse ne saurait expliquer ni cette constatation, ni cette différence.

*c*) Aussi, dès 1874, Bush proposa-t-il de substituer à la théorie de la pression gazeuse, celle de **la pression hydrostatique**, dont le rôle

(1) Kocher. *Ueber die Sprengwirkung der modernen Kriegs Geschosse.* Basel, 1875 et *Ueber Schusswunden*, 1880, p. 70.

possible était basé sur le principe de Pascal : « Qu'une balle pénètre dans le crâne, elle détermine une augmentation brusque et considérable de la pression intracrânienne, et cette pression se transmet de suite avec une égale force sur toute l'étendue de la paroi osseuse ». D'abord tout sembla favoriser la nouvelle hypothèse : les expériences de Kocher sur des baignoires fermées d'un côté par une peau de tambour, puis sur des boîtes de tôle, les unes vides, les autres pleines ; les expériences de Heppner et Garfinkel sur des crânes ; enfin et surtout les expériences remarquables de Rücker qui réussit le premier, en modifiant habilement les conditions expérimentales, à produire des fractures indirectes de la base par coup de feu. Il fit ses expériences avec le pistolet Lefaucheux de 7 millimètres, à des distances variant de 20 à 170 millimètres, sur des crânes trépanés, des crânes non injectés et des crânes injectés. Sur les premiers, la substance cérébrale jaillissait par le trou du trépan, et si celui-ci était fermé par un bouchon, le bouchon jaillissait à une distance souvent considérable. Sur les seconds, il obtenait simplement des fêlures partant des orifices d'entrée et de sortie. Enfin, sur les crânes frais et injectés il obtenait toujours des fragments osseux plus ou moins mobiles, très nettement projetés de dedans en dehors, et quelquefois des fractures indirectes identiques aux fractures indirectes accidentelles. Nous avons décrit plus haut les pièces de Rücker, il nous suffit de les rappeler ici. En 1884, M. Moty soutenait encore devant la Société de Chirurgie cette théorie de la pression hydrostatique. Mais dès lors, M. Chauvel fit observer qu'elle était incompatible avec les cas non douteux où des fragments isolés par les traits d'une fracture indirecte étaient rejetés non vers l'extérieur, mais vers l'intérieur de la cavité crânienne. D'autre part, presque à la même date, Bergmann, rapportant des exemples de fractures indirectes sans pénétration de la balle dans la cavité crânienne, nia que dans ces cas, l'augmentation de pression hydrostatique pût être suffisante pour déterminer des fractures indirectes.

Nous devions chercher la raison de ces irrégularités apparentes ; or notre attention n'ayant porté sur les fractures indirectes par coups de feu qu'après avoir établi sur des bases solides, pour les fractures indirectes par traumatisme ordinaire, la théorie du resserrement en éventail des segments basilaires, nous pensâmes de suite que ces irrégularités relevaient peut-être d'un resserrement angulaire analogue. Nous fûmes assez heureux, après une série d'expériences qui confirmaient simplement l'existence admise d'une augmentation de pression intracrânienne à la suite de coups de feu pénétrants, pour obtenir, par un coup de feu, ayant tracé de haut en bas et d'avant en arrière, au niveau de la protubérance occipitale externe, une dépression longitudinale sans pénétration de la balle, un graphique absolument démonstratif ; on y constatait, en effet, une projection énorme de la voûte orbitaire vers la cavité crânienne, projection

identique, sauf son intensité plus grande, à celle que nous avons notée à la suite des traumatismes ordinaires, et dont le corollaire indispensable est le resserrement angulaire de l'entreboutant correspondant.

Voici le dispositif et les détails de ces deux groupes d'expériences :

A) Expériences confirmant simplement l'excès de pression intra-crânienne produit par les coups de feu. Ces expériences ont été faites sur des chiens et sur des têtes d'hommes détachées, les tambours étaient placés sur la bosse pariétale et les coups de feu tirés avec des revolvers de 7 millimètres, soit à bout portant, soit à 50 centimètres environ sur un point de la ceinture péribasilaire, le canon dirigé en haut.

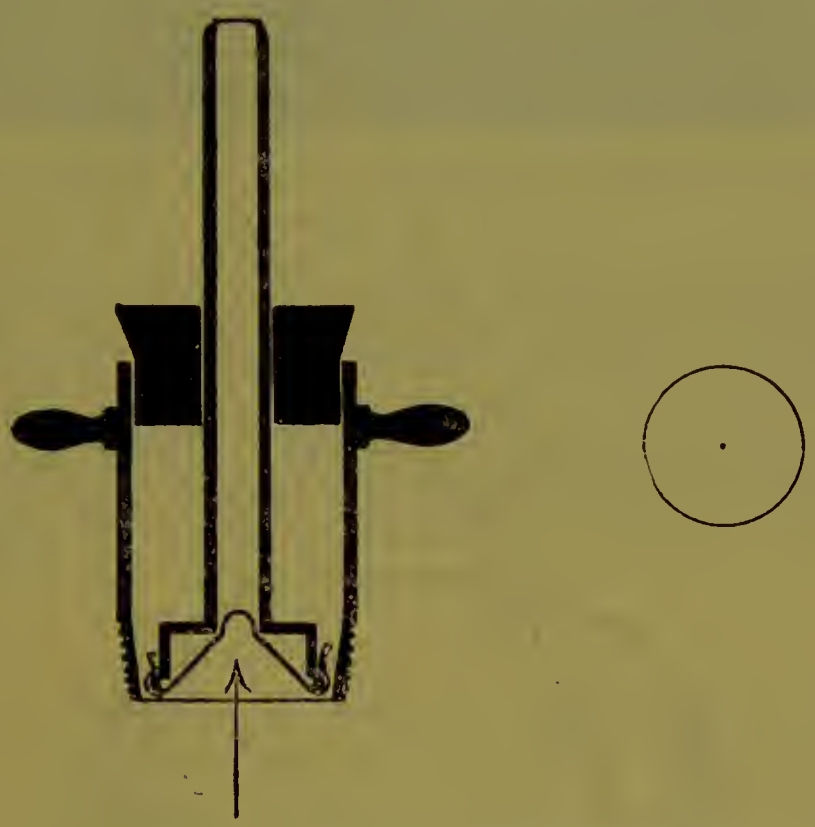

Fig. 124-125. — Perforation du caoutchouc des tambours à la suite de coup de feu pénétrant ; mécanisme de cette perforation.

Dès que la balle pénétrait dans le crâne, c'est là un point déjà noté soigneusement et interprété dans la thèse de l'un de nous, les appareils sautaient du côté de la pénétration, comme du côté opposé, mais chaque fois nous constations que la membrane en caoutchouc de nos tambours portait exactement à son centre un trou arrondi (fig. 124-125), taillé comme à l'emporte-pièce, ressemblant à la piqûre d'une épingle. En même temps, nous constations que le tube destiné à supporter le caoutchouc contenait de la pulpe cérébrale en bouillie. Dès que la balle pénétrait dans le crâne, la matière cérébrale déprimait évidemment la membrane du tambour qui se tendait au maximum, puis se coupait sur l'orifice du tube comme à l'emporte-pièce ; c'est

alors que la matière cérébrale était projetée et que l'excès de pression faisait sauter notre appareil. Si le trou que nous constations sur toutes nos membranes était petit comme une piqûre d'épingle, et non pas du diamètre du tube, c'est que, lorsqu'il se produisait, la membrane était tendue. De sorte que la différence entre les deux circonférences mesurait la différence de tension de la membrane.

Une seule fois nous avons obtenu chez un chien un tracé présentable, que représente notre figure 126. La première oscillation de ce



Fig. 126. — Graphique des mouvements de la région pariétale dans un coup de feu pénétrant.

tracé mesure seule le choc du cerveau contre la paroi crânienne ; sa deuxième partie rectiligne indique la durée de la chute de l'appareil et la troisième, avec grande oscillation, l'ébranlement de la membrane au moment de la chute à terre.

B) Expérience démontrant la possibilité d'un resserrement des voutes orbitaires dans certains coups de feu de la voute. S'il est déjà fort difficile d'obtenir des graphiques susceptibles d'être enregistrés,

Fig. 127. — Lésions crâniennes produites par la balle dans un cas de coup de feu pénétrant de la partie postérieure du crâne où nous avons obtenu un graphique des mouvements de la voûte orbitaire, lisible, mais insuffisant pour être reproduit.

avec les tambours qui, cependant, sont solidement fixés, on conçoit que cela devienne plus difficile encore avec le trépied orbitaire dont

les vis sont des plus délicates à placer. Aussi avons-nous obtenu un seul résultat à peu près satisfaisant, à la suite, nous l'avons dit plus haut, d'un coup de feu rasant la protubérance occipitale et n'ayant pas pénétré (fig. 127). Le graphique résultant est singulièrement incomplet : il suffit toutefois pour démontrer, fait capital à notre point de vue, la saillie vers le crâne des voûtes orbitaires produite dans ce cas par le traumatisme et le resserrement corrélatif du segment angulaire qu'elles représentent.

*Nos expériences doivent en somme nous faire admettre pour les fractures indirectes par coup de feu avec pénétration la théorie de la pression hydrostatique qui explique parfaitement leur localisation au centre des voûtes orbitaires avec projection des fragments vers la cavité orbitaire, et pour les fractures indirectes par coup de feu sans pénétration, une théorie mixte qui, tout en laissant à cette pression une réelle valeur, fait jouer un rôle parallèle au resserrement en éventail des fragments basilaires. Ce rôle explique qu'alors les fragments osseux puissent être en tout ou en partie projetés vers la cavité crânienne quoique moins franchement que dans les fractures indirectes par traumatisme ordinaire où ce resserrement est, nous l'avons vu, le seul facteur pathologique.*

Ajoutons que dans les fractures par coup de feu, comme dans les fractures ordinaires, le resserrement angulaire des segments de la base ne se produit sans doute que si le traumatisme sans pénétration agit directement ou par l'intermédiaire d'une fissure sur la ceinture osseuse péri-basilaire ; en tout cas l'analogie des fractures par armes à feu avec les fractures par traumatismes ordinaires et l'absence de faits contradictoires rendent cette restriction nécessaire, sinon décidément vraie.

## IV

Arrivé au terme de notre étude, nous croyons qu'il est nécessaire, pour éviter au lecteur d'en parcourir après nous les laborieuses mais nécessaires étapes, d'en résumer brièvement les conclusions :

1° *On doit entendre par* FRACTURES DIRECTES *toutes les fractures qui se produisent ou commencent soit dans la zone de dépression correspondant à l'application de la force, soit lorsqu'il y a application d'une force et d'une résistance dans les zones de dépression correspondant à ces deux agents. Les zones de dépression de la force et de la résistance sont limitées par les arcs-boutants voisins de leurs points d'application.*

2° *On doit entendre par* FRACTURES INDIRECTES *toutes les fractures qui se produisent en dehors de ces zones de dépression.*

a) *Consécutives à un traumatisme ordinaire, elles sont dues au resserrement en éventail des segments angulaires de la base sur lesquels elles se produisent.*

b) *Consécutives à un coup de feu elles sont dues : — à ce même resserrement s'il n'y a point pénétration du projectile dans la cavité crâ-*

*nienne — à ce resserrement et à l'excès de pression hydrostatique s'il y a pénétration.*

*Sauf dans ce dernier cas, les fractures indirectes de la base dépendent de la structure architecturale du crâne, et diffèrent dès lors beaucoup moins des fractures directes irradiées qu'on ne l'avait dit jusqu'à présent.*

---

## III. — Les lipomes péricrâniens : deux observations (1)
(*A. Chipault*).

Ayant eu la rare bonne fortune d'observer, ces temps derniers, à quelques jours d'intervalle, deux cas de lipomes péricrâniens, nous avons pensé qu'il n'était pas sans intérêt de rechercher les faits analogues qui ont été publiés, et de tenter une étude d'ensemble de cette affection exceptionnelle.

I

Donnons tout d'abord, avec les quelques détails qu'elle comporte, l'**histoire de nos deux malades** :

*Observation I* (*fig.* 128). — Le 11 juillet dernier on nous amenait un

Fig. 128. — Lipome péricrânien. — Cas personnel I.

garçonnet de 4 ans 1/2, joyeux et vigoureux, sans aucune tare héréditaire ou personnelle, qui portait, au niveau de la bosse frontale

(1) Travail publié dans la *Médecine moderne*, 1895, p. 753 et 761, et complété.

gauche, une tumeur constatée dès la naissance, et qui, après être restée à peu près stationnaire, avait brusquement pris, depuis un mois, une évolution rapide. Elle avait atteint le volume d'une demi-orange et était un peu plus saillante dans sa partie inférieure que dans la supérieure, sans avoir du reste de réelle tendance à la pédiculisation. Elle ne présentait aucune trace de lobulation ; la peau qui la recouvrait était saine, mobile sur la masse, qui paraissait au contraire solidement adhérente aux parties profondes : en la prenant à pleine main on pouvait bien lui faire subir une sorte de mouvement de va-et-vient, mais indiscutablement limité à ses parties superficielles. Sa consistance était élastique, son indolence parfaite. Le crâne à la périphérie de sa base paraissait normal.

Fig. 129. —Lipome péricrânien. — Cas personnel II.

La rapidité du développement rendait nécessaire une intervention prompte. Elle fut pratiquée dès le surlendemain ; une incision longitudinale, après avoir traversé toutes les couches du péricrâne, mit à nu la tumeur, bien encapsulée, jaunâtre, et qui se laissa énucléer

avec la plus grande facilité, sauf à sa partie profonde, où elle adhérait intimement sur une étendue de quelques centimètres au périoste et à l'os. Il fallut inciser circulairement le premier, et suivant le même tracé sectionner le second à la pince de Lannelongue. La dure-mère se trouva ainsi à nu sur une étendue correspondante.

La plaie guérit sous un seul pansement. Aujourd'hui la cicatrice est à peine appréciable et la perte de substance osseuse diminue manifestement de diamètre.

L'examen de la tumeur a montré qu'il s'agissait d'un lipome, superficiellement encapsulé, non cloisonné, se substituant dans sa partie profonde au périoste et à l'os perforé jusqu'à la dure-mère.

*Observation II* (*fig.* 129).— Huit jours après l'opération précédente, on nous envoyait de la campagne, pour une tumeur que l'intervention devait nous faire reconnaître de nature identique, une femme d'une cinquantaine d'années, bien portante, mère de trois enfants : elle cachait dans la partie postérieure de sa coiffe un néoplasme de l'aspect le plus bizarre. C'était une masse pédiculée qui s'attachait au crâne à la hauteur de la fosse occipitale supérieure gauche, et qui offrait, suivant la comparaison réellement juste du mari de la malade, l'apparence d'une « petite poire de curé ». Le cuir chevelu qui environnait son pédicule ne paraissait point distendu ; quant au pédicule lui-même, il était du volume du petit doigt, relativement peu mobile sur les parties profondes. La tumeur, recouverte d'une peau hypertrophiée, presque glabre, et mobile, était régulière, sans la moindre trace de lobulation, de consistance très ferme ; elle présentait, à sa partie inférieure, une ulcération suintante au fond de laquelle on voyait une surface blanchâtre dont le doigt ou le stylet reconnaissaient sans peine la consistance pierreuse. C'était la mauvaise odeur des sécrétions de cet ulcère qui avait incité la malade à consulter un médecin, car sa tumeur, datant d'une vingtaine d'années, et pédiculisée depuis quatre ou cinq ans, était absolument indolore.

J'avoue que, pas plus que dans le cas précédent, je ne fis de diagnostic exact : je pensai à une loupe, et l'idée ne me vint pas un instant qu'il pouvait y avoir analogie de nature entre cette tumeur et celle du petit enfant que je venais d'opérer.

L'intervention, ici plus facile encore, fut faite à la cocaïne et dura à peine cinq minutes : je fis à droite et à gauche du pédicule, sur le cuir chevelu, deux incisions allant jusqu'à l'os. La surface de celui-ci, sur l'étendue d'insertion du pédicule, fut soigneusement ruginée et la plaie suturée. Elle guérit sous un seul pansement.

La tumeur enlevée était formée par du tissu graisseux qui, à sa partie inférieure, était transformé en tissu fibreux, puis, au voisinage même de l'ulcération, en tissu calcaire : elle était enveloppée d'une couche aponévrotique sans doute en continuité avec l'aponévrose épicrânienne et d'une peau très épaisse et partout mobile, sauf au voisinage de l'ulcère.

II

Les **Observations publiées de lipomes péricrâniens** sont tout à fait rares. Enumérons celles que nous avons pu réunir, quitte à revenir sur les plus intéressantes d'entre elles au cours de notre étude.

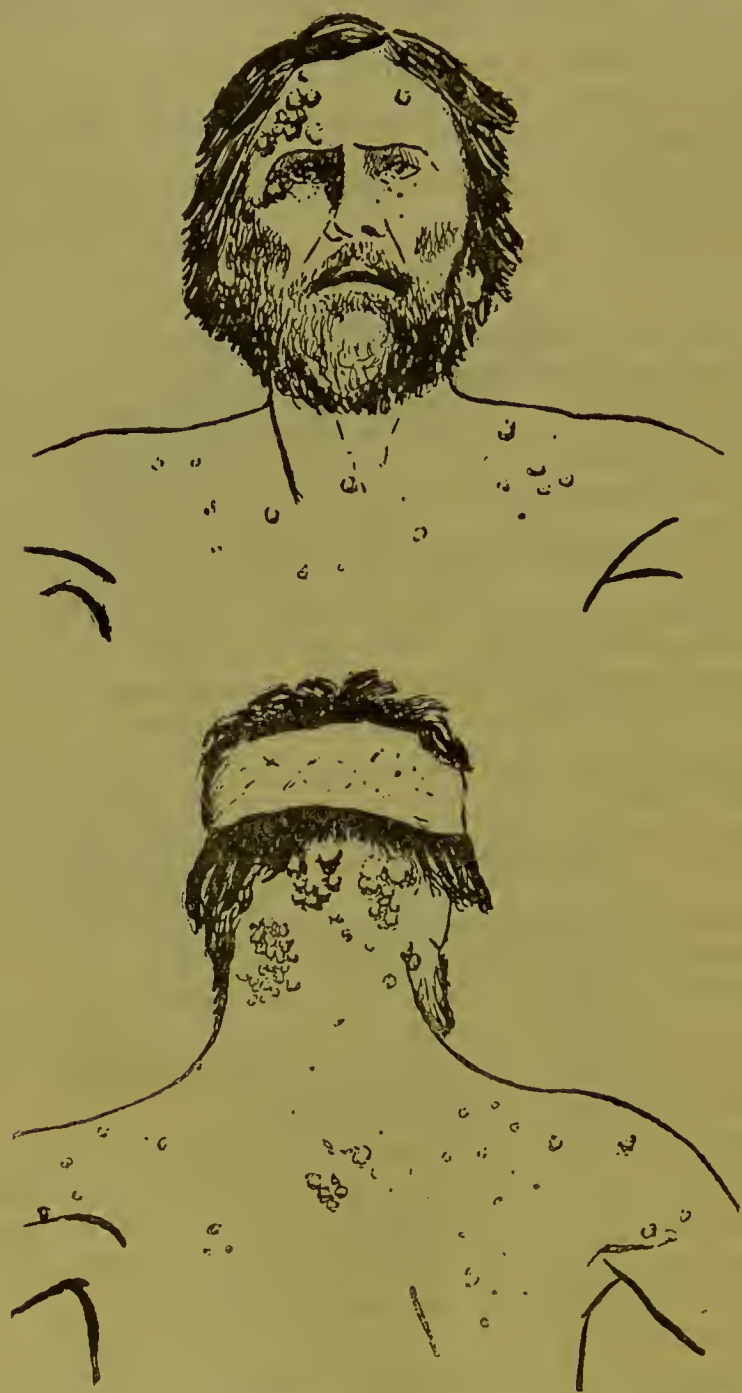

Fig. 130-131. — Lipomes péricrâniens. — Cas de Lutzau.

Tout d'abord, plaçons la série très importante des **tumeurs uniques**, énumérées par région.

1° *Région frontale* : Assenfeldt (1), Bergmann (2), Bertrandi (3), Billroth (4) (3), Bruns (5) (2), Cruveilhier (6), Duplay (7), Fehleisen (8) (4), Fischer (9), Grüber (10), Guépin (11), Heyfelder (11), Koch (13), Krœnlein (14), Lannelongue (15), Petit (16), Rapok (17), Reclus (18), Rüdinger (19), Steinhausen (20), Terrier (21), Treuberg (22), Vogt (23), Volkmann (24), Wahl (25) (3), Wheeler (26).

(1) Assenfeldt. *Chirurgische Erfahrungen eines Landsarztes.* I. D. zu Dorpat, 1883, S. 29.

(2) Bergmann *in* Grosch. Studien über das Lipome. *Deutsche Zeitschrift für Chirurgie,* 1887, 26 Bd, S. 311.

(3) Bertrandi. *Abhandlung von den Geschwulsten.* (Aus dem Italienischen von Spohr.) Leipzig, 1788, p. 465.

(4) Billroth. Obs. I et II *in Bericht der Chirurgischen Klinik zu Zurick,* 1860-1867, S. 210 ; obs. III *in Bericht der Chirurgischen Klinik zu Wien,* 1869-1870, S. 59.

(5) Bruns. *Chirurgie des Gehirns.* Tübingen, 1853, p. 96-98.

(6) Cruveilhier. *Traité d'anatomie pathologique,* t. III, p. 307.

(7) Duplay *in* Lannelongue. *Affections congénitales,* t. I, 1891, p. 684.

(8) Fehleisen. Ueber Lipome der Stirn. *Sitzungsbericht der physik. med. Gesellschaft zu Würzburg,* 1882, S. 131.

(9) Fischer. *Mittheilungen aus der chirurgischen Universitætsklinik zu Gœttingen,* 1861, S. 237.

(10) Gruber. Submusculœres vielschichtiges Stirnlipom. *Virchows Archiv.* Bd 77, S. 101, 1 pl. 1879.

(11) Guépin et Orrillard. Lipome périostique de la région frontale. *Bull. Soc. Anat.,* t. 68, p. 645, 1893.

(12) Heyfelder. *De Lipomate et steatomate.* I. D. zu Suttgard, 1842, p. 22.

(13) Koch C. Zur Kenntniss der Schœdeldeckenlipom. *Münch. med. Woch.,* t. 34, p. 170, 1887.

(14) Kronlein. Berichte über die Langenbecks Klinik. *Archiv. für Klinische Chirurgie,* 21 Bd, S. 2, 1872.

(15) Lannelongue. *Affections congénitales,* I, 1891, p. 681.

(16) Petit. Cas cité à propos de la présentation de M. Reclus à la Société anatomique, 1881, p. 194.

(17) Rapok. Beitrag zur Statistik der Gesellarbeite aus der chirurg. Klinik. zur Strassburg. *Deutsche Zeitschr. f. Chir.,* Bd 30, 1890, S. 465.

(18) Reclus. Lipome médian du front. *Bull. Soc. Anat.,* Paris, 1881, 4e série, t. VI, p. 192.

(19) Rudinger. Cas signalé par cet auteur à la suite de la présentation de Fehleisen. *Sitzungsberichte der physik med. Gesellschaft zu Würzburg,* 1882, S. 133.

(20) Steinhausen. Mittheilungen aus des chirurgischen Praxis vom Regimentsarzte. *Magazin der gesammten Heilkunde* herausgegeben von Rust, Bd 62, S. 503, 1844.

(21) Terrier. Deux lipomes encapsulés de la région frontale ; extirpation ; sutures ; drainage. Guérison. In : Statistique des opérations pratiquées à l'hôpital Bichat pendant l'année 1895. *Progrès médical,* 1896, p. 113.

(22) Treuberg. Lipoma frontis. *Deutsche med. Woch.,* t. 18, p. 308, 1892.

(23) Vogt *in* Grueter. *Ein Fall von Lipoma fibrosum am Kopfe.* I. D. zu Greifswald, 1883.

(24) Volkmann. *Beitræge zur Chirurgie,* 1875, S. 295.

(25) Wahl *in* Grosch. Stüdien über das Lipome. *Deutsche Zeitschrift für Chirurgie,* 26 Bd, S. 311-312, 1887.

(26) Wheeler. Successful remov al, by the knife, of a large lipoma from the head, measuring one foot six inches, from attach to summit, and one foot three inches in circumference, weighing nearly three pounds. *Dublin J. of medical sciences,* 1873, II, p. 449.

2° *Région pariétale* : Fieber (1), McCormac (2), Renard (3), Jones (4).

3° *Région temporale* : Fano (5), Kœnig (6), Lannelongue (7), Renard (8), Weil (9).

4° *Région occipitale* : Bland Sutton (10), Chassaignac (11), Heinecke (12), Tancrède (13), Otto (14), Sandifort (15), Seerig (16).

Soit, en y ajoutant nos deux observations, et une observation inédite de Trélat, citée plus loin, 54 tumeurs uniques, dont 37, plus des trois cinquièmes, à la région frontale, 4 à la région pariétale, 5 à la région temporale, 8 à la région occipitale.

Dans deux cas, les **lipomes étaient au nombre de deux et symétriquement placés**, à la région occipitale (Clutton) (17), à la région mastoïdienne (Lucke) (18).

Enfin, dans dix cas, les lipomes péricrâniens, soit uniques (Kœtting (19), Roger (20), Richards (21), Waernewyk (22), soit multiples

(1) Fieber. Ein seltener Fall von Lipoma fibrosum am Kopfe beobachtet und mitgetheilt. *Deusche Zeitschrift für Chirurgie*, Bd 12, S. 115, 1880.

(2) Mac Cormac. Fatty tumour of scalp. *Lancet*, 1880, II, p. 657.

(3) Renard. De Lipomate. *Medicinisch Chirurgische Zeitung*, Salzburg, 1815, Bd 2, p. 251.

(4) Sydney Jones. Fatty tumor from beneath the scalp. *Tr. of. the path. Soc. of. London*, 1881, t. XXXII, p. 243.

(5) Fano. Observation de lipome du crâne, suivie de quelques réflexions sur le diagnostic différentiel du lipome et des kystes dermoïdes. *Union médicale*, 1861, t. III, p. 433.

(6) Kœnig. *Lehrbuch der Speciellen Chirurgie*, Bd I, S. 202.

(7) Lannelongue. *Affections congénitales*, I, 1801, p. 687.

(8) Renard. De Lipomate. *Medicinisch Chirurgische Zeitung*, Salzburg, 1815, Bd 2, p. 251.

(9) Weil. *Prager med. Wochenschrift*, 1890, n. 27.

(10) Bland Sutton. Fatty tumor beneath occipito-frontalis. *Medico. chirurg. Trans.*, t. LXVIII, p. 307, 1885.

(11) Chassaignac. Lipome du crâne. *Bulletins de la Société anatomique de Paris*, 1836, p. 139.

(12) Heinecke. Die chirurgischen Krankheiten des Kopfes. *Deutsche Chirurgie*, Lief., 31, 1882, S. 159.

(13) Nancrède. Congenital fatty tumor beneath occipito-frontal muscle. *Medical News*, 1883, p. 214.

(14) Otto. *Neue seltene Beobachtungen zur Anatomie.* Berlin, 1824, t. IV, p. 161, tab. IV, fig. 1.

(15) Sandifort. *Museum anatomicum*, II, p. 303, tab. 127.

(16) Seerig. Geschichte einer sehr grossen Steatoms am Hinterhaupte eines 2 1/2 jœhrigen Kindes. *Magazin der gesammten Heilkunde*, herausgegeben von Rust. Bd V, S. 511, Berlin, 1836.

(17) Clutton. Multiple fatty tumours. *Sanct Thomas Hospital Reports*, t. X, p. 69, 1879.

(18) Lucke *in* Laskarides. *Ueber multiple symmetrische Lipome.* I. D. zu Strassburg, 1878. Obs. 8, p. 37.

(19) Kœtting. Ueber symmetrisches Auftreten von Lipoma. *Deutsche Zeitchrift für Chirurgie*, 38 Bd, p. 75, 1893.

(20) Roger. *Medical Repository of original essays and intelligence relative to physic surgery.* New-York, 1803, p. 320.

(21) Richards. Report of a case of multiple fatty tumours. *Lancet*, 1865, I, 650.

(22) Waernewyk. *Einige interessante Fälle von Lipombildung.* I.D. zu Berlin, 1888

Broca (1), Cruveilhier (2), Lutzau (3) (*fig.* 130 et 131), Perrotte (4), Renard (5), Wolzendorff (6), **coïncidaient avec des tumeurs multiples** de structure identique siégeant sur une grande partie ou sur la totalité de la surface du corps (7).

## III

**Étiologie.** — L'*âge* auquel se montre le lipome péricrânien est essentiellement variable : 6 fois sa présence a été notée dès la naissance (Fehleisen, Lannelongue, Nancrède, Reclus, Seerig), 4 fois il s'est manifesté dans les premiers mois ; les 52 autres cas s'échelonnent à tous les âges de la vie, avec une préférence marquée pour la période qui s'étend de 40 à 60 ans.

Sur 50 observations où *le sexe* du malade est noté, il s'agissait 15 fois de femmes, et 35 fois, soit plus de 2 fois plus souvent, d'hommes : proportion curieuse à noter, car, d'une manière générale, le lipome est beaucoup plus fréquent chez la femme que chez l'homme.

Fait également anormal, nous ne trouvons noté de *traumatisme* au début de l'évolution de la tumeur que dans 15 observations : le malade de Bergmann s'était frappé le front sur le rebord d'une porte ouverte, peu de temps avant l'apparition de son lipome ; dans le cas de Wahl il y avait eu choc de la région contre un poteau de bois ; dans celui de Weil choc contre un angle de table ; les malades de Wheeler et de Rapok se rappelaient avoir reçu un coup violent sur le point qui fut, de longues années plus tard, le siège de la tumeur. En l'absence de tels commémoratifs, on a pensé que la fréquence particulière des lipomes péricrâniens à la région frontale était due aux traumatismes légers mais répétés que provoque en ce point le poids du chapeau : c'est là une hypothèse qu'un peu de réflexion suffit pour faire rejeter. En effet, un certain nombre, parmi ces lipomes frontaux, ont été observés chez les femmes, dont la coiffure laisse habituellement libre la partie antérieure du crâne ; d'autre part, aucun d'eux n'a été observé chez les individus qui portent des coiffures exceptionnellement dures et lourdes, des casques de métal, par exemple, ni chez ceux qui, comme les forts de la halle, trans-

(1) Broca. Lipomes multiples. *Gazette des hôpitaux*, 1862, p. 244.
(2) Cruveilhier. *Traité d'anatomie pathologique générale*, 1856, t. II, p. 66.
(3) Lutzau. *Beitrag zur Casuistik der multiplen Lipome.* I. D. zu Dorpat, 1878.
(4) Perrotte. *Du lipome.* Th. Paris, 1857.
(5) Renard. De Lipomate. *Medicinisch Chirurgische Zeitung*, Salzburg, 1815, Bd 2, p. 251.
(6) Wolzendorff. Ein multiples Lipom nach Typhus. *Deutsche Zeitschrift für Chirurgie*, t. VII, S. 371, 1877.
(7) Notons que ces 10 cas représentent juste un dixième des cas de lipomes multiples que nous avons pu réunir ; la région péricrânienne est donc souvent épargnée par cette variété curieuse de tumeurs généralisées.

portent des poids souvent considérables sur la tête couverte d'un chapeau rond dont le rebord appuie juste sur le milieu du front. Je sais bien que chez ces derniers — c'est un fait dont je possède 3 observations qui seront ultérieurement publiées — se développe parfois, au-dessous de la ligne d'appui dudit chapeau, un bourrelet de peau hypertrophiée : cette affection professionnelle n'a rien à faire avec un lipome.

Il faut du reste bien savoir que parmi les os du crâne le frontal est (peut-être parce que c'est celui dont le développement s'achève le plus tard) singulièrement prédisposé, non seulement aux lipomes, mais encore aux exostoses, à l'ostéomyélite, toutes affections qui ont une relation certaine avec l'ostéogenèse.

## IV

Le plus important des **caractères anatomo-pathologiques** des lipomes péricrâniens est leur *siège sous-épicrânien.* Sauf un lipome frontal noté par Kœnig, en un mot qui n'est peut-être pas d'une grande précision anatomique, comme situé sous la peau, tous les lipomes péricrâniens dont le niveau est précisé, soit 45 en tout, siégeaient dans la couche sous-aponévrotique du péricrâne : il suffit pour comprendre cette localisation, qui est aussi celle des phlegmons et de la plupart des hématomes péricrâniens, de se rappeler l'adhérence du cuir chevelu et de la couche aponévrotico-musculaire, reliés par de solides travées fibreuses entre lesquelles on trouve à peine quelques traces de tissu cellulo-adipeux, et la présence, au contraire, entre l'aponévrose et le périoste, d'une nappe épaisse et lâche de ce tissu. Ajoutons que les lipomes présentent presque toujours avec le périoste une zone d'adhérence autour de laquelle se fait un bourrelet d'infiltration. Dans 3 cas même, où la tumeur était congénitale et siégeait sur le frontal, on a noté, sur le périoste et la table externe de l'os, une perte de substance où le tissu lipomateux pénétrait. « Cette perte de substance osseuse, dit Fehleisen dans une de ses observations, produisait une excavation véritablement profonde ». « Dans une étendue grande presque comme un écu de 5 francs, note le professeur Lannelongue, l'os au-dessous de la tumeur présentait une surface ulcérée et des anfractuosités aréolaires remplies par le néoplasme ». Il en était absolument de même dans notre première observation.

Les lipomes péricrâniens, tantôt diffus, tantôt encapsulés, sont presque toujours *composés de tissu graisseux absolument pur* : la présence de tissu fibreux en travées ou en ilots y est exceptionnelle. Dans un cas du professeur Lannelongue, la tumeur contenait cependant quelques cloisons cellulaires. Dans un cas de Vogt, elle renfermait même assez de tissu fibreux pour que Grüeter, qui en

publia l'observation, la désignât du nom de « lipoma fibrosum ». Enfin, dans notre deuxième observation, c'est également d'une tumeur mixte analogue qu'il s'agissait, avec cette circonstance unique qu'elle avait subi en outre une transformation calcaire partielle.

## V

Les détails anatomo-pathologiques que nous venons de donner font prévoir les **caractères cliniques** des lipomes péricrâniens.

Leur *volume* est variable, ordinairement celui d'une demi-noix ou

Fig. 132. — Lipome péricrânien. Cas de Heinecke.

d'une demi-orange : la tumeur est alors franchement sessile. Si elle dépasse ce volume, elle tend à se pédiculiser : nous avons dit que dans notre seconde observation, où la tumeur s'attachait à la partie droite de l'occipital, elle ressemblait à « une poire de curé » ; dans le cas de Heinecke la masse, fixée à la partie gauche du même os, et plus près de la ligne médiane, était plus volumineuse (*fig.* 132) ; la tumeur pédiculée du malade de Bertrandi, partant du frontal, avait le volume d'une courge et pesait 3 livres ; celle du malade de Wheeler (*fig.* 133), attachée à la jonction du frontal et du pariétal gauche, avait 1 pied 1/2 de long sur 1 pied 1/4 de circonférence ; enfin celle de la malade de Rotter

(*fig.* 134), d'un volume véritablement monstrueux, avait 3 pieds 3 pouces de long et descendait jusqu'aux genoux : née au niveau du pariétal gauche, elle avait attiré à elle la peau de toute la moitié gauche de la face.

*La peau ou le cuir chevelu qui recouvrent les lipomes péricrâniens gardent presque toujours leurs caractères normaux* : c'est tout au plus si, dans le cas de tumeur énorme, ils s'amincissent ou s'hypertrophient ou présentent en quelques points un réseau de veinosités : nous avons vu que, dans notre seconde observation, ils présentaient une ulcération en rapport avec l'extrémité calcifiée de la tumeur.

Fig. 133. — Lipome péricrânien. Cas de Wheeler.

Les lipomes péricrâniens présentent presque toujours une *surface régulière et unie*, sans aucune lobulation : cela tient à leur siège dans une couche adipeuse qui ne contient point, contrairement au tissu cellulaire sous-cutané, où siègent habituellement les lipomes des autres parties du corps, de travées fibreuses, et à leur composition purement graisseuse, sans mélange de tissu conjonctif. La lobulation peut du reste apparaître dans les rares cas où ce mélange existe ; alors elle se limite d'ordinaire à la périphérie de la tumeur ; dans le cas du professeur Lannelongue, elle était générale (*fig.* 135) ;

quelques dépressions de la surface semblaient décomposer la tumeur en gros lobes, confondus par leur partie profonde ; c'est une exception jusqu'à présent unique.

Fig. 134. — Lipome péricrânien. Cas de Rotter.

Au *palper* les lipomes péricrâniens sont d'une consistance ferme, presque élastique, ce qui tient à leur siège sous-aponévrotique. Les téguments sont en règle générale mobiles sur la tumeur ; dans le seul

cas du professeur Lannelongue « ils ne glissaient pas facilement à sa surface ; en quelques points même ils lui adhéraient manifestement ». Au contraire, la tumeur est toujours adhérente au crâne, sinon par la totalité de sa masse, au moins par sa base ; les cas sont nombreux où celle-ci semblait même s'enfoncer dans l'os, cernée qu'elle était par un bourrelet d'infiltration périostique. Bergmann, Fehleisen, Fischer, le professeur Lannelongue, nous-même, dans notre première observation, avons noté cette sensation particulière tout à fait analogue à celle qui, dans certains épanchements sous-épicrâniens traumatiques, peut faire croire à une dépression qui n'existe pas.

Les lipomes péricrâniens sont toujours *indolores*.

Fig. 135. — Lipome péricrânien. — Cas du professeur Lannelongue.

Leur **développement** est ordinairement fort lent : il faut des années pour qu'ils atteignent un volume notable. Dans 2 cas seulement, tous les deux congénitaux (cas du professeur Lannelongue, notre première observation), ils se sont mis, quelques mois après leur apparition, à évoluer avec une très grande rapidité, sans traumatisme provocateur, ni modification de nature histologiquement appréciable.

## VI

La grande difficulté du **diagnostic** des lipomes péricrâniens est leur rareté, et dès lors l'ignorance ou l'oubli de leur existence possible en présence d'un malade qui en est porteur.

Les **tumeurs sus-aponévrotiques** du péricrâne (*loupes, angiomes plus ou moins transformés, etc.*) ne peuvent donner lieu à aucune hésitation : elles sont, en effet, adhérentes aux téguments et mobiles avec eux ; les lipomes péricrâniens n'ont présenté qu'une fois le premier de ces caractères, et jamais le second.

Les **tumeurs sous-aponévrotiques** ressemblent, au contraire, à ce point de vue, aux lipomes ; il faut chercher autre part des éléments de diagnostic. — La *gomme syphilitique*, par son évolution, sa multiplicité, les commémoratifs, l'action du traitement spécifique, sera facile à reconnaître. — Beaucoup plus difficile à mon avis, quoique je ne l'aie trouvé signalé dans aucune observation, peut être le diagnostic avec un *abcès tuberculeux* d'origine osseuse, encore sous-aponévrotique et sans perforation de l'os ; on se rappellera que, dans cette affection, la fluctuation est plus nette, l'indolence moins absolue, l'état général mauvais. — Le *fibrome*, le *myxo-fibrome*, le *sarcome*, se différencieront d'ordinaire par leur consistance plus grande, leur adhérence rapide à la peau qui s'amincit et s'œdématie, les douleurs qu'ils provoquent : dans certains cas le diagnostic peut être extrêmement délicat ; dans les deux lipomes frontaux observés par le professeur Lannelongue et par nous-même, l'évolution rapide et dans le premier cas l'adhérence à la peau l'avaient rendu véritablement impossible. — Les *kystes dermoïdes* nous semblent faciles à distinguer dans la grande majorité des cas ; sans doute ils peuvent offrir tous ou presque tous les caractères physiques d'un lipome, quoiqu'ils soient d'ordinaire plus petits, d'une forme plus régulièrement circulaire, plus élastiques, mais ils occupent à peu près constamment la ligne médiane glabello-iniaque et surtout le bregma ; lorsqu'ils sont latéraux, ils se localisent au niveau de la suture lambdoïde ; or les lipomes péricrâniens sont, on peut dire, constamment latéraux, situés d'ordinaire sur la bosse frontale, parfois sur le pariétal, le temporal ou l'occipital, et, dans ce dernier cas, à distance de la suture où se localisent les kystes dermoïdes. — Les *encéphalocèles* siégeant sur la ligne médiane, soit en arrière depuis l'inion jusqu'au trou occipital, soit en avant au-dessus de la racine du nez, peuvent être plus trompeuses, si elles ne sont pas réductibles, si la peau qui les recouvre est normale : nous nous rappelons avoir vu dans le service de notre regretté maître le professeur Trélat, chez un garçon d'une quinzaine d'années, un cas de lipome péricrânien offrant ce siège et ces caractères, et qui fut pris pour une encéphalocèle jusqu'à l'opération. La confusion est encore plus facile lorsque, fait du reste très rare, l'encéphalocèle est recouverte par une couche plus ou moins épaisse de tissu néoplasique : angiomateux d'ordinaire (Breslau, Guersant, Valentas, Sperling, de Ruyter, Talko), plus rarement lymphangiomateux (Neufeld), névromateux (Dolbeau, Holmes, Lesage et Legrand, Hildebrand), myxomateux (Stolde), ou même lipomateux (Larger (1),

(1) Larger. De l'exencéphale (encéphalocèle congénitale). *Archives générales de médecine*, 1877, t. I, p. 432, 569 et t. II, p. 55.

Ried (1), West (2). On conçoit que la présence d'une telle nappe surajoutée tende à donner à l'encéphalocèle une grande analogie clinique avec les tumeurs que nous étudions, analogie d'autant plus grande que ces encéphalocèles compliquées, comme le lipome simple, tendent d'ordinaire à se pédiculiser. Nous croyons inutile d'insister sur les moyens qui permettent d'éviter cette erreur ; nous préférons résumer les trois observations d'encéphalocèle compliquée de lipome que nous connaissons : en effet ces trois observations sont aussi différentes entre elles que possible et nous donneront une idée à peu près satisfaisante de ce que peut être cliniquement cette variété singulière de tumeur péricrânienne. La première de nos trois observations est rapportée par Reid : l'encéphalocèle elle-même était cachée dans les fosses nasales et le lipome qui la compliquait était seul visible à l'extérieur : il avait perforé sa membrane et, écartant les os propres du nez, s'était montré au niveau de la glabelle, d'abord gros comme une noix puis occupant toute la région frontale inférieure ; croyant à un lipome simple, on voulut l'enlever : du liquide céphalo-rachidien s'écoula et la mort survint, par méningite. Dans l'observation de West, la marche de l'affection fut toute différente : la tumeur, qui siégeait à l'occiput, eut tout d'abord les caractères d'une encéphalocèle et ne se compliqua que tardivement de lipome : à la naissance elle était grosse comme une orange, complètement transparente, nettement fluctuante, se tendait lors des cris de l'enfant, et diminuait pendant son sommeil ; deux ponctions, faites à 6 et à 8 semaines, donnèrent ensemble 6 onces de sérosité claire : la seconde fut suivie d'une fièvre violente ; après elle, la sérosité ne se reproduisit plus et la tumeur prit une consistance de plus en plus ferme ; elle cessa de fluctuer et de changer de volume lors des cris de l'enfant, en outre survint de l'hydrocéphalie : à 1 an 1/2 l'enfant succomba : la tumeur, grosse comme un œuf, était formée de tissu graisseux contenant dans son intérieur une petite cavité, sans communication avec la cavité crânienne ; au-dessous d'elle se trouvait sur la ligne médiane de l'occipital un orifice fermé par une membrane fibreuse. Enfin dans une troisième observation, due à Larger, le lipome n'était plus superposé, mais accolé à l'encéphalocèle : une nouvelle-née portait à la région occipitale deux tumeurs : une énorme hydrencéphalocèle occipitale supérieure, aussi grosse que la tête, entourée d'une collerette de cheveux serrés et longs, et sous-jacente, séparée d'elle par la protubérance occipitale, une tumeur plus consistante, très mobile, du volume d'une olive : c'était un lipome, contenant un kyste de la grosseur d'un petit pois, et siégeant sur une perforation crânienne du calibre d'une sonde cannelée. De ces trois faits extraordinaires, nous croyons utile, pour être

(1) Ried. *Illustrirte Medicinische Zeitschrift*, 1852, I, 133.

(2) West. Case of meningocele associated with cervical spina bifida, cured by aspiration. *Lancet*, 1875, II, 552.

aussi complet que possible, de rapprocher un autre, raconté par Arnold, où la masse lipomateuse, siégeant chez un garçon de neuf mois, à la région frontale médiane, traversait la glabelle par un orifice de 1 centimètre de diamètre, perforait la dure-mère, et plongeait jusque dans les ventricules latéraux où elle contenait une loge remplie de débris osseux et cartilagineux : ce néoplasme singulier ne se distinguait par aucun caractère essentiel d'un simple lipome péricrânien. En réalité, ce fait, ceux que nous racontions à l'instant d'encéphalocèle lipomateuse, montrent quelles réserves diagnostiques le chirurgien doit formuler, lorsque la tumeur péricrânienne qu'il observe offre le moindre commémoratif singulier, le moindre caractère clinique qui ne soit pas absolument régulier.

## VII

Revenons aux lipomes péricrâniens proprement dits pour en noter en quelques mots le **traitement**. Il est rare que leur développement rapide ou leur volume excessif rendent une intervention véritablement nécessaire ; elle n'est d'ordinaire réclamée et faite que dans un but purement esthétique.

Elle est toujours des plus simples : on incisera la peau en en enlevant au besoin une tranche oblongue et plus ou moins longue, puis on divisera à son tour l'épicrâne, on le séparera facilement à droite et à gauche des parties superficielles de la tumeur ; d'ordinaire, pour pouvoir enlever celle-ci, on devra inciser tout autour de sa base le périoste auquel elle adhère, et décoller de l'os la rondelle périostique isolée. Il sera même parfois nécessaire de ruginer l'os sous-jacent, envahi jusqu'au diploé (Lannelongue), ou même complètement perforé (Bergmann). Dans notre première observation où le frontal semblait infiltré à distance par le néoplasme, nous avons préféré enlever à la pince emporte-pièce toute la zone osseuse malade, de la grandeur d'une pièce de cinq francs, seul moyen et moyen sans danger de mettre notre opéré à l'abri d'une récidive de ce lipome à marche exceptionnellement rapide.

Quoi qu'il en soit, en apportant toute sa sollicitude à la suture de la peau, on obtiendra, cela va de soi, une cicatrice invisible et un résultat tout à fait parfait.

---

## IV. — Le traitement chirurgical des tumeurs de l'encéphale : trois observations (*A. Chipault*) (1).

La date à laquelle remontent les premières interventions contre les tumeurs de l'encéphale est loin d'être connue d'une façon précise.

En tous cas il ne faut pas prendre pour des documents relatifs à des tentatives de ce genre, les tableaux des écoles flamande et hollandaise (XV^e^ et XVI^e^ siècles), dont Henry Meige vient de faire, dans l'*Iconographie de la Salpêtrière*, la description et le curieux commentaire. Les « pierres de tête », que les chirurgiens figurés par van Bosch, van Hemessen, Pierre Bruegel le vieux, Franz Hals le jeune, Andriès Both, David Teniers le jeune, Jan Steen, extraient du crâne de leurs malades, après incision frontale ou mastoïdienne, ne sont pas de vraies tumeurs : ce sont les ancêtres vénérables des « araignées » et des « hannetons » que des locutions familières accusent, aujourd'hui encore, de chatouiller la cervelle des fous. La jovialité des personnages représentés, la présence d'un comparse qui passe au chirurgien à la lippe goguenarde, les pierres que son doigt habile fera tomber de la plaie, parfois en véritable cascade, bien d'autres détails encore, tout prouve qu'il s'agit là d'interventions au moins en partie imaginaires, et non d'opérations sérieuses telles qu'une extirpation de tumeur encéphalique.

Nous rencontrons toutefois dans les anciens auteurs quelques interventions véritablement suscitées par des tumeurs intra-crâniennes. La plus ancienne est racontée par Marc-Aurèle Séverin, dans son Traité « de Medicina efficaci », publié en 1683, et appartiendrait à un chirurgien espagnol qui, trépanant en un point du crâne qui était le siège d'une douleur extrême, trouva sous l'os une excroissance spongieuse qu'il cautérisa, et guérit son malade. Vers 1740, Vacher de Besançon ouvrit le crâne et incisa la dure-mère, chez une malade qui souffrait de la tête depuis plusieurs années ; il ne trouva rien et à l'autopsie qui fut faite au bout de huit jours, on constata la présence de plusieurs tumeurs du cerveau et du cervelet. Une quarantaine d'années plus tard, Remsden, le maître de Samuel Cooper, « trépana un homme pour une simple douleur fixe dans une partie de la tête,

(1) Cette étude est en très grande partie inédite. Cependant nous avons publié dans la *Gazette des hôpitaux*, numéros des 13 et 21 décembre 1895, un travail sur le même sujet, déjà traité par nous dans le premier volume de notre *Chirurgie opératoire du système nerveux*, 1894 : nous tenons à préciser ces dates pour qu'on sache bien ce qui nous appartient, comme idées et comme recherches bibliographiques, dans cette importante question.

croyant rencontrer un fongus, qu'il ne trouva pas. » En 1821 Klein opéra deux fois dans le même but : les deux fois, il trouva à la face externe de la dure-mère, en contact avec l'os, une masse granuleuse qui avait creusé une loge dans la table interne et qu'il cautérisa ; l'un de ses opérés mourut d'hémorrhagie en treize heures, l'autre survécut à la trépanation deux fois répétée, et huit ans plus tard, n'avait pas vu récidiver ses souffrances. En 1847, Ehrmann, moins heureux que Klein, ne trouva pas le fongus et son opéré mourut en quelques jours de méningite.

Malgré ces quelques faits, l'histoire vraiment chirurgicale des tumeurs encéphaliques commence seulement en 1885. Le mémoire qu'à cette date publia Mac Even, sa communication à la British medical association en 1888, eurent un retentissement considérable. Non

Fig. 136. — « Les pierres de tête », d'après le tableau de van Bosch (XVe siècle), au Rijks Muséum d'Amsterdam.

moindre fut celui du travail publié par Horsley en 1887. En Allemagne, Bergmann, dans son livre sur la chirurgie cérébrale ; en Amérique, Keen par des publications diverses ; en France, notre maître M. le professeur Terrier, dans son cours de la Faculté, ont pris successivement dans cette question le même rôle d'initiateurs ; ils ont été plus imités qu'on pourrait le croire, et nous étonnerons certainement plus d'un chirurgien en disant que le nombre des interventions pour tumeurs intra-crâniennes que nous avons pu réunir s'élève à 263 : statistique considérable, et d'autant plus importante qu'elle se compose uniquement d'interventions récentes et antiseptiques, c'est-à-dire dignes de trouver leur place dans notre étude (1).

(1) Cent trente-cinq de ces observations ont été publiées dans notre *Chirurgie opératoire du système nerveux*, II, p. 320-381. Nous allons ici tout d'abord en compléter quelques-unes sur lesquelles des renseignements ont été donnés depuis

Nous y examinerons successivement les méthodes opératoires susceptibles d'être employées, leurs résultats et enfin nous dirons la con-

Fig. 137. — « Les pierres de tête », d'après une gravure de Pierre Brueghel le Vieux (XVIe siècle) (fragment).

duite à laquelle doit aujourd'hui, d'après nous, se déterminer le chirurgien en présence d'un cas donné de tumeur intra-crânienne.

son apparition ; nous les désignerons par leur numéro d'ordre dans notre première statistique. Nous énumérerons ensuite, par ordre alphabétique, les observations nouvelles : nous les désignerons par des numéros faisant suite à ceux de notre première statistique ; lorsqu'un des auteurs cités l'aura été dans celle-ci, nous rappellerons le numéro de la ou des observations lui appartenant déjà. Ajoutons que notre statistique totale comprend 263 numéros, le double de la plus complète publiée jusqu'à présent.

I. Observations complétées. Les observations déjà citées dans notre première statistique et sur lesquelles des renseignements complémentaires ont été depuis publiés sont les suivantes :

9-10. Bramann. Beitrag zur Prognose der Hirntumoren. *Arch. f. Klin. Chirurgie.* 41 Bd. S. 1, 1895. — Obs. I. H. 29 ans ; tumeur du volume du poing et pesant 280 grammes, enlevée de l'hémisphère droit. Début des accidents en 1891, subitement, par des céphalées et des vertiges, de la stase papillaire double, plus intense à droite, de la paralysie du facial gauche, une parésie marquée du membre supérieur gauche et moindre du membre inférieur du même côté, avec spasmes. Résection crânienne de 13 centimètres sur 11 et ablation de la tumeur le 3 mai 1892. Cinq semaines plus tard l'opéré pouvait se lever, et, au bout de 2 mois 1/2, quittait la clinique, dans l'état suivant : pupilles presque égales, acuité visuelle améliorée des deux côtés, surtout à gauche, si bien que de ce côté, de gros caractères d'écriture peuvent être lus à une distance de 1 mètre : champ visuel très rétréci, stase papillaire disparue, atrophie nette du fond de l'œil, à droite. Les articulations du membre supérieur gauche sont contracturées en légère flexion, l'épaule écartée du tronc. Le bras peut être élevé latéralement presque jusqu'à l'horizontale, les mouvements du coude sont très restreints ainsi que ceux du poignet et des doigts ; le membre inférieur gauche traîne, les réflexes sont encore exagérés à gauche. La perte de substance crânienne est protégée par une plaque d'aluminium. Six semaines après son départ le patient eut un matin une attaque, caractérisée par des spasmes dans la face et dans le côté gauche du corps, avec perte de connaissance, attaque qui se répéta au bout de quelques jours ; elles furent suivies de vertiges et de céphalées. Cependant, huit jours après la seconde, les symptômes paralytiques et oculaires s'étaient encore atténués, et, sauf une légère sensibilité, la région opéra-

I

**Les méthodes opératoires** employées contre les tumeurs intra-



Fig. 138. — « Les pierres de tête » d'après une gravure de Pierre Brueghel le Vieux (XVI^e siècle).

crâniennes peuvent se diviser en deux grands groupes : celles du premier ont pour but de remédier à l'excès de pression intra-crânienne

toire ne présentait rien d'anormal. Le patient disait que ses attaques devaient avoir pour cause des chocs à ce niveau, pendant le sommeil ; en effet, sous l'influence de l'application d'une plaque plus épaisse d'aluminium, ces crises s'espacèrent, s'atténuèrent, et n'ont pas reparu, dans les cinq derniers mois. Si l'on examine aujourd'hui l'opéré, on constate, sur le côté droit du crâne, empiétant sur le frontal, le pariétal et le temporal, une dépression commençant au voisinage de la bosse frontale et s'étendant jusqu'à la bosse pariétale, sur une largeur de 13 centimètres, et ayant en hauteur, de la fosse temporale à la suture sagittale, 11 centimètres, avec, dans les parties les plus profondes, une dépression de 11 millimètres au-dessous du niveau normal. Sur cette étendue l'os manque complètement, et, recouvrant le cerveau, dont les battements sont très nets, se trouve seulement un cuir chevelu très mince, et traversé de nombreuses cicatrices. L'épaule gauche est un peu plus basse que la droite, au repos l'angle gauche de la bouche pend un peu : pendant l'occlusion des yeux et le froncement du front, la moitié droite de la face est un peu plus fortement innervée que la gauche. Les mouvements des yeux sont absolument libres, quoiqu'au repos il y ait un peu de déviation externe de l'œil droit. La pupille droite est un peu plus large que la gauche et réagit lentement à la lumière. Des deux côtés, atrophie du nerf optique, plus marquée à droite ; l'acuité visuelle est, à droite, comme en septembre 1892 ; à gauche, elle s'est élevée de 5/36 à 1/2 ; la vision des couleurs est conservée ; le champ visuel est rétréci. Les mouvements de l'épaule gauche sont un peu meilleurs, mais du côté du coude, du poignet et des doigts, ils sont restés stationnaires, avec un peu de contracture ; la force des membres inférieurs est restée la même ; le gauche traîne un peu. L'état mental de l'opéré est normal, il se trouve tout à fait bien, n'a ni céphalées ni vertiges et peut, non seulement travailler comme peintre, mais gérer ses affaires et surveiller ses ouvriers. — Obs. II, déc.

produit par la tumeur : méthodes décompressives ou palliatives ; celles du second ont pour but de détruire le néoplasme même : méthodes

Fig. 139. — « Les pierres de tête » d'après le tableau de van Hemessen (XVIe siècle), du musée du Prado (fragment).

exérétiques ou radicales.

Les premières qui, logiquement, sembleraient avoir dû être tentées

1891, extirpation d'un myxome kystique cérébral ; 4 semaines après, à la fin de janvier 1892, récidive opérée. Au début de mars, une troisième opération est rendue nécessaire par une nouvelle récidive. Trois mois après cette dernière, le malade fut présenté au Congrès de chirurgie, débarrassé de tous ses accidents, mais au bout de deux mois apparaissait une nouvelle récidive à la partie postéro-interne de la perte de substance crânienne et sur les bords de l'os : elle nécessita une quatrième intervention, qui fut encore plus grave que les trois premières, puisque non seulement il fallut enlever une large partie du cerveau profondément envahi par la tumeur, mais encore réséquer le crâne jusqu'à trois centimètres au delà de la ligne médiane après résection de 7 centimètres du sinus longitudinal, entre deux ligatures. La plaie se cicatrisa bien, mais au bout de 4 mois était survenue, au dire des parents, une nouvelle tumeur à l'occiput, et des symptômes de lésion pulmonaire. En même temps s'était produite une paralysie faciale gauche sans retour des attaques constatées lors des premières récidives. La mort est survenue au printemps de 1893, sans aucun doute par métastase pulmonaire.

33. Czerny in Beck. Beitrœge zur Pathologie und Chirurgie des Gehirns. *Beitr. zur klin. Chir.*, t. XII, 1894, p. 96.— Gliosarcome des circonvolutions rolandiques droites, H. 47. En 1877, première attaque épileptiforme, commençant par les jambes. Au printemps de 1889, spasmes cloniques du bras gauche, qui gagnent en fréquence et en intensité, pour décroître ensuite et disparaître en avril 1890 ; pendant ce temps le bras était devenu de plus en plus faible et s'était atrophié. A ce moment commencèrent des spasmes dans la jambe gauche qui durèrent quatre mois et laissèrent la jambe également affaiblie. Puis ce fut le tour du côté gauche de la face et du cou. En juin, puis en septembre 1890, crise de céphalée de plusieurs semaines, avec hébétude. Défécation et miction paresseuses. Le 1er novembre 1890, admission dans le service de Erb. Hémiparésie gauche, plus marquée dans les membres supérieurs,

bien avant les secondes, sont, au contraire, de date beaucoup plus et tout à fait récentes.

Fig. 140. — « Les pierres de tête », d'après le tableau de Franz Hals le Jeune (XVII^e siècle) au musée Boijmans, de Rotterdam (fragment).

Les unes et les autres exigent, en règle générale, l'emploi de l'*anesthésie*. L'éther congestionnant les veines encéphaliques, le chloroforme est ici, d'ordinaire, préférable et préféré ; on fait généralement

sans envahissement de la face ni de la langue. De 4 à 10 fois par heure se produisent des spasmes cloniques, d'extension variable, dans le côté gauche de la face et du cou, avec quelques mouvements associés des muscles du côté droit ; indépendamment des attaques se produit de temps en temps de la déviation conjuguée de la face et des yeux, que la volonté du malade suffit pour vaincre. Très rarement, spasmes dans la main gauche. Peut-être un peu d'incertitude sur la position des doigts. Des deux côtés, papillite, avec dilatation des veines. Membre gauche atrophié. Du côté droit, crâne sensible à la pression. Traitement spécifique pendant 3 semaines sans résultat. Le 11, le 15, le 18, spasmes des membres gauches. Le 21, opération par Czerny. Sur la région motrice droite, résection au trépan et à la pince de Luer, de 7 centimètres de long sur 5 de large : à la partie antéro-inférieure de l'orifice, la dure-mère est saillante et bleuâtre ; elle est incisée à un centimètre du bord osseux en forme de lambeau à base postérieure ; alors apparaît en avant une tumeur bleuâtre, plongeant sous le bord de l'orifice ; en arrière, elle se laisse délimiter avec un élévatoire et enlever avec une cuiller ; pour compléter l'extraction, la résection osseuse est prolongée et la dure-mère encore incisée sur une longueur de 2 centimètres. Il en résulte une perte de substance cérébrale de 5 centimètres sur 5, sans qu'on soit sûr d'avoir partout atteint le tissu sain. Elle est tamponnée à la gaze iodoformée ; suture difficile de la dure-mère au catgut ; drainage iodoformé sous le lambeau qui est suturé, et couvert d'un pansement compressif. Durée de l'opération : deux heures. La tumeur était un gliosarcome très vasculaire. La plaie guérit sans incident. Dans la nuit du 22 au 23, quelques petits spasmes de la main gauche. Le 20 décembre, jour du départ de l'hôpital, la motilité de la jambe s'était très améliorée, de même que

précéder son emploi d'une injection hypodermique de morphine, de 3 à 20 milligrammes ; précaution dont je me suis toujours bien trouvé.

Fig. 141. — « Les pierres de tête », d'après le tableau de Jan Steen (XVII^e siècle), au musée Boijmans, de Rotterdam.

**A. Méthodes décompressives.** Les méthodes décompressives sont au nombre de deux, tout à fait différentes l'une de l'autre ; la soustrac-

celle du bras, au moins pour l'épaule et le coude. En mai 1891, l'état était véritablement excellent : cicatrice normale, indolore ; pas de céphalée ; motilité parfaite sauf un peu d'inhabileté de la main pour les travaux délicats ; le malade dit que sur le 4^e et le 5^e doigts les contacts provoquent une sensation ouatée. Dans l'été de 1891, se produisirent les premiers symptômes d'une récidive ; des attaques épileptiformes survinrent, dans la main d'abord, puis s'étendirent au bras et à la tête ; la main se paralysa et la jambe s'affaiblit. Le 17 octobre, rien à l'ophtalmoscope ; le 4 novembre deux petites attaques ; le 19 trois attaques. L'hémiparésie s'aggrave, et s'accompagne d'un peu de parésie faciale. Saillie du cuir chevelu au niveau de la résection crânienne. Le 23, 2^e opération, par Czerny ; décollement du premier lambeau, puis agrandissement ostéoplastique en avant ; la tumeur adhère à la dure-mère, et contient un petit kyste ; elle est, avec le manche du scalpel et la cuiller, enlevée de tous les côtés, sauf probablement dans la profondeur. Hémorrhagie abondante, durée une heure. Le 8 décembre, le malade dont la plaie est guérie et l'état général parfait, est présenté à la Société médicale de Heidelberg ; la jambe est déjà très améliorée, le bras un peu ; lors des tentatives de mouvement surviennent de petits spasmes dans la main. Trois mois plus tard, le malade déclare que l'amélioration a été moins satisfaisante que la première fois ; le bras est le siège de spasmes intenses ; tous les quinze jours environ survient une crise épileptiforme commençant par la main et s'étendant jusqu'au côté gauche du cou ; tout le membre est contracturé en flexion, avec réflexes exagérés ; paresthésie au niveau de la paume de la main. Pendant la marche, le membre inférieur gauche est également en état spasmodique. La papille droite est un peu saillante, avec des limites moins nettes, sans vraie stase papillaire. Au niveau de la perte de substance, le crâne présente des battements. Pas de symptômes de compression encéphalique. En juin 1892, l'hémiplégie

tion d'une certaine quantité de liquide céphalo-rachidien, la résection d'une étendue notable de la voûte crânienne.

Fig. 142. — Tracé de l'incision du cuir chevelu dans une trépanation pour tubercule cortical (Krönlein, n° 207) : une incision aussi restreinte n'est indiquée qu'avec des symptômes de lésion tout à fait limitée.

1° Soustraction d'une certaine quantité de liquide céphalo-rachidien. La soustraction décompressive du liquide céphalo-rachidien peut s'obtenir, soit par la voie vertébrale, soit par la voie crânienne.

s'est encore accrue, les céphalées sont revenues, la récidive néoplasique fait, au-dessus du niveau du crâne, une saillie du volume d'une petite pomme, élastique, pseudo-fluctuante, animée de battements. Le 26, 3e opération par Czerny ; le lambeau taillé lors de la première intervention est séparé de la dure-mère et celle-ci incisée ; au-dessous se trouvent deux kystes contenant, l'un 50, l'autre environ 10 centimètres cubes de sérosité claire ; on ne peut enlever complètement le tissu néoplasique qui les contenait. La perte de substance crânienne est protégée avec un lambeau à la Kœnig et la plaie résultante recouverte avec le premier lambeau de cuir chevelu, et une petite greffe ; le kyste est drainé avec une mèche de gaze iodoformée. Le 29, cette gaze est remplacée par un drain ; guérison rapide de la plaie. Un peu d'amélioration survint du côté de la parésie, des attaques et de la céphalée ; mais bientôt ces accidents s'aggravèrent à nouveau, des symptômes de compression encéphalique généralisée se montrèrent ; le lambeau ostéoplastique fut soulevé par la récidive, et le 31 mai 1893, le malade succombait à des phénomènes de paralysie bulbaire. On trouva la perte de substance crânienne recouverte d'une membrane formée par la dure-mère et le périoste et comprenant dans sa partie supérieure, une pièce osseuse de 5 centimètres et demi sur 4, à bords usés, soulevée à 45° par rapport au reste de la paroi. Au-dessous se trouvait la partie modifiée du cortex, ayant 10 centimètres et demi sur 7,5, s'étendant en avant jusqu'à la 3e frontale, en haut jusqu'à la suture sagittale, en bas jusqu'au lobe temporal et contenant trois kystes.

48-57. Horsley. N'ayant pu que difficilement différencier les observations d'Horsley déjà citées par nous et celles de cet auteur sur lesquelles des documents ont été récemment publiés, nous croyons devoir rapporter ici et non parmi les observations inédites toutes celles dont la date d'opération est antérieure à celle de notre première statistique. Elles ont été publiées par J. Taylor, Optic nevritis in

*a*, *La voie vertébrale* utilise, comme procédé opératoire, la ponction du cul-de-sac arachnoïdien lombaire, ponction décrite pour la pre-

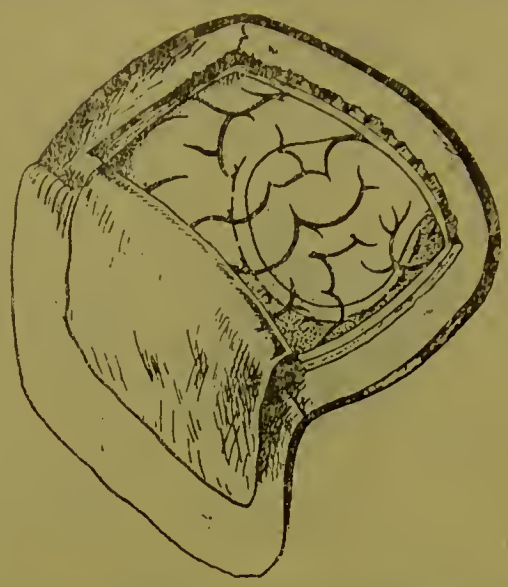

Fig. 143. — Etendue de la résection crânienne et zone corticale découverte, dans le cas de (Beever et Ballance, intervention pour tumeur sous-corticale). La ligne continue en fer à cheval est le tracé d'incision du cortex ; la ligne discontinue correspond aux ligatures hémostatiques cortico-pie-mériennes.

mière fois par Quincke en 1891, et qui a eu, en Allemagne surtout, un si grand mais si fugitif retentissement comme procédé de décompres-

its relations to intracranial tumors and trephining. *Tr. opht. Soc.*, 1894, p. 105 et Ormerod in disc. de Beevor : Subcortical cerebral tumour treated by operation. Medical Society of London, 26 novembre 1894. *Lancet*, 1894, II, 1881. — Obs. I, H. 26. Attaques depuis 5 ans et, depnis 2 mois, céphalée intense. A l'admission, le 21 décembre 1890, hémiplégie gauche et névrite optique marquée, 5 D. à droite, 3.5 D. à gauche. Une volumineuse tumeur est enlevée de l'hémisphère droit le 18 décembre. Quatre jours plus tard, à droite 3 D., à gauche 2.5 D. Le 5 février, l'œdème avait complètement disparu et les papilles étaient d'apparence normale. Plus tard, mort avec signes de récidive. — Obs. II, H. 35 ans. Depuis 15 ans, attaques dans la jambe gauche; depuis 4 ans, hémiparésie gauche. En août 1893, névrite optique avec hémorrhagies des deux côtés. Horsley enlève une tumeur du cortex droit : la névrite s'atténue lentement mais progressivement, et quatre mois plus tard, les papilles avaient leur aspect normal. — Obs. III, H. 39. Admis le 7 juillet 1889, avec de l'hémiparésie et des attaques à gauche. Pour la première fois, névrite optique le 19 août. Huit jours plus tard une volumineuse tumeur corticale est enlevée, et le 20 novembre toute trace de névrite avait disparu. Le 5 janvier 1891, le malade revient, avec une saillie considérable de la région opératoire et meurt dans le coma le lendemain. Peu avant, on avait noté une légère névrite optique, sans hémorrhagies. On trouva une récidive de la tumeur de volume considérable. — Obs. IV, H. 32. Le 29 mai 1888, attaques à droite et névrite optique double avec hémorrhagies. Le 6 novembre on met à nu la zone rolandique gauche et l'on trouve une tumeur infiltrée trop volumineuse pour être enlevée. Le 29 janvier 1889, la stase et les hémorrhagies avaient disparu. A plusieurs reprises on ponctionna et on draina au niveau de l'orifice crânien ; hémiparésie droite très intense avec légères attaques. La névrite ne récidiva pas jusqu'au départ du malade, deux ans après l'opération, le 14 mars 1890. — Obs. V. F. 25. Admise le 25 mai 1891. Depuis 15 mois attaques de céphalée et vomissements et, à l'admission, surdité de l'oreille droite, affaiblissement de la vue, diplopie, ptosis, affaiblissement du goût. Disque + 6 plus foncé à

sion encéphalique dans l'hydrocéphalie et la méningite tuberculeuse. Quincke lui-même (1891), Ziemssen (1893), Lichteim, Fürbringer,

Fig. 144. — Fibrome cortical enlevé par Horsley (grandeur naturelle); d'après Auvray.

Heubner (1894) l'ont employée dans un petit nombre de tumeurs intra-crâniennes. Je l'ai moi-même utilisée chez un enfant atteint de tu-

gauche qu'à droite. Le 26, trépanation exploratrice qui fait découvrir une tumeur infiltrée et volumineuse, inextirpable. Un mois plus tard on note : papille droite plus pâle et moins saillante qu'au précédent examen. 3 D; bord externe distinct, les autres peu nets ; de même pour le disque gauche. Le malade mourut chez lui trois mois plus tard. — Obs. VI. F. 19. Admise le 6 novembre 1892. Depuis 6 ans, otorrhée droite, et depuis dix mois attaques de céphalée et vomissements; depuis 6 mois, la vue s'affaiblit, vertiges. A droite 6/18 S. 4, à gauche 6/6 J. I. A droite la surface est vue avec + 6 D., le fond avec + 2 1/2 D ; à gauche la surface avec + 4 D., le fond avec 2 1/2 D. Résection osseuse au niveau de l'occipital droit ; exploration du cervelet sans résultat. Amélioration. Le 26 novembre 1892, surface droite + 5 D.; gauche + 4 D.; le 15 décembre, à droite + 3 1/2 D., à gauche + 2 1/2, le bord externe du disque étant bien en vue. Acuité visuelle stationnaire. Le 11 octobre 1893, la malade revient avec une saillie par l'orifice de trépanation ; l'opération donne issue à une quantité de liquide céphalo-rachidien. On trouve : à droite, bord papillaire net partout, sauf aux points où il est croisé par les gros vaisseaux ; un peu de pigmentation autour de la papille ; ilots de dégénérescence rétinienne ; à gauche, même état ; le bord de la papille est peu net en dehors.— Obs. VII. H. 44. Admis le 23 novembre 1891. Depuis 1888 hémiparésie droite et attaques. Le 20 août 1892, pour la première fois, névrite optique, limitée à l'œil droit ; le 7 novembre, le gauche est un peu suspect. Ablation d'une tumeur de l'hémisphère gauche, le 9 novembre. Cinq semaines plus tard, la papille droite ne présentait plus trace de névrite optique ; elle était seulement un peu colorée et de 1/2 D. plus élevée que le reste du fond de l'œil. En fin juillet, pas de névrite optique. Mort le 5 août 1893 ; on trouve le cortex en dégénérescence kystique au niveau de la tumeur. — Obs. VIII. H. 33. Admis le 6 juin 1893, avec de l'hémiparésie gauche et des crises d'épilepsie jacksonienne du côté gauche, datant de 2 ans. Le 29 août, névrite optique nette ; saillie

meur cérébelleuse. La technique suivie dans ces divers cas a été la technique ordinaire de cette petite intervention, sans modifications

Fig. 145. — Hernie encéphalique sous-cutanée, après une résection ostéo-durale décompressive, faite par Keen (n° 203).

opératoires. Le liquide évacué a été peu abondant, de 25 à 60 cent. cubes, clair comme de l'eau de roche, ne produisant pas de coagu-

de 2 D. avec hémorragies ; le 15 septembre, une volumineuse tumeur est enlevée ; le 24 octobre, les hémorragies avaient disparu : à droite, le bord de la papille en haut et en bas était peu net tandis qu'à gauche, ce bord n'était net qu'à sa partie inférieure. Plus tard, signes de récidive de la tumeur sans névrite optique. On jugea impossible d'enlever cette récidive ; cependant tout symptôme du côté du fond de l'œil manqua jusqu'à la mort. — Cette observation est sans doute la même que celle notée par Ormerod dans les termes suivants : Tumeur volumineuse du cortex, du corps calleux et de la base. Attaques d'épilepsie jacksonienne brachiale associées à des attaques simulant l'épilepsie ordinaire. Ablation, au niveau du centre du bras, du cortex et de la région sous-jacente, en état de transformation néoplasique. Les attaques cessent pendant un mois. Récidive. Saillie au niveau de la région opérée, dilatation d'une pupille, vesanie, mort.

67. Keen in Auvray, Les tumeurs cérébrales, th. Paris, 1896. — L'opération, qui avait eu pour résultat l'ablation d'un volumineux fibro-sarcome de la région motrice moyenne gauche, fut bien supportée, malgré l'hémorrhagie considérable. Le troisième jour survinrent des symptômes de compression cérébrale, dus à des caillots qu'on enleva par des lavages ; tout alla bien pendant dix jours, puis les symptômes de compression reparurent ; il y eut un peu de diarrhée et la température s'éleva à 107 F. 1/2. Croyant trouver du pus, on rouvrit la plaie ; il n'y en avait pas, mais il se produisit une légère hernie cérébrale. Elle put rentrer après avoir été en partie recouverte par des greffes ; la plaie, drainée pendant huit semaines avec une mèche de gaze au bichlorure, guérit en laissant une cicatrice déprimée. Au bout de quatre mois l'opéré était en parfait état, mais avait eu une attaque. Au bout de 6 ans (en 1893) il avait encore de temps en temps des attaques mais bien moins souvent qu'autrefois, au point d'être resté un an sans en avoir. La vision était bonne, l'état mental satisfaisant ; il n'y avait ni céphalée, ni troubles de la locomotion. En 1895, au bout de 8 ans, son état ne s'était pas modifié.

5. Kocher in Lardy Hirntumor, *Centrblt f. Schweizer Œrzte*, 1889, p. 526. —

lum par le repos : nous aurons l'occasion de revenir ultérieurement sur l'intérêt diagnostique de ces constatations.

*b) La voie crânienne* a employé plusieurs procédés. Heer (1850) a fait la ponction des ventricules latéraux par la fontanelle anté-

Tumeur cérébrale sans symptômes localisateurs. Stase papillaire. Cécité presque complète ; céphalée ; impossibilité de la marche, due sans doute seulement à la cécité ; le 3 juin 1889, deux couronnes de trépan sont appliquées, l'une à droite en arrière au-dessous de la tente du cervelet, l'autre à gauche en avant à la limite des cheveux. Des deux côtés, saillie considérable de la dure-mère : après son incision, la hernie du cervelet au niveau de l'orifice postérieur est si considérable qu'on doit enlever la partie saillante à la cuiller ; sutures et en avant drainage, à cause d'une légère hémorrhagie pie-mérienne. Réunion par première intention. Dès le quatrième jour, disparition de l'œdème papillaire ; la vision est deux fois meilleure à gauche ; à droite pas d'amélioration : atrophie très avancée du nerf optique. 22 juillet, plus de céphalées, la vision de l'œil gauche s'est améliorée des trois quarts, l'état général est bien plus satisfaisant.

104. Poirier in Auvray. Les tumeurs cérébrales, th. Paris, 1896. Malade ayant subi, le 15 septembre 1891, l'ablation d'un angiome sous-cortical de la partie inférieure de la zone motrice droite. En octobre 1895, le malade est en excellent état. Les crises d'épilepsie ont cessé et il n'existe plus que de petites trémulations des doigts de la main gauche, s'étendant jusqu'au coude ; ces ébauches de crise durent de 1 à 2 minutes, sans douleurs ; elles se répètent à intervalles variables sont très rares et surviennent surtout sous l'influence des contrariétés. Le mal de tête a disparu complètement. La vue ne s'est pas améliorée à gauche, l'œil droit est bon. La paralysie s'est notablement améliorée ; le malade marche facilement ; le bras fonctionne moins bien que la jambe, les mouvements des doigts, surtout du pouce, de l'index, sont plus satisfaisants : le malade qui était imprimeur lithographe a été obligé d'abandonner son métier et est actuellement concierge.

110. Reynier in Auvray, Les tumeurs cérébrales, th. Paris, 1896, p. 307. — Ablation d'un gliome kystique de la partie moyenne de la frontale ascendante. Pendant un an environ les crises ont disparu, puis elles sont revenues. Le malade, qui vit encore 5 ans 1/2 après l'opération, est très vigoureux, mais d'un caractère très violent et bizarre. Toute carrière lui étant fermée du fait de ses crises, il est entré dans une maison d'épileptiques.

117. Severinus (Marcus Aurelius). Je donne ici le texte même de cet auteur, que je n'avais pu me procurer lors de mon premier travail et qui se trouve in : De efficaci medicina libri III. Francofurti sumpt. J. Beyeri, 1666, p. 145 ; de Trepano in melancholia et mania. « Recentiorem referemus historiam, quam certa fide narrarunt illustrissimus et omni virtutum maximœ pietatis et litterarum genere excultissimus, Marchio, et qui rem vidit, Matthœus Taphurus, spectatœ vir probitatis, atque adeo apud eumdem Marchionem apprime gratiosus atque probatus : Cœsar Bartholomœus, dominicorum Avalos familiœ, apud regem Hispanorum procurator Madridi, cum implacabili dolore affectaretur, nullis ab internis nil et externis remediis, quœ dico adhibuerat levatus, interdum quoniam doloris impatientia victus est, vix sibi credidit, quo malum infestabat, et vis scalpri alte defigeretur, donec vitium inveniatur. Qua apertura cutis et calvariæ confecta per hominem quem ad eum legerat, atque e mixe persuaserat, nescio quis in cranio tumor et viror, sub ipso vero increscens caruncula fungi modo reperta est. Quibus vitiis et putrilagine detersis, liberatus a malo vir integre fuit ».

123. Stieglitz in Stieglitz : A study of three cases of tumor of the brain, in which operation was performed. One recovery, two deaths. *J. of nervous and mental diseases*, 1895, p. 421. — Kyste du centre brachial, enlevé par Gerster en juin 1892. Guérison ; sauf quelques attaques d'épilepsie jacksonienne, et trois ou quatre généralisées, l'opéré resta en bon état pendant 2 ans 1/2. En février 1895, céphalée pendant quinze jours, névrite optique, affaiblissement du bras autrefois paralysé. Ré-

rieure. Beck (1892), Kammerer (1894), pour assurer davantage la décompression ont joint à cette ponction une résection osseuse large. Keen (1889), Kocher (1889), Diller (1892), Broca (1894) ont fait le drainage ventriculaire, avec écoulement permanent du liquide, à travers un orifice temporal, au contraire aussi petit que possible.

ouverture du crâne, par ablation de la plaque ostéoplastique : au point où était le kyste, on trouve une petite tumeur, du volume d'une amande ; elle est enlevée ainsi que le tissu cérébral environnant, en apparence infiltré. Trois attaques lors de l'ablation du premier pansement ; depuis, le bras paralysé reprend lentement sa force : l'examen histologique a montré qu'il s'agissait d'un fibro-mélano-glio-sarcome, ayant pour point de départ la paroi de l'ancien kyste.

II. — Observations nouvelles.

136-138. Albert. Einige Fælle von palliativer Hirntrepanation bei Hirntumoren. *Wien. Med. Wochens.*, 1895, p. 1-3, 112-114 et 206-208. — Obs. I : H. 18 ans. A la suite d'un traumatisme, céphalée. En novembre 1893, affaiblissement de l'œil droit. En juillet 1894, trépanation sur le pariétal droit, à la scie circulaire et au ciseau ; saillie considérable de la dure-mère, le cerveau n'a pas ses battements normaux. Les jours suivants, la céphalée disparut, puis revint, avec les autres symptômes. Quelque temps après, résection osseuse analogue du côté opposé ; la dure-mère fit également saillie, sans battements. La céphalée disparut pendant tout le mois suivant, puis pendant quelque temps les pertes de connaissance, mais les vomissements persistèrent. La seule amélioration réelle et persistante se fit du côté des douleurs. — Obs. II : H. 27 ans. En janvier 1894, crises de céphalée, puis affaiblissement de la vue. En avril, parésie du côté gauche du corps ; ultérieurement, affaiblissement de l'ouïe à droite et impossibilité de clore les paupières droites. En juin, douleur par pression sur la moitié postérieure du crâne ; yeux saillants, pupilles dilatées, cécité presque complète, parésie du côté droit de la face, un peu d'œdème papillaire. Le 29 juillet, résection, au niveau du pariétal droit, d'un segment crânien, de la grandeur d'une pièce de quatre kreuzers ; la dure-mère est très saillante ; sa ponction en plusieurs points donne issue à une quantité de liquide. Pendant quelques jours, diminution des céphalées et sommeil meilleur ; puis retour à l'état antérieur. — Obs. III : H. 39 ans. En juin 1892, violentes céphalées, traitement mercuriel. En novembre 1893, diplopie, affaiblissement de la vue, démarche chancelante. En juin 1894, même démarche, avec tendance à tomber à droite, parésie du facial gauche. Le 29 juin, résection au niveau du pariétal droit, d'un segment crânien de la grandeur d'une pièce de quatre kreuzers ; dure-mère non saillante, sans battements. Le 30, vision un peu plus nette, pas de diplopie, céphalée moindre. Le 2 juillet, céphalée complètement disparue. Le 4, le malade quitte le lit ; sa démarche est seulement un peu hésitante. Le 5, il reste levé toute la journée ; amélioration considérable de la vision. De ce jour jusqu'au 18, légère récidive des symptômes. On incise sur une longueur de 1 centimètre et demi la dure-mère, sans douleur ; il ne s'écoule pas de liquide ; hernie cérébrale. Les jours suivants, parésie de la main gauche. Le 9 août, trépanation du frontal, à gauche. Amélioration considérable, avec diminution de la hernie cérébrale du côté opposé ; puis attaques, hébétude progressive, mort le 6 décembre. On trouve un endothéliome de la tente du cervelet, pénétrant dans le lobe gauche du cervelet complètement ramolli.

139. Aldibert. Tumeur cérébrale avec symptômes de fausse localisation. Trépanation exploratrice. *Rev. de chir.*, 1895, p. 158. — F. 75 ans. Sarcome non encapsulé du pied de la première frontale. Sous chloroforme, résection crânienne de 7 centimètres sur 5, au trépan et à la pince gouge ; incision de la dure-mère : on trouve une tache grise corticale, qu'on croit à tort n'être pas la tumeur ; suture de la dure-mère et du lambeau cutané. Aggravation progressive de la paralysie ; mort le 83e jour.

140. Anderson. Obs. I (1). — Obs. II in : Handford. A Case of cerebral tu-

2° Résection d'une étendue notable de la voute crânienne. Beaucoup plus souvent que les techniques précédentes, ont été employées pour donner de l'espace à l'encéphale mis à l'étroit par un néoplasme, les résections crâniennes, toutes simples ou complétées par des incisions durales.

mour (sarcoma) following Injury. *Tr. of the Clinical Society of London*, XXVIII, 1895, p. 151. Sarcome à cellules rondes et fusiformes du corps strié droit. H. 43. Le 15 avril 1894, tombe d'une hauteur de six pieds sur le côté droit de la tête ; depuis, céphalée persistante ; rétention d'urine passagère de temps en temps ; à partir de juillet reste confiné au lit : à partir du commencement d'août, est très somnolent. Admis le 16 août, reste constamment couché ; urine et fait ses matières au lit ; reste environ une minute sans répondre aux questions ; meut librement les deux jambes ; réflexes rotuliens exagérés mais égaux ; meut librement le bras droit. Le bras gauche est plus froid que le droit et ses muscles semblent atrophiés ; la sensibilité y est très émoussée ; la préhension avec la main est faible ; l'extension des doigts est conservée, non celle du coude ; le bras peut être élevé jusqu'à la face, mais non jusqu'au sommet de la tête ; un peu de parésie du facial gauche. Les pupilles, modérément dilatées, ne réagissent pas à la lumière. Névrite optique double, intense, avec nombreuses hémorrhagies. Le 27 août, le bras et la jambe gauche sont complètement paralysés ; demi-coma ; fréquemment, déviation conjuguée des yeux à droite. Trépanation en avant de la zone motrice droite ; le cerveau fait saillie ; il est exploré à une profondeur de deux pouces, sans résultat. Deuxième trépanation au-dessous, également sans résultat. Pas de réveil post-opératoire ; mort en douze heures.

141-143. Annandale. Obs. I in Annandale. On intracranial Surgery. *Edinb. med. Journ.*, 1894, I, 899. — Obs. II in Grainger Stewart. Discussion on Intracranial Surgery. Medico-chirurgical Society of Edinburgh, 7 feb. 1894. *Edinb. med. Journ.*, 1894, p. 936. — Obs. III in Stewart and Annandale. Cerebellar Sarcoma. *Edinburgh Hospital Reports*, 1895, p. 127. — Obs. I, H. 43. Sarcome encapsulé superficiel du cortex ; résection crânienne au trépan ; extirpation ; guérison des symptômes, survie trois ans. — Obs. II. H. adulte. Kyste cortical enlevé ; amélioration considérable. — Obs. III. Sarcome du lobe cérébelleux droit. Ablation. Amélioration marquée deux mois plus tard.

144-146. Ballance. Obs. I in J. Taylor. Optic neuritis in its relation to intra-cranial tumours and trephining. *Opht. Transactions*, 1893, p. 112. — Obs. II et III in Beevor and Ballance. A case of subcortical cerebral tumour treated by operation. *British medical Journal*, 1895, p. 54. — Ob. I. Tumeur kystique de l'hémisphère gauche. H. adolescent, entré dans le service de Gowers le 6 octobre 1890 pour céphalée, vomissements, hémiparésie droite et névrite optique double. Le 8 novembre, on opère, et par aspiration on trouve un kyste qui est drainé. En six semaines, la névrite avait disparu. Le drainage fut continué avec quelques interruptions pendant deux ans avec une grande amélioration des symptômes, et, pendant ce temps, même dans l'intervalle des drainages, il n'y eut pas de récidive de la névrite. Enfin, le 23 juin 1893, on tenta de faire une opération radicale ; on trouva dans l'hémisphère gauche une volumineuse tumeur qui ne fut que partiellement enlevée ; mort due à son développement ultérieur. — Obs. II. Tumeur de la capsule interne. F. 41, entre dans le service de Buzzard pour hémianesthésie, hémiplégie presque complète, double névrite optique, céphalée intense avec paroxysmes. Un de ces paroxysmes est suivi de coma. Résection crânienne avec incision de la dure-mère. Disparition immédiate des phénomènes inquiétants, et pendant le mois qui suit disparition de la céphalée, des vomissements, de la névrite optique, léger retour de la motilité et de la sensibilité, amélioration de la vue, état mental meilleur. — Obs. III. Gliosarcome de la partie supérieure de la zone motrice gauche. H. 39. Paralysie du coude-pied, il y a un an, gagnant le membre de bas en haut ; sept mois plus tard, la main droite est prise, puis très rapidement toute l'extrémité supérieure ; en avril

On doit les pratiquer, bien entendu, autant que possible sur le compartiment crânio-méningé qui contient la tumeur : sur la fosse occipitale, s'il s'agit d'une tumeur du cervelet ou du bulbe ; à droite ou à gauche de la faux du cerveau, si la tumeur siège dans l'un des hémisphères cérébraux.

1894, la parole devient paresseuse pendant quelques jours, les sensations tactiles sont mal localisées du côté affecté et les contacts légers n'y sont pas sentis du tout. A ce moment, crises de vomissements et de céphalée frontale, névrite optique double ; il n'y a jamais eu d'attaque spasmodique. Admission à l'hôpital le 21 mai 1894. Un peu d'hébétude, parésie légère du facial inférieur droit ; au membre supérieur droit, persistent quelques faibles mouvements des doigts et du coude ; au membre inférieur, quelques mouvements du genou et de la hanche. La marche est possible, en lançant la jambe droite en avant. Trépidation épileptoïde, des deux côtés. Fréquentes attaques de céphalée, sans zone de sensibilité crânienne. Les contacts légers ne sont pas aussi bien sentis sur les membres droits que sur les gauches ; localisation imparfaite, tantôt trop haut, tantôt trop bas : cela est plus marqué sur le bras, l'épaule et la main que sur l'avant-bras ; l'anesthésie s'étend sur la poitrine jusqu'à la ligne médiane, et sur l'épaule, mais moins intense qu'au bras ; sur la partie droite de l'abdomen et du dos, il y a une très légère obnubilation de la sensibilité avec localisation défectueuse ; sur le membre inférieur droit la sensibilité est atteinte au même degré qu'à l'épaule. Le sens musculaire est perdu dans les articulations du membre supérieur, des orteils et du cou-de-pied. Analgésie légère du côté droit au-dessous de la face ; de même thermoanesthésie légère au froid et au chaud. Aux deux yeux il y a turgescence veineuse de la papille, avec irrégularité de ses bords, et défaut de transparence de la rétine tout autour; pas d'hémianopsie, ni de limitation du champ visuel ; pupilles inégales, réagissant normalement. Traitement spécifique; la paralysie reste stationnaire, l'hébétude augmente, et l'on trouve, le 8 juin, des hémorrhagies dans les deux papilles. Le 11 juillet, chloroforme ; lambeau en fer à cheval ; à la scie est tracé un parallélogramme osseux, à bords antérieur et postérieur parallèles au sillon de Rolando, à bord supérieur correspondant à la suture sagittale, ayant 3 pouces 1/2 en largeur sur 2 1/2 en hauteur. Ce large fragment est divisé avec la scie en petites pièces quadrangulaires, facilement soulevées avec un élévateur ; les pièces supérieures sont détachées par désarticulation de la suture sagittale. Il n'y eut aucune lésion de la dure-mère, qui fit une saillie considérable. Sutures du lambeau au crin de cheval, pansement. 2e temps de l'intervention, six jours après ; le lambeau cutané est décollé, un caillot siégeant sur la dure-mère enlevé, et celle-ci incisée en fer à cheval ; la partie supérieure de la pariétale ascendante parut rougeâtre, et sous le doigt explorateur se rompit, laissant voir une tumeur blanc-grisâtre : malgré les apparences, cette tumeur était dans la profondeur infiltrée et comme sa consistance était semi-gélatineuse, on se mit à l'enlever à la cuiller. Il en résulta une hémorrhagie considérable ; le tamponnement de la cavité cérébrale ne suffisant pas à l'arrêter, une série de ligatures au catgut furent passées à travers le cortex, à une profondeur de 3/4 de pouce, tout autour de la région malade, sauf du côté de la ligne médiane, puis une incision faite franchement en dedans de la ligne des ligatures, et toute la partie contenue, matière cérébrale et tumeur, enlevée à la cuiller ; la tumeur s'étendait jusqu'à la face interne de l'hémisphère, si bien qu'une partie de la circonvolution marginale et du lobule quadrilatère furent enlevés, et la faux largement exposée. Malgré tout, il n'était pas possible de dire qu'on avait fait une ablation complète. La cavité creusée dans le cerveau avait le volume d'une demi-orange et comprenait la partie supérieure des frontale et pariétale ascendantes, la partie antérieure du lobule pariétal, et la partie adjacente de la circonvolution marginale. Après arrêt de l'hémorrhagie, sutures de la dure-mère à la soie fine ; sutures du cuir chevelu au crin de cheval. Pendant toute l'opération, le cerveau avait été irrigué à l'aide de tampons d'ouate exprimés

La résection osseuse se fait un peu différemment dans les deux cas. Au niveau de la fosse occipitale, cernée de tous côtés par des sinus veineux, un seul procédé est vraiment applicable, vu l'étroitesse et les

avec une solution de bichlorure à 1/2000. Shock. Sutures. Pansement le 19, sutures enlevées le 29. Le 18, aphasie surtout motrice; le 19 et le 20, attaques de spasmes cloniques occupant l'angle droit de la bouche. Du 22 au 26, spasmes du pouce et de l'index droits; il n'y a plus qu'une très légère hésitation de la parole. Le 25, alors que la paralysie du membre supérieur droit reste absolue, on note quelques mouvements volontaires dans la cuisse et le genou. Les plus légers contacts sont sentis dans tout le côté droit, avec localisation défectueuse. Le 30, les spasmes ont cessé. Le 29 août, l'état mental est très amélioré; pas de paralysie faciale; la main peut être portée à la tête; la marche est possible avec un peu d'aide; pas de mouvements des doigts, du pied ou de la main. Topesthésie légèrement fautive, sur le membre supérieur. Le 20 novembre 1894, le cuir chevelu recouvrant la perte de substance crânienne est au niveau normal; état mental satisfaisant, parole parfaite, pas de céphalée, mouvements de la face normaux. Au membre supérieur droit, les doigts sont étendus dans leurs articulations phalangiennes, fléchis dans les métacarpo-phalangiennes; un peu de rigidité du poignet; les doigts peuvent être étendus, mais non le pouce; les doigts et le pouce peuvent être fléchis, et ramasser une épingle. La préhension avec la main gauche provoque des mouvements parallèles de la droite. Léger spasme clonique de l'index et du pouce, exagéré par l'émotion. Sont possibles: l'extension du poignet jusqu'à la rectitude, la pronation et la supination de l'avant-bras, la flexion et l'extension du coude; le bras peut être élevé jusqu'à l'angle droit; l'épaule n'est soulevée que très peu, quoique la partie antérieure du trapèze agisse bien dans les inspirations forcées. La marche est possible, sans canne, mais en traînant la jambe droite; il n'y a aucune motilité des orteils et le cou-de-pied ne peut être que légèrement étendu, non fléchi; l'extension du genou est énergique, mais sa flexion faible; l'extension et la flexion de la hanche sont satisfaisants. Trépidation épileptoïde à droite et réflexe rotulien exagéré. Douleurs dans l'épaule droite. Aucun trouble de la sensibilité.

147. Bauby et Remond. Tumeur cérébrale, trépanation. *Arch. prov. de chir.*, 1894, t. II, p. 634. Sarcome fuso-cellulaire encapsulé, adhérent à la dure-mère, au niveau de l'entrée de la scissure de Sylvius. H. 24, pas de syphilis. Au début de 1892, névralgie faciale gauche: puis la vue s'affaiblit; en septembre 1892, première attaque, suivie, toutes les trois semaines, d'une attaque analogue; chaque attaque est précédée d'une crise douloureuse, et annoncée par une aura qui part de l'extrémité des doigts de la main droite pour monter vers l'épaule: alors le malade se jette sur son lit, perd connaissance; il y a perte de connaissance, avec convulsions généralisées, mais plus intenses dans le bras droit. Un peu de nystagmus; cécité complète par névrite optique double; un peu de torpeur intellectuelle; réflexes abolis; un peu de raideur des membres inférieurs et de la région lombaire; constipation. Malgré le diagnostic hésitant entre une paralysie générale spinale subaiguë diffuse et une tumeur corticale, on enlève le 26 décembre 1893, sur la région rolandique gauche, une pièce crânienne délimitée au trépan et au ciseau; après incision de la dure-mère la substance cérébrale fait hernie, sans rien montrer de particulier. Sans suturer la dure-mère, le fragment osseux est replacé sur le cerveau hernié, et les téguments suturés au crin de Florence. Le soir, hémiplégie motrice droite avec hyperesthésie évidente. Le 8e jour, lors du premier pansement, hernie sous-tégumentaire considérable de la substance cérébrale; aux pansements ultérieurs la plaie s'est ouverte, et il s'élimine des lambeaux considérables de substance cérébrale herniée; amélioration symptomatique parallèle, par décompression; puis, à partir du 10 février, méningite, mort le 20. A l'autopsie on constate que le fragment osseux appliqué a contracté des adhérences avec le péricrâne et que le cortex correspondant est très ramolli.

148-153. Beck. C. in Auvray. Tumeurs cérébrales. Th. Paris, 1896, p. 219, 220,

dangers du champ opératoire : c'est la trépanation à la tréphine, avec prudent agrandissement de l'orifice à la pince emporte-pièce. Au niveau des régions latérale et antérieure du crâne, on peut au contraire hésiter : les procédés ostéoplastiques n'ont, bien entendu, pas raison

221, 327, 328, 329. — Obs. I. Sarcomes multiples du cerveau. H. 13. Idiot, avec attaques jacksoniennes et parésie d'un côté du corps. Le 6 septembre 1892, deux couronnes de trépan de un pouce ; on constate l'existence d'une tumeur, dont l'extirpation est abandonnée. Mort le 12e jour, de méningite. — Obs. II. Sarcome de la zone rolandique gauche. H. 46. Syphilis ancienne. Embarras de la parole, parésie de la face et des membres droits avec douleurs. Traitement spécifique infructueux. Le 20 février 1893, trois couronnes de trépan ; ablation facile de la tumeur. Drainage au catgut, réunion par première intention. Depuis, état très satisfaisant, le malade a continué son métier de tailleur. — Obs. III. Carcinome du pont de Varole. F. 42. Opérée à 27 ans pour tumeurs de la mamelle. Cécité complète, douleurs insupportables ; marche très difficile, impossibilité de mouvements coordonnés. Le 10 mars 1894, résection ostéoplastique de l'occipital, ligature des sinus transverse et longitudinal. On trouve la tumeur, dont l'ablation est impossible. Le lendemain, œdème de la face dû sans doute aux ligatures sinusales. Mort le 3e jour. — Obs. IV. Tumeur de la zone motrice gauche. F. 16 ans. Symptômes habituels. Le 21 mars 1894, trépanation et agrandissement de l'orifice. Après incision durale, le cerveau fait une hernie, qui nécessite la ponction des ventricules d'où l'on retire 160 grammes de liquide. Réunion par première intention ; amélioration immédiate de tous les symptômes ; la malade peut compter ses doigts à la distance de 2 mètres. Au bout de plusieurs mois, nouvelle ponction de 120 grammes. Un an après, survient une paralysie du côté droit ; état général trop mauvais pour tenter une nouvelle opération. — Obs. V. Gliome ramolli sous-cortical de l'hémisphère droit. H. 28 ans. Névrite optique, cécité, céphalées intenses, parésie à gauche de la main et du facial. Le 10 avril 1894, résection ostéoplastique par le procédé Chipault ; on trouve la tumeur dans la substance blanche sous-jacente aux circonvolutions frontales ; elle est enlevée avec beaucoup de peine et laisse derrière elle une cavité dans l'hémisphère. Shock, dont l'opéré se relève. Douze jours après, mort subite. Hémorragie considérable dans la cavité produite par l'ablation de la tumeur, dont une partie est restée adhérente à la couche optique. — Obs. VI. Tumeur kystique de la région motrice droite, H. 9 ans ; à 1 1/2 otorrhée ; en mars 1893, céphalée, puis cécité, vomissements, attaques d'épilepsie jacksonienne. Le 23 avril 1894, résection ostéoplastique par le procédé Chipault ; on enlève le kyste, sans hémorragie. Drainage au catgut. Guérison sans aucun accident. Le malade jusqu'à présent est resté en bonne santé (septembre 1895).

154-155. Broca in Broca et Maubrac. Traitement chirurgical palliatif des tumeurs cérébrales. *Archives générales de médecine*, 1896 (février), p. 129. — Obs. I. Tumeur du chiasma. F. 3 ans. A deux ans, cécité, impossibilité de la marche, l'enfant est intelligente et parle ; le 3 février 1894, hydrocéphalie de volume moyen, fontanelles soudées ; le 19, drainage du ventricule latéral gauche ; le pansement n'est traversé et renouvelé que le 6e jour ; alors s'écoule en abondance du liquide céphalo-rachidien, qu'on arrête par ligature sur le drain. Second pansement le 2 mars. Etat tout à fait normal de la plaie. Brusquement, le 5 au matin, coma, et mort le soir avec 41°. A l'autopsie, tumeur du chiasma, englobant l'extrémité des bandelettes et des nerfs optiques avec poche kystique à paroi mince entrant en partie dans le ventricule latéral droit par la fente de Bichat ; pas de suppuration ni de rougeur. — Obs. II. Tubercule de la région rolandique droite. H. 35 ; en juillet 1893, à la suite d'un mouvement brusque, se met à traîner la jambe gauche en marchant ; un mois après, secousses dans le bras gauche, auquel bientôt prend part la tête ; insomnie ; le 7 septembre vomissements bilieux, un peu de diminution de sensibilité et d'abaissement de température du côté gauche qui est parésié, pupille gauche petite, gêne de la parole avec tendance au bégaiement. Le 25, au trépan et à

d'être, étant donné le but décompresseur de l'intervention, mais on doit choisir entre les divers procédés de résection définitive : résection au trépan aidé de la pince emporte-pièce ; résection avec les scies à moteur mécanique, récemment imaginées ; résection à la sim-

la pince gouge, sur la région rolandique droite, ouverture de 3 cent. 1/2. Incision cruciale de la dure-mère : le cerveau bombe et apparaît une substance violacée avec un piqueté blanc, mollasse, enlevée à la curette ; hémorragie osseuse arrêtée à la cire ; ponction exploratrice sans résultat ; un point de suture sur la dure-mère. Drain. Le 27, petite attaque convulsive, limitée au bras ; le 28, le malade se plaint de fourmillements dans le bras et la jambe gauches. Le 1er octobre, il peut serrer, quoique faiblement, la main gauche et surtout lever le bras. Le 2, premier pansement, tendance à l'issue d'un peu de matière cérébrale par l'orifice du drain ; pas de céphalalgie depuis l'opération. Le 20, deux petites attaques épileptiformes, le 4 novembre autre attaque suivie de fourmillements intenses dans le bras. Le 15, exeat. Plaie cicatrisée ; rétrécissement léger de la pupille gauche ; le malade peut faire des mouvements même très étendus de son bras gauche, mais serre la main très faiblement ; il marche bien des deux jambes.

156-160. Brugelius R. och Berg J. Fall of hjerntumor ; operation ; fœrbœtting. *Hygiea*, 1894, LVI S. 529. — Obs. I. H. 58. Gliomatose kystique de la partie inférieure de la précentrale et de la partie postérieure de la 3e frontale gauche. En janvier 1893, sans prodromes, attaque épileptiforme avec perte de connaissance; ensuite, céphalée intermittente, d'abord dans la tempe gauche, ensuite diffuse ; 2e attaque en juillet 1893. A la 3e, en septembre, spasmes dans le côté droit de la face et, après l'attaque, céphalée. A partir de la 6e attaque, la connaissance est conservée ; lors de celle-ci, les spasmes s'étendent au côté droit, et depuis reviennent plusieurs fois par jour ; à l'aphasie qui s'était accentuée de plus en plus s'ajoute de l'agraphie. En juillet 1894, parésie des membres droits et du facial inférieur droit, stase papillaire, déviation de la langue. Pendant une attaque, on note des spasmes sur le côté gauche du front ; pendant une autre les deux bras se contracturent. Le 3 août, rabattement d'un lambeau osseux en fer à cheval au niveau de la zone motrice gauche ; la dure-mère est incisée ; les circonvolutions ne battent pas et présentent, au niveau de la partie inférieure de la précentrale et de la partie postérieure de la 3e frontale, de la gliomatose diffuse avec des kystes d'où s'écoule par incision de la sérosité ; le lambeau osseux est rabattu, et la plaie suturée. Peu après l'opération, on remarqua que le bras droit ne s'écartait du tronc que difficilement ; dès le soir cette gêne avait disparu, et l'opéré pouvait dire quelques mots ; les jours suivants, la parésie revint, pour s'améliorer à nouveau, jusqu'au 10 août, jour où se produisit une attaque. Le 16, l'opéré quitta l'hôpital; il pouvait dire un plus grand nombre de mots, mais avec une mauvaise prononciation ; la parésie était améliorée ; la jambe droite traînait un peu ; la plaie était guérie. Le 3 septembre les attaques revinrent avec leur ancien caractère, l'état s'aggrava, et la mort survint à la fin d'octobre. — Obs. II, III, IV, V. Tumeurs encéphaliques reconnues inextirpables au cours de l'opération. Résections osseuses définitives. Prolongation de la vie, rétrocession durable des symptômes de compression, pas de modification des symptômes en foyer dus à la marche destructive de la tumeur.

161. Buchanan J.J. and Diller Th. Obs. I, II, III (25, 26, 27) ; obs. IV in A case of unrecognized tumor of the centrum ovale, in which trephining was done for the relief of intra cranial Pressure. *Medical Record*, 1895, I, 361. — Tumeur encapsulée du centre ovale droit, du volume d'un œuf de poule. H. 40. A 38 ans, première attaque, et depuis, de une à six par semaine, caractérisées par de la perte de connaissance, avec violentes contractions musculaires ; un an après surviennent aussi de petites attaques, et dans l'intervalle des crises, du tremblement du bras et de la jambe gauches ; en avril 1893, paralysie du bras droit et aphasie temporaires. Au début de septembre 1894, série de crises, suivies d'un état comateux qui dure trois jours, et cesse de lui-même. Le 26, chloroforme : sur la zone

ple scie d'amputation, qu'emploie maintenant Horsley. Je crois qu'ici tous ces procédés sont bons, et que le chirurgien doit employer celui qu'il a le mieux en mains : il lui permettra sûrement de faire, en un petit quart d'heure, une résection osseuse large comme la paume de la main, c'est-à-dire suffisante.

rolandique gauche, résection crânienne au trépan et à la pince emporte-pièce, puis rabattement d'un lambeau dural. Le cortex paraît absolument normal. Sutures durales et péricrâniennes. Pendant 8 ou 10 jours, disparition des attaques ; le 24 octobre, violente attaque à 7 heures du soir ; mort pendant la nuit.

162. Codivilla A et Mya G. Contributo alla dignosi ed alla cura delle cisti da echinocco cerebrali. *Il Policlinico*, 1894, p. 321. Tumeur kystique du centre ovale gauche. H. 24 ans. Les accidents, remontant à quatre ans, se sont développés avec la plus grande lenteur pour aboutir au syndrome suivant : hémiparésie droite diminuant d'intensité depuis les muscles innervés par la branche inférieure du facial jusqu'aux muscles du membre inférieur. Hémi-hypoesthésie droite, pour tous les modes de sensibilité cutanée ; irradiations douloureuses. Alexie et amnésie. Exagération, à droite, des réflexes tendineux et diminution des cutanés. Atrophie des muscles paralysés. Le 30 mai 1893, sous chloroforme, lambeau en fer à cheval ayant son axe au niveau de la ligne rolandique gauche ; couronne de trépan, agrandie à la pince emporte-pièce jusqu'à 4 centimètres ; la dure-mère, d'aspect normal, fait saillie et ne bat pas : elle est incisée à deux millimètres du bord de l'os également en fer à cheval ; l'incision consécutive de la méninge molle donne un peu de sang ; les circonvolutions sont pâles et aplaties ; ponction avec un gros trocart : lorsqu'il est pénétré à une profondeur de 1 centimètre on aspire avec une seringue : le trocart enlevé, le liquide continue à sourdre par orifice créé : on en laisse couler 60 à 70 grammes en mettant le doigt sur l'orifice pour que cet écoulement ne se fasse pas trop vite ; puis dans l'orifice est introduite une petite mèche de gaze iodoformée. Malgré l'absence de scolex dans le liquide, les auteurs ne doutent pas du diagnostic de kyste hydatique. La guérison a été étonnamment régulière et rapide. Un mois après l'opération, le malade pouvait faire douze kilomètres à pied, danser, monter en bicyclette ; il se servait de sa main droite pour se vêtir, manger, mais non pour des mouvements plus compliqués : il pouvait écrire son nom mais ne pouvait se remettre à jouer de la mandoline ; la parole était suffisante par les exigences sociales. La paralysie de la face et de l'hypoglosse avait disparu; le côté droit donnait 60 au dynamomètre et le gauche 80. La trépidation épileptoïde avait disparu, mais le réflexe patellaire était toujours exagéré. La sensibilité n'était pas complètement revenue. La cicatrice était plutôt diminuée, légèrement pulsatile, et un peu sensible à la pression. Ce mieux, le mois suivant, s'accentua encore, malgré le retour de quelques attaques : le 3 juillet, première attaque limitée à la moitié droite et inférieure de la face, au cou et au membre supérieur droit, d'une durée de une à deux minutes avec perte de connaissance ; attaques semblables au nombre de 2 en août, 1 en septembre, 1 en octobre, 2 en novembre, 2 en décembre, 1 en janvier, cette dernière limitée à la face et sans perte de connaissance.

163. Collins J. in : Discussion on « A Presentation of a brain tumor » American neurological Association 5, 6, 7 june 1895, *J. of nervous and mental diseases*, 1895, p. 557. « Gerster a fait pour moi une tentative d'intervention pour tumeur intra-crânienne. Il se servit du ciseau et du maillet ; ce crâne était plutôt épais, et dès qu'il fut attaqué, l'opéré devint pâle, avec un pouls faible, des extrémités froides. On changea le chloroforme pour l'éther, sans résultat. Je pris le pouls et constatai tout à fait nettement que dès que l'opérateur frappait sur le ciseau, le pouls montait à 60 ou 70, tandis que trois ou quatre coups se succédant rapidement le faisaient descendre à 40 et même 35. On continua cependant 15 à 20 minutes ; alors la respiration artificielle fut nécessaire et, après une nouvelle tentative, l'opération dut être abandonnée ».

164-165. Czerny (obs. I, nos 33 et 33 *bis*), obs. II in Beck, Beiträge zur Pathologie

Quelques chirurgiens, la résection osseuse faite, s'arrêtent là sans toucher à la dure-mère ; d'autres, et c'est le plus grand nombre, y font, soit des incisions linéaires, soit une incision courbe suivant à quelques millimètres, sur les deux tiers de sa longueur, les bords de

und Chirurgie des Gehirns. *Beitræge zur klinischen Chirurgie*, XII, 1894, p. 107. Obs. III in *id.*, p. 113 et VIERORDT, Ueber die operative Behandlung subcortical gelegener Hirntumoren. *Forschritte der Medicin*, 1894, p. 493. — Obs. II. Angiogliosarcome à petites cellules du lobe pariétal gauche avec métastase crânienne. H. 3 ans 1/2. A 2 ans 1/2, l'enfant perd subitement la parole, après une peur ; le lendemain, elle se réveille guérie ; deux jours plus tard, nouvelle attaque d'aphasie analogue. Un peu plus tard, spasmes dans la face et dans tout le corps. En janvier 1883, paralysie du côté droit du corps et de la face, qui depuis, a varié à plusieurs reprises d'intensité. En mars céphalée ; apparition sur le pariétal gauche de deux nodosités. En juin, spasmes dans le bras ; les tumeurs, qui ont atteint chacune 5 centimètres de diamètre et sont séparées l'une de l'autre, siègent en arrière du sillon rolandique ; elles sont élastiques, indolores à la pression qui ne provoque pas de phénomènes encéphaliques. Double stase papillaire, plus marquée à droite ; parole nasillarde et hésitante ; paralysie du côté droit de la face et du corps, surtout marquée au membre supérieur. Réflexes tendineux exagérés à droite et, de ce côté, trépidation épileptoïde. Pas de troubles de la sensibilité. Le 22, opération par Czerny : lambeau à base postérieure ; résection crânienne au trépan et à la pince coupante de 10 centimètres sur 11, emportant les deux tumeurs qui n'ont pas pénétré jusqu'à la face interne de l'os ; la dure-mère normale est incisée parallèlement au bord de l'orifice osseux et en la rabattant on voit que sa face interne adhère à une tumeur du cortex, vasculaire, diffuse, en partie ramollie, qu'on enlève à la cuiller, en apparence complètement. Tamponnement iodoformé. Pendant la journée, état général satisfaisant ; à plusieurs reprises, petits spasmes de la main. Le 23, le pansement traversé est changé et la mèche iodoformée raccourcie ; peut-être diminution de la parésie faciale. Le 25, la mèche est enlevée. Le 26, agitation, douleurs de tête, température 38.6. Le lambeau bombé est fluctuant ; décollement partiel de la ligne de suture ; des lambeaux de tumeur qui se présentent sont extraits. Quelques heures plus tard, aucune rémission ne se faisant, le lambeau est complètement décollé, deux cuillerées de tissu néoplasique œdématié enlevées et le scalpel plongé dans la direction du ventricule latéral ; de la sérosité claire s'écoule, et le cerveau s'affaisse. L'enfant peut dire quelques mots, puis, après quelques spasmes, du coma survient à deux reprises ; la seconde fois la respiration se ralentit, la température descend au-dessous de la normale ; mort neuf heures après la ponction. A l'autopsie on trouve les ventricules dilatés, contenant de la sérosité trouble et le gauche un tampon de gaze ; pus au niveau de la base ; hémorrhagies dans les parois ventriculaires, et au niveau du noyau caudé gauche, envahissement néoplasique de la paroi du ventricule gauche. — Obs. III. Tubercule sous-cortical au niveau du centre de la jambe gauche. H. 23 ans, opticien. Pas de syphilis. En novembre 1890, dans les orteils de la jambe gauche, sensation d'engourdissement et spasmes. Dans les mois suivants, ces spasmes s'étendent à tout le membre. En juin 1891, attaque d'épilepsie jacksonienne, limitée au côté gauche du corps, suivie de faiblesse et d'hébétude. Trois attaques analogues jusqu'à fin juillet. De ce moment à mars 1892, douze attaques généralisées avec perte de connaissance. En avril, cinq attaques. Le 21 mai, en arrière de la région rolandique droite, petit lambeau ostéoplastique, par Ebenau, excision d'un fragment du cortex, de couleur foncée, et qui, à l'examen microscopique, est reconnu comme étant de structure normale. Parésie du membre inférieur gauche, pendant quelques jours ; la 3e semaine, spasmes dans ce membre ; la 4e, crise épileptiforme, qui se répète, pendant les mois suivants, avec une fréquence variable. Le 6 décembre 1892, examen du malade dans le service de Vierordt ; le centre du lambeau opératoire est un peu déprimé, sensible et sa compression provoque une sensation particulière dans le côté gauche du

l'orifice osseux ; le lambeau dural ainsi délimité est laissé en place, sans sutures, ou simplement réséqué.

En tout cas, le cuir chevelu est suturé sans drainage, et la réunion favorisée par un pansement compressif laissé en place jusqu'à cicatrisation complète.

corps. A l'ophtalmoscope, stase papillaire, plus marquée à gauche. Les membres gauches sont atrophiés et parésiés ; à l'inférieur persiste seulement à la hanche et au genou une légère flexion ; les mouvements passifs provoquent des contractions spasmodiques de tout le membre ; le pied est contracturé en varus équin ; au membre supérieur la parésie porte surtout sur les muscles de l'épaule et du bras ; il y a un peu de raideur du coude et du poignet. La station debout et la marche sont impossibles ; la sensibilité des doigts est émoussée à gauche ; paresthésie du côté gauche ; réflexes exagérés et trépidation épileptoïde à gauche. Le 5 décembre, attaque commençant par des spasmes du pouce, qui s'étendent à tout le corps, excepté la jambe gauche, avec perte de connaissance pendant cinq minutes. Autres attaques le 15 et le 30 janvier 1893. Le 22 février on constate une papillo-rétinite intense, avec œdème papillaire ; à cette date, la motilité du côté gauche s'est plutôt améliorée. Le 1er mars, par Czerny, résection ostéoplastique en arrière de la ligne auriculaire, faite, pour la table externe, à la scie de Salzer, pour le diploé et la table interne au ciseau ; on constate, au niveau de la première opération, une brèche de 2 centimètres sur 1 où le cuir chevelu est directement adhérent aux méninges par du tissu cicatriciel. Incision en lambeau de la dure-mère. La partie postérieure de la zone corticale mise à nu est grisâtre et granuleuse ; l'électrisation du pied de la 1re frontale provoque des spasmes de la jambe, qui gagnent les deux bras; en haut et en arrière de ce point, au niveau des circonvolutions rolandiques, on sent une résistance excessive ; une petite incision fait tomber sur une zone caséifiée, puis sur une tumeur bien limitée qui, avec le doigt et la cuiller mousse, s'énuclée en deux fragments : le premier long de 8 centimètres allait dans la profondeur vers la base du crâne, le second se dirigeait en arrière du côté du lobe occipital. L'ensemble de la tumeur avait le volume du poing et pesait 205 grammes. L'extirpation paraissant complète, la cavité est lavée à l'acide phénique, et tamponnée à la gaze iodoformée, dont on fait ressortir l'extrémité par un coin de la plaie ; la pièce osseuse est replacée, quoiqu'elle ait été détachée pendant l'opération. Sutures. Le soir, connaissance complète ; douleurs intenses dans le côté droit de la face ; pas de troubles sensitifs ou moteurs. Le 4, raccourcissement de la mèche iodoformée, ce qui provoque de vives douleurs faciales. Le 7, mèche complètement enlevée. Le 18, plaie complètement guérie, sans la moindre réaction. Le 26, le malade peut lentement fléchir dans la paume les doigts de la main gauche, mais ne peut ensuite les étendre ; les tentatives de marche provoquent des spasmes de la jambe gauche. Le 12 avril, on constate que la papillite est en régression ; les veines sont encore dilatées, les artères petites ; aux environs de la macula, groupe de 6 à 7 petites taches blanchâtres ; limites papillaires nettes. Le 28 mai, la force des membres gauches, chaque jour électrisés et massés, s'est très accrue, leurs mouvements provoquent encore des réactions spasmodiques. Le 10 juillet, céphalée. Le 15, vomissement, sensibilité au niveau de la cicatrice. Le 20, on constate en ce point de la fluctuation ; une incision donne issue à un peu de pus et à quelques granulations très superficielles ; elle guérit en cinq jours. Le 28 août, crise épileptiforme limitée au bras gauche et au côté gauche de la face. Deux autres crises, plus restreintes encore, le 25 septembre et le 31 octobre. En novembre il n'y a plus trace de stase papillaire, l'atrophie optique est stationnaire, la marche est possible pendant une heure ou deux à l'aide d'une canne, le pied est toujours en équin varus ; le membre supérieur, un peu raide au niveau du poignet et des doigts, accomplit cependant avec aisance presque tous ses mouvements. Attaque généralisée en janvier 1894 suivie de céphalée, état nauséeux, sensations pénibles dans le bras gauche et le côté gauche de la tête ; ces accidents sont passagers

**B. Méthodes exérétiques.** — Tandis que les méthodes précédentes ont pour but unique la décompression de l'encéphale mis à l'étroit dans sa loge osseuse par un néoplasme, les interventions que nous allons étudier maintenant ont pour idéal l'ablation totale de ce néoplasme.

et l'état général redevient excellent, ainsi que l'état mental, l'hémiplégie continuant à s'améliorer. Le 14 mars 1894, papilles blanchâtres surtout à gauche ; tout autour rétine un peu trouble ; le champ visuel, qui en juillet 1893 était légèrement rétréci en bas, a repris ses dimensions normales.

166. Dana C. L. and Conway J. R. A case of successful operation for brain tumor. *New-York med. Journal*, 1895, I, p. 773. H. 16. Sarcome fuso-cellulaire de la partie inférieure des circonvolutions centrales droites, s'étendant en avant jusqu'au milieu du lobe frontal. Six mois après un traumatisme temporal, céphalée et attaques épileptiques qui commencent par des sensations pénibles dans les doigts gauches, suivies de convulsions unilatérales et de perte de connaissance. Au bout d'un an 1/2, le bras gauche s'affaiblit. Au bout de deux ans, attaques de vomissements, précédées de violentes douleurs dans le bras gauche ; à l'examen, on constate, à gauche, une parésie légère du facial inférieur, du deltoïde, des fléchisseurs et extenseurs de l'avant-bras ; la supination et la pronation de l'avant-bras sont presque impossibles, la flexion des doigts et du poignet très faible ainsi que l'abduction et l'adduction des doigts, l'extension du poignet et des doigts impossible. L'avant-bras est atrophié. Les diverses sensibilités sont diminuées sur ce membre et les réflexes exagérés, ainsi que le réflexe rotulien gauche. Céphalée frontale intense. Névrite optique double. Le 4 juin 1894, sous l'éther, résection crânienne au trépan et à l'emporte-pièce, de deux pouces de diamètre. Incision en T de la dure-mère, qui est difficilement détachée des parties sous-jacentes. Le néoplasme, qui apparaît alors, est détaché avec une cuiller du tissu cérébral auquel il adhère fortement et dont il entraîne des fragments. Il s'étend en avant, au delà de l'orifice osseux, et l'on s'arrête avant de l'avoir enlevé en totalité. Sutures de la dure-mère au catgut et de la peau au fil d'argent. Drains de caoutchouc, enlevés le quatrième jour. Guérison antiseptique. Le jour même de l'opération, deux convulsions, et, pendant la nuit, céphalée intense, douleurs dans le bras, délire intermittent. Ces symptômes s'atténuent peu à peu, et le 27 juin, le malade se prête à un examen détaillé. La parésie de la face ne s'était pas modifiée ; au contraire les mouvements du membre supérieur s'étaient améliorés : le patient l'écartait du tronc, le fléchissait et l'étendait avec une aisance relative ; sa raideur était moindre et son excitabilité réflexe avait disparu ; la flexion et l'extension de l'avant-bras étaient cependant encore très faibles, la pronation faible ; les doigts étaient tenus le plus souvent en extension mais pouvaient être à volonté faiblement fléchis. Les douleurs avaient disparu et les troubles sensitifs considérablement diminué. Jusqu'en juillet, il n'y eut pas d'attaques, puis à partir de ce moment, une par mois. Vers le mois de mai 1895, elles étaient devenues unilatérales, sans perte de connaissance ; elles débutaient par une légère douleur allant des doigts au bras, puis la main et le bras étaient pris de mouvements cloniques, la face et la jambe tiquaient légèrement, les yeux se tournaient à gauche. La paralysie avait encore diminué : le bras pouvait être élevé au-dessus de la tête ; l'avant-bras fléchi et étendu, mis en pronation mais non en supination ; les doigts fléchis et étendus surtout ceux dépendant du cubital, quoiqu'ils fussent raidis dans leurs articulations ; l'extension forcée du bras et de la main provoquait des mouvements cloniques ; la jambe gauche était faible et traînait un peu pendant la la marche ; le réflexe rotulien était exagéré à gauche, le côté gauche de la face était légèrement parésié. Il n'y avait plus ni douleurs ni sensibilité du côté malade, mais la main localisait mal les sensations : lorsqu'un point quelconque des doigts était touché, le malade rapportait presque toujours le contact perçu au pouce ; de plus il ne pouvait toucher avec les doigts de l'autre main un point déterminé de celle-ci. A part cela, les sensibilités de la main et des doigts étaient normales. Pas de céphalées. Vue

Elles doivent, à moins qu'il ne s'agisse d'une exostose adhérente à la face interne de l'os et que l'on enlève avec lui sans toucher à la dure-mère, se faire systématiquement en deux séances. On ne saurait en effet trop se souvenir qu'en chirurgie encéphalique, la gravité

bonne, traces seulement très légères de névrite optique. Etat général satisfaisant.

167-169. Eiselsberg (von) in Hermanides *R. S.* Operatieve Behandeling van Hersengezwellen, Akad. Proefschrift Utrecht, 1894 ou *id.*, Operatief behandelde Hersengezwellen. *Weekblad*, 1895, I, 302. — Obs. I. H. Sarcome rondo-cellulaire de la partie postéro-inférieure de la 2e frontale gauche, et de la totalité de la 3e. Céphalée, plus particulièrement sus-orbitaire ; vomissements ; ataxie cérébelleuse avec tendance à tomber pendant la marche, d'abord à droite, puis plus tard à gauche ; stase papillaire ; perte presque complète de la vision par l'œil gauche ; ptosis gauche ; surdité de l'oreille gauche. En l'absence de symptômes localisateurs précis on pense à une tumeur de l'hémisphère cérébelleux gauche. Le 28 avril 1894, résection crânienne temporaire à ce niveau ; soulèvement de la dure-mère, ponction à l'aiguille de Pravaz, sans rien trouver. Hémorrhagie diploïque considérable ; mort le lendemain matin d'anémie. — Obs. II. H. 53 ans. Sarcome rondo-cellulaire diffus du pied des circonvolutions centrales droites. En 1890, surviennent subitement pendant la nuit des contractions dans le côté gauche de la face ; plus tard elles gagnent les membres du même côté. Hypoesthésie de la main gauche. Au début de 1894, céphalée, vomissements, parésie du facial gauche, hémianesthésie tactile gauche ; sur la moitié droite du crâne, la percussion donne un son tympanique, et une sensibilité locale. Le 19 mai 1894, résection crânienne temporaire ; ablation de la tumeur ; hémorrhagie considérable. Le soir température 34,4, pouls 120. Le lendemain matin attaque de dyspnée ; râles crépitants. Le surlendemain mort, après une attaque d'anxiété précordiale extrême. — Obs. III. H. 51. Probablement tumeur de la 2e circonvolution frontale droite. En 1889, influenza. En septembre 1894, attaques de vertiges, assez intenses parfois pour que le malade perdît connaissance et tombât vers la gauche. En juin 1894, céphalée, diplopie ; en septembre 1894, on note pour la première fois, au cours des attaques, des spasmes des bras, et dans un certain nombre de cas, du seul bras gauche. Stase papillaire double. Le 24 octobre 1894, résection crânienne au niveau de la zone précentrale droite ; incision de la dure-mère. Cerveau normal à la vue, au palper et aux ponctions. La plaie guérit normalement. Aucune amélioration, le 20 novembre.

170-171. Elliot, in E. W. Taylor. Two cases of tumor of the brain, with autopsy. *Boston M. and S. J.*, 1896, p. 57. — Endothéliome de la face interne des deux hémisphères cérébraux, coexistant avec une tumeur indépendante de l'os frontal. H. 30 ; à 27, plaie de tête. Une petite saillie se montre en avant de la suture coronale, et atteint rapidement le volume d'un œuf d'oie. Double névrite optique, céphalée, vomissements ; le malade est incapable de se tenir debout, les yeux fermés. Le 2 juillet 1895, incision à gauche de la ligne médiane ; rabattement du lambeau cutanéo-périostique ; au bord gauche de la tumeur, est appliquée une couronne de trépan de 1 pouce 1/2, élargie à la pince emporte-pièce ; l'os était épais d'un demi-pouce, poreux et saignant très abondamment ; une large tumeur rousse fit saillie par l'orifice, sans connection apparente avec l'os. Le malade ayant perdu beaucoup de sang, la plaie fut tamponnée et suturée ; le malade ne reprit connaissance que dans la nuit. Le 5, au premier pansement, la plaie saigne très abondamment. Le 11, parésie progressive du membre supérieur droit ; incohérence. Le 19, la langue est un peu déviée vers la droite, les yeux ne peuvent être dirigés à gauche ; une masse pulsatile et saillante se montre par la plaie. Seconde opération, le 23 ; réouverture de la plaie, agrandissement de l'orifice osseux ; la tumeur, dont des fragments restent çà et là adhérents, est extraite avec les doigts ; deux ligatures sont placées sur le sinus, en avant et en arrière des limites du mal. Malgré tous les efforts, le malade succombe quelques heures plus tard : on trouve que la tumeur s'étendait au sinus et à la face interne des deux hémisphères. — Obs. II. Sarcomes multiples

es opérations est bien souvent proportionnelle à leur durée. Or, si n peut le plus souvent faire la résection osseuse en quelques minu-es, on ne peut guère abréger le temps nécessaire au traitement de ı tumeur intra-crânienne, et l'on ignore d'avance quelle sera sa

u cerveau. H. 32 ; à 31, opération sur le testicule ; en juin 1895, attaques de paré-e transitoire du côté droit de la bouche, sans aphasie ; puis parésie progressive u membre supérieur, commençant par la main ; en juillet, le membre infé-eur droit commence à se prendre. Le 15 juillet, crise spasmodique dans le ıembre supérieur. Le 16, trépanation sur la zone motrice gauche ; après incision e la dure-mère, la surface du cortex paraît grisâtre et anormale : on referme la laie. Il paraît se faire pendant quelques jours une légère amélioration, et l'on 'apprêtait à faire le second temps de l'opération, lorsque l'état s'aggrava, et la ıort survint, le 27. On trouva à l'autopsie de nombreuses tumeurs dans le cerveau, e foie, la rate et les poumons. La trépanation avait porté au niveau de la plus vo-ımineuse des tumeurs cérébrales.

172. Esteves. Quista hidatico del hemisferio derecho. *Rev. Soc. Med. Ar-ent.*, Buenos-Ayres, 1894, III, 131-145, et Tumor del cerebro. *Semana medica* Buenos-Ayres, 1894, p. 118. — Kyste hydatique, du volume d'une orange, au ıiveau des centres du bras et des membres inférieurs. Depuis un an, attaques épi-eptiformes qui ont commencé par le bras gauche et qui se sont généralisées. Cé-halée intense, vomissements, vertiges. Paralysie et atrophie des membres gauches. 'raitement iodo-mercuriel sans succès. Coma. Opération ; ablation du kyste, drai-age. Guérison opératoire rapide.

173. Felkin. Trephining for subdural cyst. Medico-chirurgical Society of Edim-ırgh. *Edimb. Med. Journ.*, 1894, p. 1031. 8.— H. 23, kyste sous-dural enlevé. Guéri-on parfaite, survie 7 ans.

174. Fisher. Report of a case of tumor of the cerebellum, with autopsy ; operation y J. F. Erdmann. *Journ. of nervous and mental diseases*, 1895, p. 544. — F..., 0 ans. En 1890, à la suite d'une attaque d'influenza, céphalée rapportée au vertex t s'étendant à la nuque et à l'orbite droite. En 1893, les yeux deviennent saillants, nouches lumineuses, affaiblissement de la vision à droite. Iodure sans résultat. En nai 1894, cécité complète ; céphalée de plus en plus intense ; surdité à droite. Mé-noire un peu affaiblie. Il avait eu passagèrement, un an avant, de la faiblesse géné-rale des bras et des jambes ; au printemps de 1894, première attaque de convulsions généralisées ; depuis, il en revient à intervalles irréguliers. Entrée à l'hôpital le 1er septembre 1894. Bon état général ; yeux saillants, pupilles larges, égales, la gauche réagissant légèrement à la lumière, la droite ne réagissant pas. Double né-vrite optique, avec atrophie partielle à droite ; artères petites, à parois épaissies, nettement entourées d'une sorte de tissu conjonctif ; veines légèrement tortueuses ; cécité complète. Surdité complète à droite. Anosmie bilatérale complète. Un peu de parésie du facial droit ; légère limitation du mouvement d'élévation des globes oculaires qui ont tendance à se dévier à droite. Aucun trouble paralytique ou anes-thésique. Légère exagération des réflexes rotuliens. Attaques de convulsions, géné-ralisées dès leur début, avec perte de connaissance, suivies d'un coma qui dure dix minutes ; vomissements en fusée. Douleurs vives, empêchant le sommeil et commençant à l'orbite droite pour descendre dans les membres inférieurs. Ces symptômes s'aggravent pendant le séjour à l'hôpital. On pense à une tumeur située à la partie inférieure du lobe frontal droit. Opération le 9 décembre 1894, par Erd-mann. Lambeau ostéo-cutané en fer à cheval, taillé au ciseau et au maillet dans la région fronto-temporale droite. Saillie considérable de la dure-mère, qui est inci-sée. Hernie cérébrale ; exploration au doigt sans résultat. Sutures de la dure-mère puis du lambeau ; petit drain de gaze iodoformée, et pansement compressif. Les douleurs disparaissent au bout de quelques jours. Il n'y eut plus de convulsions. Trois semaines après l'opération, l'ouïe au contact revint dans l'oreille droite. Au bout d'un mois, les odeurs étaient senties à gauche, et les pupilles réagissaient net-

durée : il y a donc intérêt capital à laisser au malade, entre ces deux étapes de l'opération, un repos d'au moins quarante-huit heures. Cette intervention en deux séances, proposée pour la première fois par Horsley, est, à n'en pas douter, la méthode de l'avenir.

tement à la lumière des deux côtés ; la malade prétendait même voir comme dans un nuage les objets placés devant ses yeux. Malheureusement, la plaie, infectée lors d'un pansement, resta fistuleuse ; la 4e semaine, température, convulsions, perte de connaissance, mort. A l'autopsie réunion fibreuse de la plaque osseuse, saillante par suite de la saillie du cerveau. Méningite basilaire. Gliome du lobe cérébelleux droit comprenant le Pont de Varole, et enveloppant sans les détruire les nerfs crâniens.

175. Fitz Patrick : Hydatid cyst, trephining. *Australasian medical Gazette*, 1894, p. 581. — Kyste hydatique cérébral. F. 9 ans : névrite optique, nystagmus, céphalée frontale, démarche titubante. Vers le tiers supérieur de la suture pariéto-occipitale, saillie molle. Après rabattement d'un lambeau cutané on constate que cette saillie n'est recouverte que par la dure-mère ; incision de la dure-mère, ponction puis incision du kyste, du volume d'une tête de fœtus, qui se vide sans s'affaisser ; sa paroi peut être presque entièrement extraite. Le 5e jour, élévation de température ; la plaie, infectée, se désunit ; mort le 9e jour.

176. Foxwell and Marsh. Tumor of brain. *British Med. Journ.*, 1890, I, 1135. — Tumeur du centre ovale gauche. F. 14 ; le 24 mars 1890, trépanation ; on ne trouve rien. Guérison opératoire ; pas d'amélioration.

177-181. Fürbringer, obs. I, II, III, IV, in : Zur Klinischen Bedeütung der spinalen Punction. *Berl. klin. Woch.*, 1895, p. 273, — obs. III et V in : Plœtzliche Todesfœlle nach lumbal Punktion. *Centralblatt für innere Medicin*, 1896, p. 1. — Obs. I. Sarcome secondaire ; ponction lombaire, évacuation de 50 centimètres cubes de liquide clair. Amélioration de quelques jours. — Obs. II. Tumeur (?) Ponction lombaire de 60 centimètres cubes ; amélioration pendant quelques jours des symptômes généraux. — Obs. III. Sarcome de la partie postérieure des 2e et 3e frontales gauches et de la partie inférieure de la frontale ascendante : apathie ; attaques violentes de céphalée. Ponction de 22 centimètres cubes, sans aspiration ; pendant la ponction plaintes, puis sommeil pendant quelques heures ; au réveil, le malade est animé et a l'œil plus vif ; le pouls, qui oscillait entre 60 et 62, s'est élevé à 92 ; céphalée moindre ; pas de changement dans le fond de l'œil. Trente heures après la ponction, aggravation brusque : céphalée intense, pouls à 52, apathie, somnolence, vertiges. Ptosis droit. Réaction pupillaire presque nulle à droite, très faible à gauche. Température entre 36 et 37. Le soir, mort subite, de paralysie respiratoire. A l'autopsie, outre la tumeur, on trouve les ventricules latéraux dilatés, remplis de sérosité claire. — Obs. IV. Tumeur de la base. Ponction de 50 centimètres cubes ; amélioration ; mort subite au bout de 24 heures. — Obs. V. Tumeur de l'hémisphère cérébelleux droit, ayant légèrement envahi l'hémisphère gauche. H. 29. Depuis quelques années, céphalée progressive, vertiges, démarche hésitante. Depuis quelques jours la céphalée a atteint une intensité exceptionnelle, et est surtout occipitale ; température un peu élevée, pouls de 80 à 90 ; du côté droit, pupille dilatée et stase papillaire ; tendance du corps à tomber à droite et en arrière. Ponction de 50 centimètres cubes sans aspiration, très pénible pour le patient ; le pouls ne se modifie pas ; le malade reste étendu calme et apathique. Six heures plus tard, mort subite par arrêt de la respiration. A l'autopsie on trouve les circonvolutions aplaties, les ventricules dilatés, pleins de liquide céphalo-rachidien, tandis que l'espace sous-arachnoïdien vertébral n'en contient pas.

182. Gajkiewicz W. Przypadki syfilisu mozgowla. *Gazeta Lekarska*, Warszawa, 1895, p. 32. Obs. I. Epilepsia Jacksoni, Trepanatio, Wyciecie guza. Wyzdrowienie. — Gomme corticale de la région motrice droite. II. Traumatisme de la région frontale droite remontant à dix ans ; il y a deux ans, affection du cou, qui a laissé les ganglions très hypertrophiés. Il y a quelques mois, tumeur du vertex, qui disparaît en 15 jours ; peu après, traumatisme de la région temporale droite ; depuis, cé-

Première séance. — La première séance comprendra uniquement la résection osseuse.

Au niveau du cervelet, on devra, ici encore, et vu les conditions particulières de la trépanation en cette région, se servir du trépan et de la pince emporte-pièce.

phalée intense à ce niveau exagérée par la pression, attaques d'épilepsie jacksonienne gauche, débutant par une aura sensitive dans le membre supérieur gauche et suivies de faiblesse des quatre membres. Papilles troubles avec les veines très dilatées. Malgré le traitement spécifique, les attaques deviennent de plus en plus graves et s'accompagnent souvent de perte de connaissance. Trépanation sur la partie inférieure de la zone motrice droite ; on trouve une gomme qui est enlevée. Guérison. Le retour de quelques accidents est traité avec succès par les spécifiques.

183-184. Grainger Stewart in : Discussion on intra-cranial Surgery ; Medico-chirurgical Society of Edimburgh, 7 feb. 1894. *Edimb. med. Journal*, 1894, p. 935.— Obs. I. H. adulte. Tumeur du cervelet avec douleurs atroces. Trépanation. Disparition des douleurs jusqu'à la mort. — Obs. II. Gliome énorme d'un hémisphère. Trépanation décompressive ; disparition très passagère des douleurs.

185. Graser. Eine operativ behandelte Hirncyste (cystich entartetes Perithelsarcom). *Arch. f. Klin. Chir.*, 1895, t. II, p. 901. — H. quarante-cinq ans. Sarcome périthélial, sous-pie-mérien dans la région rolandique gauche, et intra-cérébral dans le lobe frontal droit. Parésie de la main droite en juin 1894 ; un peu plus tard, crises épileptiformes dans tout le membre supérieur droit, qui bientôt s'étendent au côté correspondant de la face. La parésie s'étend au même territoire ; la jambe droite devient aussi un peu plus faible que la gauche. Stase papillaire à droite ; céphalée frontale, plus intense à droite. Le 20 juillet, ouverture du crâne à gauche, dans la région rolandique, à la scie circulaire et au ciseau. La dure-mère, très saillante, est taillée en lambeau et l'on constate, en avant et en bas, sous les méninges molles, la présence d'une tumeur fluctuante ; une petite ouverture, faite à sa partie saillante, fait jaillir du liquide et permet d'extraire sa paroi, doublée à l'intérieur de franges vasculaires. Tamponnement à la gaze iodoformée ; suture de la dure-mère ; mèche passée à travers une perte de substance, créée dans le lambeau osseux à la pince emporte-pièce. Un peu de shock ; deux heures après l'opération, violente crise épileptiforme. Le soir amélioration remarquable de la motilité du bras et de la jambe ; pouls un peu irrégulier. Le 30 juillet, crise violente suivie de paralysie du membre supérieur droit. Le 1er août, on rabat le lambeau ostéo-cutané, et l'on trouve dans la cavité cérébrale opératoire quelques petits caillots. Le 2 août, la paralysie s'étend à la jambe. Le 3, on rabat encore une fois le lambeau, on ponctionne les ventricules sans amener de liquide ; on ne peut replacer le lambeau à cause de la hernie cérébrale. Celle-ci augmente les jours suivants, se sphacèle ; nouvelle ponction ventriculaire sans résultat. Mort quatre semaines après l'opération. A l'autopsie, on trouve, dans le lobe frontal droit, un kyste rempli d'un contenu visqueux et rougeâtre. L'examen histologique démontre sa nature néoplasique.

186-191. Guldenarm. Obs. I, II, III, IV in C. Winkler. Bijdrage tot de Hersen Chirurgie, 1893, I, 210 ; obs. V, VI in *Hermanides R. S.* Operative behandeling van Hersengezwellen. Akad prœfschrift, Utrecht, 1894, ou Operatief behandelde Hersengezwellen. Weekblad, 1895, I, 302. — Obs. I. H. 38. Gliome diffus de tout l'hémisphère gauche, étendu à la couche optique. Début des accidents à la fin de 1890. Céphalée ; cécité et surdité verbales ; hémianesthésie droite ; crises jacksoniennes surtout marquées dans le bras droit ; attaques de coma, augmentant progressivement de fréquence. Stase papillaire. Le 21 septembre 1891, trépanation exploratrice dans le coma ; excision d'un fragment de la 2e circonvolution temporale dont on constate la transformation gliomateuse. Le coma disparaît. Prolapsus du cerveau, qui atteint, le 2 octobre, la grosseur d'une mandarine ; il est excisé et se reproduit. Hémiparésie, aphasie complète, mort le 5 novembre 1591. — Obs. II.

Au niveau du cerveau, on aura, au contraire, tout avantage à faire une résection osseuse temporaire, puisqu'on espère avoir, après l'intervention, rendu au contenu crânien son volume normal. On ne se servira point, pour faire cette résection, du procédé de Müller

F. 20. Gliosarcome de la partie inférieure de la zone motrice gauche. Début des accidents par une crise hystériforme en décembre 1891, suivie d'attaques d'épilepsie jacksonienne. Céphalée, vomissements, ralentissement du pouls, troubles de la parole, hémiparésie droite. Une attaque très intense en mai 1892 est suivie d'aphasie, d'hémiplégie et d'hémianesthésie droite complètes. Coma. Elévation de température. Stase papillaire. On fait une résection crânienne qui montre les circonvolutions rontale et temporale infiltrées par le néoplasme. Mort subite le soir de l'opération, après retour de la connaissance. — Obs. III. F. 40. Gliomatose symétrique des 1re et 2e circonvolutions frontales. Début des accidents en mars 1891 par des vomissements. En décembre, céphalée, vertiges, attaques d'épilepsie partielle. Ptosis droit, tendance à la rétropulsion. Affaiblissement considérable de l'intelligence, amnésie. Névrite optique double, rétrécissement du champ visuel. Attaques jacksoniennes, qui ont commencé autrefois dans le bras droit, commençent maintenant par la jambe gauche, et s'accompagnent de déviation conjuguée des yeux vers la gauche. Coma. Le 5 août 1892, trépanation à droite et ablation partielle d'un gliome de la région précentrale droite. La malade se relève du choc, mais meurt le lendemain matin. — Obs. IV. Tumeur kystique de la région motrice droite. H. 23 ans. A 13 ans, chute sur la tête. Quatre ans plus tard, paresthésie dans le membre supérieur gauche ; ultérieurement, spasmes dans le côté gauche de la face. En avril 1890, premier accès épileptique généralisé. De 1890 à 1891, céphalée, vertiges, attaques d'épilepsie, tantôt partielles, tantôt totales. Parésie et perte de la sensibilité dans la main gauche. Hémianopsie gauche ; stase papillaire. Le 4 mars 1892, ablation partielle d'un kyste cortical gros comme un petit œuf, à parois gliomateuses. Drainage. Prolapsus cérébral, qu'on enlève le 19 mars avec un nouveau fragment du kyste ; on met, pour s'opposer à la reproduction du prolapsus, une pièce de celluloïde. Après avoir diminué jusqu'au 10 mai, les attaques se multiplient, accompagnées de céphalée et de vertiges. Dans une 3e opération, on enlève la plaque et une nouvelle partie de la tumeur qui s'est largement infiltrée. Les attaques s'espacent à nouveau, l'hémianopsie diminue ainsi que la stase papillaire ; la céphalée disparaît ; mais il y a de la parésie et de l'hypoesthésie dans la main droite et les fonctions psychiques sont très atteintes. Le malade quitte l'hôpital, en janvier 1893, très satisfait du résultat obtenu. — Obs. V. Tumeur du vermis, empiétant sur l'hémisphère cérébelleux droit. H. 31 ans. En 1892, à la suite d'une chute, il commence à ressentir des céphalées au-dessus de l'œil droit, avec vomissements et éblouissements. Plus tard, vertiges ; bourdonnements d'oreille ; crampes dans les deux jambes et dans le bras droit, raideur de la nuque, surtout à droite, mouvements de manège vers la droite, démarche ébrieuse ; stase papillaire bilatérale ; parésie faciale gauche ; réflexes plus intenses à droite. Le 25 mai 1894, trépanation par la méthode de Wagner ; à la palpation on sent une induration de l'hémisphère cérébelleux droit, dont un fragment, qui fait hernie par la plaie, est enlevé. Le 11 août, on note l'état suivant : plus de céphalée, léger ptosis double avec nystagmus horizontal ; la pression des mains est faible et les deux jambes traînent. Pas de troubles de la sensibilité. Il y a encore un peu de dilatation des veines du fond de l'œil à droite, mais il n'y a plus de stase papillaire, la vue s'est très améliorée. — Obs. VI. Sarcome fibro-cellulaire très étendu de l'hémisphère cérébelleux gauche. F. 53 ans. Maniaque ; migraines depuis des années ; il s'y ajoute des vertiges et des vomissements. En juillet 1893, la malade titube en marchant et tend à tomber vers la gauche ; elle ne peut ni se coucher ni se tourner de ce côté. Stase papillaire bilatérale. En septembre, parésie et contracture dans le domaine du facial gauche ; affaiblissement de l'ouïe à gauche, puis cécité presque complète ; anesthésie sur le territoire du trijumeau gauche. Le 1er octobre 1893, on enlève, après résection crânienne temporaire,

qui conserve, dans le lambeau de parties molles, la table externe seule, détachée au ciseau, ni du procédé de Wagner qui laisse adhérente à ce lambeau une pièce osseuse comprenant toute l'épaisseur de la paroi crânienne, taillée à la gouge et au maillet : ce sont là, en

ne partie de la tumeur. Mort le lendemain, avec des accidents tachycardiaques.

192. Guthrie and Turner. A case of tumour of the corpora quadrigemina. *Lancet*, 1895, I, p. 527. — Tumeur des tubercules quadrijumeaux. Les accidents débutent par de la céphalée frontale, des vomissements. Plus tard la malade localise ses douleurs dans la région temporale droite. La région occipitale droite et la nuque sont sensibles à la pression. La tête est fortement déviée en arrière et à droite, plus tard aussi de temps en temps vers la gauche. Quand la malade essaie de s'asseoir dans son lit, ou de se tenir debout sans aide, elle tombe en arrière : elle peut marcher à petits pas, sans démarche ataxique, lorsqu'on la soutient énergiquement par le dos. Strabisme convergent, par spasme des droits internes ; l'abducteur droit est paralysé, le gauche intact ; les deux pupilles, surtout la gauche, sont très dilatées : les deux réactions sont douteuses à gauche, à droite, la réaction de convergence est conservée ; des deux côtés, stase papillaire. Tremblement dans le bras droit, sans perte de la motilité ; réflexe rotulien absent des deux côtés, réflexes cutanés exagérés. Pas de troubles de la sensibilité. Le 1er mai 1893, Pearce Gould applique en arrière de l'oreille droite une couronne de trépan pour découvrir l'hémisphère cérébelleux droit. Ne trouvant rien, ni à la vue, ni avec une sonde cannelée, il agrandit l'ouverture en avant, pour voir la partie postérieure du cerveau ; il n'y trouve également rien. La malade semble se remettre des effets de l'opération, mais reste ébétée, apathique, et succombe au bout de huit jours.

193-194. Hale White in Disc. de Beevor : Subcortical cerebral tumour treated by operation. Medical Society of London, 26 nov. 1894. *Lancet*, 1894, II, 1280. — Obs. I. Tumeur située sous le crâne, ablation ; guérison. — Obs. II. Tumeur du cortex, deux ou trois ans après une ablation du sein. Attaques. On excise le centre du bras, qui semble sain et qui cependant est transformé en tissu sarcomateux. Plus d'attaques après l'opération. Mort de généralisation.

195. Hern. The effect of repeated tappings on hydrocephalus. *Brit. Med. Journ.* 1893, II, 1045.—Grosse tumeur cérébelleuse. Deux ponctions des ventricules ; chaque fois, amélioration.

196. Heubner. Zur klinischen Bedeútung der spinal Punction. Berlin. Med. Gesellschaft., 20 Mærz 1895. *Berl. klin. Woch.*, 1895, p.285. — Tumeur du cervelet chez un enfant. Plusieurs ponctions lombaires, dont l'une de 40 centimètres cubes ont, les premiéres surtout, suivies d'une amélioration transitoire remarquable.

197. Inglis. A Case of cerebral tumor. *Physician and Surgical Ann. Arbor.*, Mich. 1890, XII, 114. — Gliome infiltré sous-cortical du lobe frontal gauche, et, à droite, tumeur symétrique. Homme adulte, qui, présentant une hémiparésie droite, tombe dans le coma. Trépanation en un point du crâne qui présentait une dépression supposée d'origine traumatique. On ne trouve rien : mort.

198. Iterson (Von) in R. S. Hermanides. Operatief behandelde Hersengezwellen. *Weekblad*, 1895, I, p. 302. — H. 13. Kyste au centre de l'hémisphère cérébelleux gauche. A 7 ans, otite avec otorrhée consécutive, ensuite diplopie, qui diminue d'elle-même. Depuis 1892, strabisme divergent bilatéral, stase papillaire ; nystagmus dans le regard à droite, inclinaison à gauche de la tête et du cou ; pendant la marche, le malade chancelle et tend à tomber vers la gauche. Plus tard, survient de l'opistho-pleurostothonos, de la faiblesse du côté gauche du corps, du tremblement avec déviation de la langue à droite ; la marche devient impossible, des spasmes se produisent dans les membres et le visage, il survient de l'incontinence d'urine, et l'exagération des réflexes à droite. Ablation du kyste, y compris sa paroi. Guérison opératoire avec hernie cérébrale, tenant sans doute à une récidive.

199-200. G.-W. Jacoby. Discussion on « A presentation of a brain tumor » American Neurological Association, 5, 6, 7 June 1895, *Journ. of nervous and mental Disea-*

effet, des procédés laborieux, traumatisants, qu'améliorent à peine les modifications qu'on leur a décrites ; on emploiera de préférence la scie circulaire, susceptible, avec quelques légères modifications de technique, de faire une résection temporaire presque

*ses*, 1895, p.557. — « Dans plusieurs cas de tumeurs intra-crâniennes, j'ai employé la ponction de Quincke, pour diminuer la pression : la céphalée a été temporairement, mais dans quelques cas seulement fort peu diminuée. »

201. Kammerer. Obs. I (66). — Obs. II in : Brain tumor ; double trephining for relief of pressure. New-York Surgical Society, 4 féb. 1894. *Annals of Surgery*, 1894, I, 685. — H. adulte. Symptômes de tumeur cérébrale double. Dans une première opération, taille à droite d'un lambeau ostéoplastique, dont on enlève l'os à cause de la saillie de la dure-mère ; disparition de la douleur, des vomissements, amélioration de la parésie à droite. Ultérieurement, seconde résection à gauche, encore sans incision de la dure-mère, qui saille énormément ; amélioration passagère. En dernier lieu, ponction des deux ventricules, sans résultat.

202. Kappeler. Erfolgreiche Exstirpation eines Endothelioms des Sulcus Rolando. *Deutsche Zeitschrift für Chirurgie*, XL Bd., 1895, S. 500. — Endothéliome méningé comprimant la partie supérieure de la zone motrice gauche. H. 43. En 1893, faiblesse passagère des membres droits ; en janvier 1894, parésie des membres droits, sans parésie de la face, ni aphasie ; attaques jacksoniennes à intervalles très irréguliers, commençant dans le bras droit puis s'étendant à la jambe droite et à la face, d'un seul ou des deux côtés ; dans les mois suivants, les attaques s'aggravent et s'allongent, quelques-unes se généralisent. Un peu d'apathie ; pas d'altérations du fond de l'œil. Opération le 26 mai 1894, sous chloroforme. Lambeau ostéo-plastique, méthode Wagner ; la partie inférieure de la pièce osseuse restée adhérente au crâne doit être enlevée jusqu'au pédicule ; la dure-mère sous-jacente est incisée circulairement et la tumeur, bleu-grisâtre, enlevée avec elle sans difficulté ; elle déprimait la partie supérieure de deux circonvolutions rolandiques et, parfaitement encapsulée, n'adhérait à la pie-mère que par un petit pédicule. Hémorrhagie très légère. Tamponnement de la cavité à la gaze iodoformée. Replacement du lambeau ostéo-cutané, suturé en haut et en avant. Injection d'éther. Le 6 juin la plaie est complètement réunie. Le 27 mai, un peu de parésie faciale droite ; dès ce jour, la motilité de la jambe s'améliore tandis que le bras droit, jusqu'au 5 juin, reste sans mouvements ; cependant il ne s'y produit pas de spasmes ; au contraire, jusqu'à cette date, il s'en produit de nombreux dans la face. Le 15, la force du bras a très augmenté et le malade peut se tenir debout sans aide. Le 16 juillet, il peut écrire une lettre. Six mois après l'opération le malade s'occupe des soins de sa maison, de jardinage ; de temps en temps, il sent des douleurs au niveau de la cicatrice, avec sensation vertigineuse. Pas de troubles de la vision ni du fond de l'œil. La force de la main droite est tout à fait satisfaisante, quoique le bras ne puisse être élevé au delà de l'horizontale ; la jambe droite traîne un peu, mais le patient peut se tenir debout, sur elle seule, un certain temps ; il fait tous les jours une promenade d'une heure, avec une canne. Il n'a plus eu d'attaques.

203-205. Keen W.W. Obs. I, II, III (67, 68, 69). — Obs. IV, V, VI in : Four cases of brain tumor in three of which operation was done ; two operative recoveries ; ultimate death in all. *Americ. Journ. of med. Science*, CVII, 1894, I, p. 38 et 109. — Obs. IV. Tumeur, probablement du lobe occipital. H. 31 ans ; pas de syphilis. En août 1890, à la suite d'un coup de soleil, hébétude, somnolence, céphalée intense, deux attaques de convulsions ; depuis, céphalée constante et intense. Affaiblissement de la vue, de l'ouïe, de la mémoire, et de la parole. Quatre attaques en 1891, quatre dans les trois premiers mois de 1892. A ce moment il y a une double névrite optique, avec pupilles largement dilatées ; la céphalée, extrêmement intense, est localisée au-dessus du sinus latéral, un peu à gauche de la ligne médiane. Le 31 mars, résection de 2 p. 5 sur 1 p. 5, au niveau du lobe occipital gauche, faite au trépan ; incision semi-circulaire de la dure-mère ; saillie considéra-

aussi rapidement qu'une résection définitive. Donc, après avoir incisé les parties molles en fer à cheval, on divisera très obliquement, sur toute la longueur de leur incision, la table externe avec cette scie et l'on brisera la table interne au ciseau, puis, pour faciliter la frac-

ble du cerveau ; au palper il paraît un peu plus résistant du côté de la tente du cervelet ; après incision corticale, le doigt et une sonde cannelée reconnaissent qu'il s'agit d'une tumeur située à 1 pouce 1/2 de profondeur ; on ne peut songer à l'enlever, à cause de la hernie toujours croissante du cerveau ; aussi les bords de la dure-mère ne peuvent-ils être amenés au contact, et cependant leur suture amène une dilacération très étendue du cortex ; sutures du lambeau, sans drain. Tout d'abord, il y eut de vives douleurs dans la jambe droite, et dans le bras droit, qui devint œdémateux et congestionné ; la sensibilité y était très notablement diminuée, surtout à l'avant-bras, où, sur la face postérieure, elle avait même complètement disparu ; la jambe et le bras droit étaient affaiblis. Ces accidents disparurent peu à peu, presque complètement. D'autre part, dès l'opération, la céphalée disparut absolument ainsi que les hallucinations ; peu de jours après, une saillie considérable se montra au niveau de la résection osseuse ; elle était due sans doute pour une grande part au liquide céphalo-rachidien, mais aussi pour une part notable à la hernie sous-cutanée du cerveau. La cicatrice fut, malgré ce qu'on put craindre, assez forte pour résister à la poussée ; il se fit seulement, vers la 6e semaine, à plusieurs reprises, une fissure punctiforme, par laquelle s'écoulèrent quelques gouttes de liquide céphalo-rachidien. Départ de l'hôpital la 7e semaine : mort au bout de 4 mois 1/2, sans qu'il y ait eu de récidive des céphalées. — Obs. V. Gliome sur le plancher du 3e ventricule. H. 14. En nov. 1888, céphalée, vomissements, affaiblissement de la vue. En janvier 1889, marche hésitante, incontinence d'urine ; pupille droite plus large que la gauche et réagissant moins à la lumière ; intelligence paresseuse. Le 29, vomissements qui durent toute la journée. Le 8 février, la tendance à tomber en arrière et à gauche pendant la marche est de plus en plus marquée. Le 13, le 19, vomissements continuels ; la gêne de la marche et de la vision augmentent encore. Le 25, l'hébétude est particulièrement intense, et voisine du coma : la tête semble avoir augmenté de volume, et ses veines semblent distendues ; la cécité est presque complète ; la démarche est de plus en plus ataxique, la colonne vertébrale rigide ; la température de la région occipitale est un peu plus élevée à gauche ; névrite optique double, plus marquée à droite, parésie du droit inférieur gauche. Le 2 mars 1889, éther. Lambeau en fer à cheval sur la région occipitale droite ; hémorrhagie musculaire abondante. Couronne de trépan à mi-chemin entre l'inion et la pointe de la mastoïde ; lorsque la rondelle, extrêmement mince, est enlevée, du liquide céphalo-rachidien jaillit par un petit trou, fait dans la dure-mère par la pointe centrale de l'instrument ; l'orifice osseux est alors aisément élargi jusqu'à un demi-pouce du sinus latéral, d'une part, du grand trou occipital de l'autre, et jusqu'à la ligne médiane ; l'écoulement du liquide avait rendu la dure-mère flottante, si bien qu'elle était animée, sous l'influence des pulsations cérébrales d'un mouvement de va-et-vient que l'on crut un moment être dû au pouls veineux sinusal ; elle fut incisée en lambeau à base du côté du sinus ; léger œdème de la pie-mère ; le palper du cervelet, sur sa face superficielle, du côté de la tente du cervelet, et en dedans après incision de un pouce trois quarts de profondeur, ne révéla rien d'anormal. Sutures de la dure-mère et du lambeau. L'opération avait duré une heure et demie ; le malade parut bien s'en remettre, il put parler un peu, puis au bout de quelques heures fut pris de rigidité généralisée avec tremblements, et succomba neuf heures après la fin de l'opération. On trouva le crâne très aminci, les ventricules latéraux très dilatés, et, sur le plancher du 3e ventricule, un neurogliome kystique. — Obs. VI. Tubercule de la partie moyenne des circonvolutions rolandiques droites. H. 52, pas de syphilis. En juin 1890, attaque commençant par des fourmillements au côté interne de l'index gauche, s'étendant à toute la main, et durant cinq minutes ; ensuite trem-

ture du pédicule de la pièce osseuse, on décollera le périoste en tunnel suivant la ligne droite qui réunit les deux extrémités de l'incision cutanée et, tout le long de ce tunnel, on sectionnera, à petits coups de ciseau, la table externe de l'os, d'ordinaire fort mince, puisque le dit

blement du côté gauche de la bouche, pendant une minute ; parole impossible pendant quelques secondes. Quatre semaines plus tard, spasme clonique de la tête qui se tourne à gauche. En août 1890, céphalée frontale, sommeil mauvais, légère parésie faciale inférieure à gauche ; réflexes exagérés. Les 20 et 21 novembre, attaques caractérisées par des mouvements cloniques de flexion et d'extension de l'index et de l'auriculaire gauche, s'étendant ensuite à tous les doigts, et suivis de céphalée intense. Papilles légèrement œdémateuses. Le 3 décembre, quelques mouvements cloniques de l'épaule. Le 22 février 1891, on examine avec soin les sensibilités ; aux mains et aux pieds, un écartement exagéré de l'esthésiomètre est nécessaire pour distinguer les deux pointes. Le 24 février, convulsion limitée au bras gauche, avec extension clonique de l'index et de l'avant-bras. Ergot et morphine, puis éther. Ablation au trépan d'une rondelle de 1 pouce 1/2 de diamètre, très épaisse ; incision de la dure-mère ; on voit le cortex un peu grisâtre, avec le sillon de Rolando, dirigé de haut en bas et d'arrière en avant, et la circonvolution prérolandique coupée par un sillon. Le cortex est faradisé en quatre points. Son palper, aussi bien en avant qu'en arrière du sillon de Rolando, donne la sensation qu'on déprime une couche molle, recouvrant une autre couche beaucoup plus dense. Une incision de 1 centimètre dans la postrolandique ne fait rien découvrir. Ligature au catgut d'un petit vaisseau cérébral et de deux vaisseaux duraux ; sutures de la dure-mère ; sutures du péricrâne, sans drain. Les sutures sont enlevées le 5e jour ; il s'écoule quelques gouttes de sérosité sanglante par la partie inférieure de la plaie. Deux jours après l'opération, le malade pouvait mouvoir les doigts et le poignet, ne fléchissait et étendait le coude que faiblement ; le 4e jour, les mouvements du coude étaient supprimés ; le 6e l'adduction de la jambe gauche semblait un peu paresseuse, à partir du 8e jour, les mouvements du coude commencèrent à revenir ; le 15e jour, il n'y avait plus d'impossible que la flexion et l'extension de l'index, l'abduction et l'adduction du pouce. Le 30e jour, la paralysie s'était reproduite ; il ne persistait qu'une légère flexibilité des doigts ; la moitié gauche de la face était complètement paralysée, la jambe gauche légèrement parétique, l'hébétude très accentuée. Quelques jours plus tard le bras était complètement paralysé et il y avait de l'incontinence d'urine : œdème papillaire considérable. L'état mental devint de plus en plus mauvais, le malade ne quitta plus le lit et succomba 7 mois 1/2 après l'opération. L'orifice de la trépanation était fermé par une membrane fibreuse ; la dure-mère, à ce niveau, et tout autour, était adhérente à la zone motrice ramollie jusqu'au centre ovale, par transformation tuberculeuse.

206. Korteweg in Pel. Eine grosse Hirngeschwulst ohne Kopfschmerz und mit normaler Augenhintergrund. Extirpation. *Berliner klinische Wochenschrift*, 1894, p. 105-109. — Fibrome pie-mérien à la partie supérieure de la région motrice gauche. F. 46 ; au printemps 1892, sensation d'engourdissement dans l'extrémité des doigts de la main droite, puis le bras droit s'affaiblit et en 1893 cette faiblesse gagne la jambe et la face ; amnésie. Paraphasie. Petites crises de spasme clonique dans la main droite. Jamais de céphalées, de vertiges, de nausées. Fond de l'œil absolument normal. Traitement spécifique sans résultat. Le 24 octobre 1893, Korteweg ouvre le crâne au niveau du centre du bras. Après relèvement de la dure-mère se montre dans le champ opératoire une tumeur adhérente en un point seulement aux enveloppes du cerveau. Bien circonscrite et encapsulée elle est très facilement énucléée. Elle refoulait simplement les circonvolutions et mesurait 16 à 17 centimètres de tour, 5 cent. 1/2 de long, 4 cent. 1/2 de large, 2 cent. 1/2 d'épaisseur. Mort presque aussitôt l'opération terminée, d'arrêt du cœur.

207. Kronlein. Zur operativen Chirurgie der Hirngeschwulste. *Beiträge zur*

pédicule répond presque toujours à la fosse temporale. Rien n'est plus facile alors que de faire basculer la pièce ostéoplastique, d'hémostasier, par quelques ligatures au ténaculum, sa périphérie et de régulariser à la pince emporte-pièce les bords de l'orifice crânien (1).

*klinischen Chirurgie*, 1895, XV Bd, S. 251. — H. 43 ans. Tubercule du volume d'un œuf, dans les parties moyenne et inférieure des circonvolutions centrales, cortical et sous-cortical. En 1884, léger traumatisme de la tête, avec plaie, qui ne provoque aucun accident. Dans l'été de 1894, larmoiement, attaques de céphalée, avec vertige. Le 27 février 1895, pendant le repas, engourdissement passager de la main droite ; dans l'après-midi, attaque avec perte de connaissance, écume à la bouche, crampes dans la moitié droite de la face et le membre supérieur droit. 2e attaque à la fin d'avril, sans perte de connaissance. Ensuite les attaques deviennent beaucoup plus fréquentes, et passagèrement, à la fin de mai, se reproduisent une fois par jour. Elles commençaient alors par de petits spasmes du médius qui gagnaient le bras, puis la jambe droite, les muscles de la face et des yeux, sans perte de connaissance ; elles étaient suivies de paralysie du bras droit, de paralysie partielle de la langue, et de polyurie. Entrée à l'hôpital le 21 juin 1895. Sur le pariétal gauche, au niveau de la partie moyenne des circonvolutions motrices, cicatrice indolente. Parésie du facial droit, pupille gauche un peu plus petite que la droite, fond de l'œil normal ; la main droite est contracturée en flexion ; les muscles de l'avant-bras sont parésiés, mais non atrophiés. De petits mouvements volontaires de la main et des doigts sont possibles. Sudation exagérée sur la main et l'avant-bras. Démarche légèrement hésitante ; sensation de vertige lors de la station debout, les yeux fermés. Réflexes patellaires exagérés des deux côtés. Céphalée, bégaiement. Deux attaques partielles le 26 juin ; deux autres le 30 ; le 3 juillet, le matin, attaque partielle, le soir attaque qui se généralise. Toutes ces attaques commencent par le bras droit. La parole devient de plus en plus bégayée et lente. Le 6, anesthésie à l'éther. Sur la région motrice droite, résection ostéoplastique par la méthode de Wagner ; on commence avec la scie circulaire de Salzer, qui, ne manœuvrant pas bien, est remplacée par le ciseau et le maillet. Hémorrhagie diploïque. La dure-mère, légèrement bleuâtre et tendue, est incisée en lambeau et rabattue ; quelques adhérences en bas. Sur les frontale et pariétale ascendantes dont sont ainsi mis à nu les deux tiers inférieurs, on voit un conglomérat de nodules du volume d'une cerise, dépassant légèrement la surface du cortex et recouvert par la pie-mère, congestionnée, mais non envahie. Quelques-uns de ses vaisseaux ayant été liés, les nodules, au nombre de 6 à 8, réunis par du tissu fibreux, sont aisément séparés de la substance cérébrale à l'aide d'un manche de bistouri ; cela produit une perte de substance saignant abondamment, et qui s'étend jusqu'à la substance blanche. Elle est garnie d'une mèche de gaze iodoformée dont l'extrémité est laissée au dehors à travers une échancrure de la pièce ostéoplastique, faite à la pince de Luer. Sutures de la dure-mère et du lambeau. L'opération, qui a duré une heure, est très bien supportée. Réunion par première intention ; le 7e jour, la mèche de gaze est enlevée ; le 17e, toute la plaie est cicatrisée et la pièce osseuse semble déjà bien fixée. Le 10 juillet, il n'y avait pas eu depuis l'opération, datant de 4 jours, de douleurs ni d'attaques ; l'avant-bras droit était complètement paralysé. Le 23, une très légère flexion du coude est possible ; la parole est plus nette qu'avant. Le 2 août, céphalée, sans attaque ; le malade reste au lit. Le 3, céphalée, le 5, le malade se lève de nouveau. Le 7, attaque commençant par l'angle droit de la bouche, et qui se généralise, avec perte de connaissance. Le 10, le malade demande à quitter l'hôpital. La marche est presque normale ; le pied droit traîne un peu ; le coude peut être fléchi ; sensibilité normale ; parole encore légèrement bégayante. Après sa sortie de l'hôpital, la malade eut encore plu-

(1) Ce n'est pas ici, croyons-nous, la place d'étudier les diverses scies circulaires proposées pour faire la résection crânienne : nous le ferons dans un article spécial qui trouvera sa place dans le 2e volume de ces travaux.

Cet orifice, dans les cas même où les symptômes auront permis de bien localiser la tumeur, devra être large au moins comme la paume de la main ; dans les cas où ces symptômes seront moins précis, il devra comprendre une plus large surface, d'ordinaire toute la région

sieurs attaques, puis cessa d'en avoir sous l'influence d'un régime alimentaire plus sévère. Le 24 septembre, sa femme écrivait « qu'il était en état tout à fait normal, qu'il marchait comme tout le monde, pouvait plier le bras paralysé, et l'élever jusqu'à mi-hauteur de la tête ; il n'avait plus de convulsions ». Le 26 octobre, il n'y avait pas eu de nouvelles attaques ; la marche se distinguait à peine de celle d'un homme normal ; il y avait encore un peu de parésie du facial droit, les mouvements du bras droit s'amélioraient de plus en plus ; la parole également.

208. Lannelongue (de Bordeaux) in Cassaet. De quelques difficultés que peut présenter le choix du point de trépanation. *Archives cliniques de Bordeaux*, 1895, p. 385. F. 40. — Gomme corticale superficielle, de 2 centimètres d'épaisseur, à périphérie bien délimitée, sur le tiers postérieur de la 2e frontale droite, sans lésion de la zone motrice. De seize à vingt-cinq ans, crises épileptiformes mal déterminées. A 33 ans syphilis. En août 1894, attaque avec perte de connaissance. Le 26 septembre première attaque localisée à droite, sans perte de connaissance. Il s'en produit de 5 à 6 par semaine jusqu'au 2 février 1895, puis pendant ce mois, 30 à 60 par jour. Chacune débute par le bras gauche : la main tout d'abord, puis le membre entier sont animés de violents mouvements ; en outre la main tremble ; puis c'est la tête ; ensuite la jambe gauche participe aux convulsions qui sont plus marquées à la racine du membre ; enfin le corps tout entier se met à vibrer. Après chaque attaque les membres gauches restent flasques et paralysés, le côté gauche de la face parésié. La tête est douloureuse à la pression, surtout à droite et en arrière ; la jambe gauche est également douloureuse à la pression. Quelquefois de la diplopie ; réaction à la lumière faible, à l'accommodation nulle. Le 18 février, 129 attaques. Le 19 février, 36 avant l'opération qui consiste dans la création d'une fenêtre osseuse de 5 centimètres de long sur 2 cm. 1/2 de large, au niveau du lobule pariétal inférieur ; la partie postérieure d'os enlevée est épaisse et éburnée. 8 crises pendant l'opération ; 47 jusqu'au soir, 33 pendant la nuit. Le 24 février eschare sacrée, le 26 huit petites crises. Mort dans la nuit du 7 au 8 mars. Dans les derniers temps on avait donné des traitements spécifiques énergiques.

209. Lavista. Tumeur cérébrale opérée. Congrès de Rome, 1894. An. in *Mercredi Médical*, 1894, p. 215. — « Parmi les cas de tumeur cérébrale que j'ai pu observer, un des plus curieux se rapporte à un jeune homme qui après l'extirpation, trois fois réitérée, d'une volumineuse tumeur conjonctive de l'épaule, présenta des accidents d'encéphalite aiguë compliqués de phénomènes épileptoïdes et de paralysie du moteur oculaire commun droit et suivis de coma. Soupçonnant l'existence d'une tumeur cérébrale située sur la couronne rayonnante et envahissant la capsule interne, je trépanai immédiatement, et pus en effet enlever un néoplasme qui avait les dimensions d'un œuf de poule et occupait le point assigné. L'opéré succomba malheureusement à des manifestations cancéreuses stomacales ».

210. Le Dentu in Auvray. *Les tumeurs cérébrales*, th. Paris, 1896, p. 221. — Transformation gommeuse de la partie supérieure de la zone motrice droite. H. 29, à 21 ans, syphilis ; en juin 1887, paralysie progressive du bras gauche, puis de la jambe ; à partir de décembre de cette même année, crises d'épilepsie jacksonienne, commençant par le petit doigt de la main gauche, s'étendant à la face, avec perte de connaissance et suivies de faiblesse des jambes qui dure une heure ou deux ; elles reviennent à intervalles très irréguliers ; depuis juin 1890, il s'y ajoute des accès de mouvements athétosiques, consistant en rotation de l'avant-bras et de la main. Traitement spécifique pendant trois ans. Le 15 juin 1893, résection osseuse au trépan et à la pince Farabeuf ; après incision de la dure-mère non adhérente et de la pie-mère, on trouve le cortex de la partie supérieure de la frontale ascendante très al-

olandique et ses environs ; nous croyons qu'il sera très rarement ndiqué d'aller jusqu'à l'hémicraniectomie, pratiquée d'emblée dans ous les cas par Doyen, et dont l'emploi systématique pourrait, entre les mains moins habiles, n'être pas sans dangers.

éré, ramolli et gris mat. Il est cureté sur une profondeur de 1 centimètre. Sutures le la dure-mère ; la plaie superficiellement drainée à la gaze iodoformée, a donné, usqu'á cicatrisation complète, un suintement sanguin assez abondant. Dès après 'opération, paralysie absolue du bras gauche et assez marquée de la jambe gauche ; le 20e jour il ne persiste qu'un peu d'affaiblissement. Vers le 5e jour, petite rise d'épilepsie, puis deux ou trois autres, sans perte de connaissance. Ultérieurement, elles cessent pendant les quelques mois que le malade est observé ; au ontraire, l'athétose qui avait d'abord disparu, reparait.

211. Le Fort in Pol Vassal. Hémiplégie alterne. Nystagmus. Tumeur du pédoncule cérébral droit et de la couche optique droite. *Bull. Soc. anatomique*, 1891, p.30.— Sarcome de la couche optique, et des deux tiers supérieurs du pédoncule cérébral droit, contenu dans une cavité à parois ramollies. H. 30. En juillet 1890, chute d'une hauteur de 2 m. 50 ; dés lors, la jambe gauche traîne et l'œil droit est dévié. En septembre, on constate que le bras gauche s'affaiblit également. Le 22 octobre, en se levant du lit, le malade tombe par terre, dans un état demi-comateux où il est encore lorsqu'on l'amène à l'hôpital, le 25. Paralysie, à gauche, du facial inférieur, du voile du palais, de la langue, et des membres supérieur et inférieur ; sur ceux-ci la sensibilité est émoussée. Pupilles dilatées, et ne réagissant pas à la lumière ; à droite, l'œil est immobile et ne peut être tourné qu'en dehors ; à gauche, nystagmus ; vision distincte des deux côtés ; ptosis double. Traitement iodo-mercuriel, sans résultat. Le 3 novembre, un peu de contracture du biceps gauche ; le 1er décembre, des adducteurs de la cuisse à gauche, le 4, du long supinateur gauche. Le 5, anesthésie, incision cruciale à la partie moyenne de la zone motrice droite ; couronne de 1 cm. 1/2 ; la dure-mère, un peu tendue, est incisée circulairement ; le cerveau est d'aspect normal, mais ne bat pas. Une heure après, le malade répond mieux aux questions. Le 7, l'œil droit est un peu plus mobile. Le 12, attaque épileptiforme à gauche. Le 14, écoulement purulent par l'oreille gauche ; la plaie de trépanation est cicatrisée ; la prostration est aussi profonde qu'avant l'opération. Le 24, incontinence d'urine, amaigrissement. Le 29, agitation. Le coma s'accentue de plus en plus à partir de ce jour et le malade succombe le 13 janvier. A l'autopsie on trouve la tumeur : pas trace d'irritation méningée.

212-213. Lichtheim. Zur Diagnose der Meningitis. *Berl. klin. Wochenschrift*, 1895, p. 269. — Obs. I. Sarcome du cervelet, avec infiltration sarcomateuse de la pie-mère cérébrale et spinale. Evacuation lombaire de 45 centimètres cubes de liquide clair. Pas de résultat. Aggravation progressive des symptômes et mort au bout de quelques jours. — Obs. II. Sarcome du volume d'une noix, dans la tonsille gauche, comprimant le côté gauche du pont et de la moelle allongée. F. 37. Depuis un an environ, attaques de céphalée et de vertige ; puis attaques de vomissements avec chute, à droite cécité, à gauche faiblesse de la vue. Enfin, amaigrissement, apathie allant jusqu'à la perte de connaissance pendant les attaques de céphalée, qui font crier la malade, spasmes des membres. Double stase papillaire, pouls rapide. Ponction de 2 centimètres cubes. Aussitôt après, douleurs de tête intenses et croissantes qui se calment pendant la nuit, pour s'aggraver le jour suivant avec perte de connaissance, respiration irrégulière, mort par arrêt subit du cœur.

214-215. Lucas-Championnière. Obs. I (80), — obs. II et III in : A propos du rapport de M. Terrier sur un fait de craniectomie pour épilepsie jacksonienne ». *Bull. et Mém. Soc. chirurgie*, Paris, 1891, p. 426 (obs. V. Epilepsie jacksonienne. Tumeur cérébrale ; obs. VI, épilepsie jacksonienne, tumeur de la base du crâne). — Obs. II. Tumeur corticale située sur le pied de la 1re frontale gauche, faces externe et interne. H. 30. Début 18 mois, puis les crises disparaissent. A la fin d'octobre 1889, réapparition des accidents, état semi-comateux, crises d'épilepsie partielle du

Quoi qu'il en soit, la résection crânienne faite, la première séance de l'intervention est terminée : on rabat le lambeau ostéoplastique, on le fixe par un ou deux points de suture et l'on fait un pansement soigneusement compressif.

côté droit. Après les attaques, le bras droit reste inerte, puis les mouvements reparaissent. Le 9 novembre, trépanation gauche ; incision de la dure-mère ; on ne trouve rien. Le jour même, le malade se sent soulagé ; il parle plus facilement ; le lendemain, nouvelles crises puis coma, et mort quatre jours après l'opération. — Obs. III. Tumeurs de la base. H. 29. Coup de pied de cheval, il y a seize ans, au niveau de la suture sagittale, puis, deux ans après, céphalalgie et douleurs orbitaires à droite. Cesse de travailler en 1887. Faiblesse des membres surtout à droite. Exophtalmie surtout droite, pas d'attaques. Trépanation le 16 janvier 1890, à gauche de 64 m/m sur 58. Incision des méninges. Cortex normal, sutures, drain. Opération bien supportée, un peu de paralysie gauche ; mort le 4e jour.

216-219. Mc Burney.— Obs. I, II, III, IV (119-122). Obs. V, in Starr : Discussion on « A presentation of a brain tumor » American neurological Association 5, 6, 7 juin 1895 *Journ. of nervous and mental diseases*, 1895, p. 553.— Obs. VI, VII, VIII in Starr : A Contribution to brain Surgery with special reference to brain tumors. *Medical Record*, 1896, I, 145. — Obs. V. Pas de syphilis. Successivement, dans le cours d'une année, céphalée, névrite optique, spasmes de plus en plus rapprochés commençant dans le bras et la main droites. Ultérieurement, légère parésie et anesthésie de ce membre ; dans les derniers temps, aphasie motrice. En novembre 1894, résection crânienne au ciseau et au maillet. Après réclinaison de la dure-mère on tomba sur un gliome infiltrant très étendu, dont toute la surface saignait au moindre contact. Trois ou quatre points furent touchés au thermocautère. Fermeture de la plaie. Mort dans la nuit d'hémorrhagie. La tumeur occupait le centre du bras et s'étendait en avant et en arrière. — Obs. VI. Gliome kystique du centre du bras. A la suite d'un coup sur le crâne, sans fracture, céphalée. crises spasmodiques commençant dans le bras, puis s'étendant à la face et se généralisant. En janvier 1895, trépanation sur le centre du bras : on trouve un kyste contenant deux drachmes de liquide clair : sa paroi est enlevée. Deux jours plus tard, une hémiplégie croissante et de l'hébétude révèlent l'existence d'une compression que l'on constate être due à une hémorrhagie par une veine de la pie-mère. Un gros caillot est enlevé et les accidents cessent. L'opéré resta parfaitement bien pendant cinq mois, puis les crises reparurent. On trouva un nouveau kyste à la place de l'ancien ; il fut évacué, et tamponné. Six semaines plus tard, alors que persistait seulement une petite fistule, l'enfant tomba brusquement dans le coma et mourut ; à l'autopsie on trouva qu'un kyste, sous-jacent à celui traité et beaucoup plus volumineux, s'était rompu. — Obs. VII. Symptômes de tumeur très limitée du centre de la jambe, à droite. A l'opération, gliome très étendu occupant les deux circonvolutions centrales en bas jusqu'au centre de la face, si vasculaire qu'on ne peut ni l'exciser ni l'inciser, et si mal défini qu'on ne peut préciser ses limites. — Obs. VIII. Sarcome du centre ovale gauche et des ganglions basilaires. H. Symptômes généraux de tumeur encéphalique et spasmes limités d'abord à la main et à la face droite, puis s'étendant à tout ce côté du corps, et suivis de parésie temporaire. En novembre 1895, une large trépanation ne permet de découvrir de tumeur ni dans le cortex, ni au-dessous.

220-221. Mc Cosh in Starr : A Contribution to Brain Surgery with special reference to brain tumors. *Medical Record*, 1896, I, 145. — Obs. I. Céphalée intense dans un cas diagnostiqué tumeur des tubercules quadrijumeaux. Large résection osseuse dans la région pariétale ; ponction sans atteindre les ventricules latéraux ; fermeture de la plaie. Cicatrisation par première intention ; les pansements sont supprimés le 10e jour. Au bout d'un mois, encéphalocèle du volume d'une petite orange. Aucun résultat thérapeutique. — Obs. II. Angiome pie-mérien. A la suite d'un coup sur la région pariétale gauche étaient apparus à ce niveau un point très

Deuxième séance. — Avant de décrire la seconde séance de l'intervention, disons qu'il est parfois nécessaire, pendant qu'on la

loulourcux et de l'épilepsie avec crises maniaques. Il y avait, en somme, peu de symptômes de tumeur, mais la trépanation à ce niveau, faite en novembre 1894, révéla l'existence d'un petit angiome, facilement enlevable. L'enfant guérit, et a été depuis parfaitement bien.

222. Mikulicz in Troje. Chirurgische Beitrœge zùr Localisation der Grosshirnrinde. *Deutsche medicinische Wochenschrift*, 1894, p. 103. — Cysticerques de la zone motrice droite. H. 51. Depuis 23 ans, à la suite d'un traumatisme, crises d'épilepsie se reproduisant à long intervalle, jusqu'à six mois l'une de l'autre, surtout la nuit. A 45 ans, elles sont précédées d'un aura sous forme d'engourdissement dans le côté gauche du corps. A 49 ans, les crises s'étendent au côté droit. Puis survient une parésie faciale droite avec parésie du bras droit, plus marquée au niveau de la main. Anarthrie. Hémiopie droite incomplète. Résection temporaire du crâne, par Mikulicz : les méninges sont très adhérentes au cerveau, qui, à la partie moyenne et à la partie inférieure de la circonvolution précentrale, contient deux cysticerques gros comme un pois, le supérieur calcifié et profond, l'inférieur vivant et superficiel ; avec un courant d'induction faible, on constate que l'excitation du premier point provoque la flexion du pouce, l'excitation de l'inférieur, des mouvements de l'œil et de l'angle de la bouche ; après ablation des deux cysticerques, le lambeau ostéo-cutané est replacé et suturé. Après une aggravation très passagère, les troubles parétiques s'atténuèrent peu à peu, et, au bout d'un mois 1/2, lorsque le malade quitta l'hôpital, il persistait seulement une parésie isolée du court abducteur du pouce; la parole était presque normale, la vision était encore abolie dans la partie inférieure droite du champ visuel et les crises épileptiformes, qui avaient persisté, s'étaient limitées au côté gauche du corps.

223. Morton C. A. and Clarke. J. M. On a case presenting symptoms of cerebral tumour, in which a large area of the skull was removed for relief of intracranial pressure. *British Med. Journ.*, 1895, I, 802. — Tumeur de la base. H. 38. Chute sur la tête à douze ans ; syphilis à dix-neuf. En février 1893, première attaque, généralisée, avec perte de connaissance ; depuis, attaques, affaiblissement intellectuel, céphalée constante, paraissant partir de la tempe droite ; champs visuels légèrement rétrécis, névrite optique double modérée, sans hémorragies. Admission à l'hôpital le 5 février 1894 ; traitement spécifique intensif suivi d'amélioration ; départ de l'hôpital le 15 avril. Réadmission le 28 mai, à la suite d'aggravation nouvelle des symptômes et d'une série de crises très rapprochées, plus intenses dans le côté droit. Nouveau départ le 8 juin, retour le 15. Le 17 juillet, la céphalée s'était encore aggravée ; crises de vomissement ; réflexe rotulien gauche exagéré ; sensibilité à la percussion sur les régions temporale et occipitale. Résection crânienne décompressive, le 20 juillet, au niveau de la bosse pariétale, de 2 pouces 1/2 sur 1 1/2, au trépan et à la pince coupante; saillie marquée de la dure-mère ; sutures et drain. Disparition de la céphalée, qui revient très légère, pendant une semaine au commencement d'août, localisée à la tempe droite ; vue peut-être meilleure, sans amélioration de la névrite optique. Le 14 août. départ de l'hôpital ; le malade revient de temps en temps à la consultation jusqu'au 9 janvier, où il rentre, après avoir eu, quelques jours avant, une série d'attaques ; on trouve la pupille gauche un peu plus large que la droite, un peu de saillie du cerveau au niveau de la plaie, les deux disques optiques blancs et atrophiés. Traitement spécifique. Le 24, état très satisfaisant ; depuis l'entrée, il n'y a eu ni attaques, ni vomissements, ni céphalée ; la principale gêne résulte de l'affaiblissement de la vision, surtout pour la périphérie du champ visuel, et à gauche ; la saillie cérébrale s'est affaissée.

224. Munn. Report of an operation for removal of a tumor of the cerebellum. *International Journal of surgery*, 1895, p. 40. — Gliome diffus du lobe droit du cervelet. Morsure de tête, par un cheval, il y a un an ; dans les derniers temps, affaiblissement de la vue, hébétude, douleur atroce perpétuelle dans la région occi-

pratique, d'agrandir la brèche osseuse créée : quelques coups de pince emporte-pièce y suffiront et nous croyons qu'il sera plus que rare-

pitale droite, crises de convulsions pendant lesquelles le corps tourne autour de son axe de droite à gauche. Opération, le 16 novembre 1893. E tat mauvais ; pouls faible ; injections hypodermiques de sulfate de morphine, 1/4 gr., sulfate d'atropine, 1/100 gr., sulfate de strychnine, 1/80 gr. ; deux onces de whiskey en potion. Anesthésie à l'éther. Le malade est mis sur le ventre, les épaules pendantes, la tête entre les mains d'un aide. Incision en fer à cheval ; trépan, puis agrandissement à la pince emporte-pièce jusqu'à former un orifice triangulaire de 1 p. 3/4 sur 1/2. La dure-mère saillante, sans battements, décolorée, est incisée crucialement. Une tumeur, bleu foncé, gélatiniforme, fait de suite saillie. La ponction avec une aiguille aspiratrice enfoncée à trois reprises différentes jusqu'à la tente du cervelet n'y fait point trouver de liquide ; le tissu néoplasique mou est alors enlevé à la curette ; on ne s'arrête qu'après avoir, au moins en apparence, dépassé de tous les côtés les parties malades. L'hémorragie assez abondante est arrêtée avec des tampons de gaze iodoformée. Drainage au catgut. Sutures au catgut de la dure-mère. Pansement à l'iodoforme et au sublimé. Durée de l'opération, 45 minutes. Le patient est reporté dans son lit en meilleur état qu'il ne l'avait quitté. Une heure plus tard, la respiration tombe à 6 par minute ; les pupilles sont contractées et insensibles à la lumière. Atropine, strychnine et alcool en injection hypodermique ; lavement à l'alcool. Amélioration rapide. A 6 heures du soir, l'opéré avait repris connaissance. Nuit bonne. Le lendemain matin, le pouls redevient à nouveau faible et rapide, et s'affaiblit de plus en plus malgré tous les stimulants. Mort à minuit, d'arrêt du cœur.

225. O'Hara. Brain hydatid : operation ; recovery. *Intercolonial Quartely Journ. med. and surg.* Melbourne, 1894, t. I, p. 48-54, 1 pl.

226-229. Putnam in : Discussion on « Two cases of tumor of the Brain, with autopsy. Clinical section of the Suffolck district medical Society, 16 octobre 1895. *Boston med. and surg. Journal*, 1896, p. 66. — Obs. I. Névrite optique ; deux ou trois semaines avant la mort, opération. — Obs. II. H. adulte, cécité, céphalée, résection crânienne simple, disparition de la céphalée pendant plusieurs années. — Obs. III, IV. « L'auteur a vu plusieurs autres malades délivrés de céphalées dues à des tumeurs intra-crâniennes par de larges résections osseuses. »

230-234. Quincke, Obs. I (nº 108) ; obs. II, III, IV, V, VI, in H. Rieken. Ueber Lumbalpunction, aus der medicinischen Klinik in Kiel. *Deutsches Archiv für klinische Medicin*, t. LVI, S. 1, octobre 1895. — Obs. II. H. 51 ans : depuis deux ans, troubles moteurs graves, céphalée frontale, vertiges ; tendance à tourner à gauche. Pas de symptômes de compression encéphalique. Pour la première fois en juin 1892, douleur sincipitale, titubation, vomissements, ralentissement du pouls, névrite optique. Dans la nuit du 18, ces symptômes s'aggravent. Le lendemain matin, ponction dans le 2e espace. Pression, 140 mm. ; après évacuation de 23 cc., sensation de soulagement dans la tête. Dès le lendemain, réapparition des symptômes. Le 21, deuxième ponction : pression 70-80 avec oscillations respiratoires ; après évacuation de 18 cc., la pression descend d'une façon régulière. A partir du 23, aggravation ; mort le 28 juillet, dans le coma complet. Tumeur des hémisphères cérébelleux ; hydrocéphalie chronique (contenu des ventricules, 90 cc.) ; amincissement du cerveau. Syphilis tertiaire. — Obs. III. H. 28 (méningite séreuse chronique, tumeur cérébrale ?) Depuis huit mois, vertiges ; depuis six, faiblesse des jambes ; depuis quelques semaines, diplopie, céphalée au-dessus de l'orbite gauche ; démarche chancelante, parésie faciale gauche, gonflement et incurvations des veines du fond de l'œil. Amélioration très lente par le traitement iodo-mercuriel. Le 2 juillet 1892, ponction : les jours suivants, céphalée moins intense ; à partir du 10, disparition des vertiges, le pouls est redevenu normal. Le malade sort amélioré. — Obs. IV. F. 38 (tumeur cérébrale ?) Depuis 4 mois, sensation de déchirement dans la tête, surtout à droite, revenant périodiquement par crises de quelques heures à quelques jours. Sensations vertigineuses, diminution de l'acuité visuelle : amaurose à gauche, stase

ment utile de tailler, comme l'a fait Bramann, un second lambeau ostéoplastique, à côté du premier.

papillaire à droite, avec incurvations des veines. Parésie faciale à droite. Céphalées fréquentes. Diminution de la force de la main droite. Le 29 septembre 189,4 ponction dans le 2e espace, pression : 600 mm. + 10. Pas de changements. Le 2 octobre, symptômes de compression très intenses : céphalée, hébétude, ralentissement du pouls ; l'état redevient le même qu'à la réception du malade : il est renvoyé et soumis au traitement iodo-mercuriel. — Obs. V. H. 34. (Tumeur cérébrale ?) A partir du 3 octobre 1894, crises de vertige jusqu'à quinze par jour, avec pesanteur dans la tête ; pas de ralentissement du pouls. Le 10 janvier, ponction dans le 2e espace ; pression 40 à 60, avec oscillations respiratoires : après évacuation de 20 cc., elle descend à — 10, chiffre où elle se fixe après quelques oscillations. Le 14 janvier, ce malade quitte l'hôpital, non amélioré. — Obs. VI. H. 30 (tumeur cérébrale ?) Depuis deux ans, céphalées, faiblesse des jambes ; depuis l'été 1894, l'acuité visuelle baisse rapidement. Le 18 janvier 1895, on constate à droite et à gauche de l'œdème papillaire considérable ; les veines sont volumineuses et contournées ; la papille droite atrophiée ; à droite exophtalmie légère avec strabisme divergent. Nystagmus. Parésie légère de l'orbiculaire et du facial gauche. Pas d'autre symptôme de compression encéphalique. Le 25 janvier, ponction dans le 2e espace ; pression de 220 à 230 s'élevant dans les inspirations profondes jusqu'à 250. Légère céphalée frontale pendant la ponction ; le soir, douleurs à la nuque. Aucune modification. 2e ponction, également sans résultat.

235. Remsden. in S. Cooper. Dictionnaire de chirurgie pratique, traduit de l'anglais sur la 5e édition, Paris, 1825, t. I, p. 408, art. Dure-mère. « J'ai vu mon célèbre maître, M. Remsden, trépaner un homme pour une simple douleur fixe dans une partie de la tête ; il croyait trouver un fongus sous le crâne, mais il n'en trouva pas ; l'opération causa l'inflammation de la dure-mère et devint fatale.

236. Richardson. Obs. I (n° 111). Obs. II in Discussion on cerebral Localization in the ligth of recent researches into the minute anatomy of the cortex. Am. Neur. Ass. 21 th. meeting. *Journ. of nerv. and ment. diseases*, 1895, p. 527 et in Discussion on two cases of tumor of the Brain, with autopsy., Clinical section of the Suffolk district medical Society, 16 octobre 1895. *Boston Med. and Surg. Journal*, 1896, t. I, p. 26. — Tumeur encapsulée du volume d'une orange, sous-cortical. H. Symptômes de compression de la zone motrice gauche. Dans une première opération, on rabat un segment du pariétal ; la dure-mère fut ouverte et l'on ne trouva rien. Trois ou quatre mois plus tard, il y avait une volumineuse hernie cérébrale ; on rouvrit la plaie et l'on trouva une tumeur lobulée et encapsulée, qui fut enlevée sans grandes difficultés. Il y eut des troubles de la sensibilité dans les membres paralysés, le contact y provoquant une sensation douloureuse, et les sensations y étant rapportées à une distance trop grande de la racine du membre. Six mois plus tard ces symptômes s'étaient très atténués.

237. Riegner. Exstirpation eines Hirntumors. *Deutsche medicinische Wochenschrift*, 1894, p. 497. — Sarcome à cellules rondes, à capsule peu résistante, du cortex, s'enfonçant dans la substance blanche, au niveau des circonvolutions motrices gauches. H. Convulsions à deux ans. En mai 1893, faiblesses et fourmillements dans le bras droit ; deux semaines plus tard, mouvements spasmodiques du pouce, de la main et du coude, puis la jambe traîne et le genou devient, lui aussi, le siège de spasmes. La 7e semaine, céphalées. Tous les 3 ou 4 jours, vomissements le matin, suivis d'hébétude profonde pendant le reste du jour ; l'intelligence s'affaiblit. Parésie spasmodique du membre inférieur droit avec exagération des réflexes et trépidation épileptoïde ; le membre supérieur droit est également parésié, surtout au niveau de la main, dans le territoire du radial et du cubital ; l'ataxie des mouvements est à ce membre plus marquée encore qu'à l'inférieur. La sensibilité au contact est émoussée sur la partie inférieure de l'avant-bras et sur la main, absente au niveau des doigts ; les sensibilités à la piqûre, au pinceau électrique, au froid et au chaud, sont

Ceci admis, le chirurgien, après avoir décollé le lambeau, déjà partiellement adhérent par ses bords, granuleux et parfaitement hémostasié, se conduit tout différemment suivant ce qu'il rencontre.

émoussées ; le malade, les yeux fermés, ne reconnaît pas les objets qu'on lui met dans la main droite. Un peu de parésie du facial inférieur droit. Stase papillaire double, sans trouble visuel appréciable. Sensibilité à la pression de toute la moitié gauche du crâne. Pendant les quatre semaines qui suivent l'entrée à l'hôpital, on note presque tous les jours des crises convulsives commençant dans le bras droit, puis s'étendant à la jambe, et suivies d'hébétude ainsi que d'augmentation de la stase papillaire ; la parésie de la jambe et de la bouche progresse ; tout à fait en dernier lieu on aurait vu les convulsions se généraliser. Le 7 octobre 1893, large lambeau à la Wagner sur la région motrice gauche. La dure-mère, très saillante, animée de battements faibles, est incisée en lambeau : le cerveau fait hernie, et au centre de sa partie mise à nu, surgit une tumeur recouverte par la pie-mère et par une couche très mince de cortex. Après ponction, la tumeur qui contenait un peu de liquide et qui était bien encapsulée se laisse enlever par fragments. Tamponnement de la cavité à la gaze iodoformée ; sutures du lambeau. Le soir, l'enfant se plaint de céphalée et de sensations désagréables dans le bras ; la paralysie du bras et de la jambe s'est notablement accentuée ; le bras est le siège de spasmes cloniques. Le 8, les paralysies s'améliorent, surtout dans le territoire du radial ; on peut suivre les vaisseaux jusqu'au centre de la papille. Le 10, la mèche est enlevée, et le cuir chevelu réuni seulement par quelques points, pour permettre à la sérosité de s'écouler ; à la suite de ce pansement, les céphalées s'atténuent et les spasmes diminuent d'intensité et de fréquence. Cependant l'état de la plaie n'était pas absolument satisfaisant. Le 20, sous la peau réunie par première intention, le lambeau osseux fait saillie, et apparaissent, à ses deux angles inférieurs, deux hernies cérébrales grosses comme une prune ; les paralysies s'accentuent à nouveau. Le 24, la pièce osseuse est soulevée, et un peu ébarbée sur les bords, ce qui permet de la mettre bien en contact avec l'orifice, ce qu'on n'avait pu faire la première fois ; il s'écoule une grande quantité de liquide céphalo-rachidien et, les hernies cérébrales ayant été réduites, le lambeau est suturé et un petit drain glissé à son angle postéro-inférieur. Le 31 octobre ce drain est enlevé. Le 12 novembre, on constate qu'il s'est fait par son trajet une petite hernie qui est réduite et la peau solidement suturée par dessus ; réunion définitive. Dès le pansement du 24 octobre, les parésies s'étaient améliorées considérablement ainsi que l'acuité visuelle ; l'œdème papillaire s'était effacé, d'abord à droite, puis à gauche, dans la partie interne en premier lieu. A la fin de novembre l'état général était excellent et l'enfant jouait toute la journée avec ses camarades ; le lambeau osseux bien en place était encore soulevé par les battements cérébraux ; plus de céphalées ni de convulsions ; la parésie avait disparu à la face et au membre inférieur, au membre supérieur elle s'était limitée à l'avant-bras et à la main, où persistaient également l'ataxie des mouvements et les troubles de la sensibilité. Un peu d'atrophie de l'épaule et du bras. L'état visuel était stationnaire : à droite S=O ; à gauche l'œil comptait les doigts et reconnaissait les objets jusqu'à 2 mètres ; l'œil gauche fermé, la pupille droite, demi dilatée, ne réagissait pas ; la pupille gauche réagissait à la lumière et à la convergence ; à droite, atrophie optique nette, avec artères diminuées de calibre ; à gauche, papille sans limites bien nettes, encore un peu rougeâtres, surtout du côté nasal.

238-239. Rose. Tumour of the brain. *The medical Press and Circular*, 1894, I. 175. — Obs. I. Sarcome du cortex moteur gauche. H. 56. Début des accidents par une série d'attaques, suivies d'hémiplégie droite avec aphasie et laissant le malade plus ou moins dément. A l'admission, les symptômes les plus saillants sont l'aphasie, la névrite optique double, l'hémianopsie droite, les céphalées. Un peu de parésie des muscles de la face et du bras droit. Légère sensibilité et saillie de la partie inférieure du pariétal gauche. Pas de vomissements. Démence progressive ; miction et défécation inconscientes. Une incision elliptique permet, par rabattement du cuir

1° *Dès au-dessus de la dure-mère, il peut voir une tumeur bien découverte dans toute son étendue.* Henri Delagenière a excellemment schématisé la conduite à suivre dans cette variété tout à fait à part

chevelu, de découvrir la bosse pariétale ; le crâne est d'abord partiellement attaqué à la scie électrique, puis ouvert à la tréphine, au ciseau et à la pince coupante ; la dure-mère, tendue et sans battements, est incisée circulairement : une tumeur fongueuse apparaît, qui est partiellement enlevée, l'ablation totale étant reconnue impossible, à cause du volume et de l'absence de limitation de la masse ; hémorrhagie arrêtée par ligatures et compression. Sutures, drainage. Amélioration symptomatique considérable. — Obs. II. Cas analogue, dans lequel la tumeur ne put être enlevée ; amélioration fonctionnelle post-opératoire et hernie cérébrale, animée de battements, sous le cuir chevelu.

240. Ross in Conroy W. An enormous cerebral tumor. *New-York med. Journ.*, 93, II, 537. — Fibrome sous-dural. A 14 ans, morsure du cuir chevelu par un cheval ; guérison complète, puis surdité progressive et au bout d'un an, la paralysie du bras et de la jambe ; en même temps la parole et la vue commencent à se prendre. A l'examen on note : langue déviée à gauche, sensibilité émoussée sur tout le côté droit, principalement au niveau de la jambe ; paralysie presque complète du membre inférieur droit, légère du membre supérieur du même côté ; tête d'aspect hydrocéphalique ; diminution considérable de l'acuité auditive. Pupilles très dilatées, surtout la gauche, et sans réactions. Neurorétinite double avec atrophie optique avancée à gauche ; diminution considérable de l'acuité visuelle. Dépression crânienne, douloureuse par pression, au niveau du trou pariétal gauche ; vision réduite à la perception d'une main placée entre l'œil et une lumière vive. Le 2 février 1890, opération ; incision courbe : le point osseux déprimé correspond à un orifice par usure entouré d'os très mince ; on enlève deux pouces carrés à la tréphine et à la pince à os. Hernie considérable de la dure-mère très blanche ; son incision fait découvrir une masse lobulée, recouvrant le cerveau, mais si volumineuse qu'on n'entreprend pas de l'enlever. Shock ; mort au bout de 48 heures, d'arrêt du cœur. A l'autopsie, on trouve une tumeur bien isolée, adhérente à la faux du cerveau, aplatissant l'hémisphère gauche. Elle pèse 1 livre et 11 onces, et mesure 8 pouces dans le sens antéro-postérieur, 3 1/2 dans le transversal, 4 d'épaisseur ; elle est accompagnée de deux autres tumeurs plus petites.

241. Rossolimo. Zur Symptomatologie und chirurgischen Behandlung einer eigenthumlichen Grosshirncyste. *Deutsch. Zeitsch. für Nervenh.*, 1894, VI, 76-94. — Sarcome kystique du pied de la 2e frontale. Amnésie et paragraphie, parésie des membres gauches, notamment de la main. Accès épileptiforme commençant par la flexion de la main gauche. Détermination crânio-topographique avec l'encéphalomètre de Zernoff ; trépanation ; le bistouri plongé dans le cortex ouvre une cavité remplie d'un liquide séreux et jaunâtre ; cette cavité, de 4 cm. 1/2 de diamètre, se comble en 2 mois 1/2. Disparition progressive des symptômes, sauf l'amnésie, la tendance hypochondriaque et la céphalalgie locale.

242. Roth. Ein operativ geheilter Fall von Gehirntumor. *Deutsche med. Woch.*, 1895, n° 40, suppl. n° 25, p. 168. — Epithélioma pie-mérien, du volume d'un œuf de poule, au niveau de la zone motrice gauche. Attaques d'épilepsie jacksonienne débutant par le pouce et l'index de la main droite et suivies de céphalalgie violente ; une des attaques, en août 1894, provoque une hémiplégie droite, qui laisse à sa suite une parésie du bras droit. Lambeau ostéo-plastique à pédicule inférieur ; os épaissi, ostéophytique ; dure-mère couverte de granulations : celles-ci sont curetées et les parties osseuses qu'elles envahissaient réséquées ; pas d'amélioration. En janvier 1895, réouverture au même point, incision de la dure-mère découverte et ablation de la tumeur. Une hémiplégie droite, survenue dans les derniers temps, disparaît progressivement, ainsi que les attaques d'épilepsie et la céphalalgie.

243. Sœnger. Chirurgie du cerveau. Société médicale de Hambourg, 16 octobre

de tumeurs intra-crâniennes (1893). « Les ponctions exploratrices faites à travers la masse peuvent, dit-il, renseigner sur la présence,

1894. *Mercredi médical*, 1894, p. 602. — Tumeur du cuneus (?). H. 27, névrite optique double avec stase papillaire, hémianopsie latérale homonyme du côté droit, alexie, parésie du facial droit. Accès épileptiformes. Résection ostéoplastique ; on ne trouve pas de néoplasme ; ponction ventriculaire. Disparition de la stase papillaire et arrêt de la névrite optique. Trois semaines après, violente attaque de convulsions avec vomissements, après laquelle reste une hémiplégie droite. Le lendemain, une forte quantité de liquide céphalo-rachidien s'écoule par la fistule cérébrale, et l'hémiplégie disparaît presque complètement, en quelques jours. La plaie se cicatrise ensuite complétement et le fond de l'œil reprend à peu près son aspect normal.

244. Schlesinger H. Jacksonsche Epilepsie durch Trepanation erheblich gebessert. Wiener med. Club. 20 Mœrz 1895, *Neur. Centr.*, 1895, p.702.—Gliome sous-cortical de la région motrice droite. H. 30; à 26 ans, chute sur l'occiput, sans accidents consécutifs. Plus tard, à la suite d'une violente émotion, survinrent des crises convulsives dans le côté gauche du corps ; elles cessèrent pendant un an, moment auquel se produisit une sorte d'état de mal épileptique, avec élévation de température et parésie du côté gauche du corps. Guérison par le bromure à haute dose. Nouveau répit de deux ans, à la suite duquel reparut une crise des convulsions débutant par le bras gauche, puis s'étendant à la jambe, à la face et au cou. Pas de perte de connaissance. Paralysie de tout le côté gauche. Céphalée croissante. Les jours suivants, les crises se reproduisirent au nombre de plus de 200 par vingt-quatre heures. Trépanation. Stase papillaire double sur la zone motrice droite ; dès après l'incision de la dure-mère se produit une hernie cérébrale pulsatile sur laquelle on suture le cuir chevelu qui se cicatrice. Amélioration considérable : les paralysies rétrogradent, les attaques disparaissent dès le 3e jour, les céphalées et la stase papillaire s'effacent. Au bout de 7 semaines, l'état était très satisfaisant, et la hernie formait sous la peau une masse pulsatile du volume du poing; les muscles de l'épaule étaient très atrophiés.

245. Schœnborn in J. Hirsch. Ein Beitrag zur Chirurgie des Occipitalhirns; I. D. Zu Würzburg, 1891. — Myxo-sarcome kystique du cuneus. F. 24. En mars 1890, céphalée frontale droite, avec névralgie sus-orbitaire, traitée comme due à une rhinite hypertrophique. Le 16 novembre, affaiblissement de la vue des deux côtés ; la pupille droite est sans réaction, la gauche réagit encore légèrement. Strabisme convergent de l'œil droit, causé par une paralysie incomplète du droit externe. Diminution de l'acuité visuelle, très marquée à gauche, à droite allant jusqu'à la cécité presque complète ; de ce côté il est impossible d'explorer le champ visuel ; à gauche hémianopsie gauche, à limite verticale bien tranchée. Des deux côtés, papille œdémateuse avec contours peu nets ; à son niveau, les vaisseaux sont à peine visibles ; aux environs les veines sont dilatées, contournées ; petites hémorrhagies. Le 19, augmentation de la céphalée, vertiges, vomissements, pouls petit à 56. Injection de tuberculine de 0,005 puis de 0,01, sans réaction. Dans les premiers jours de novembre, amélioration notable. Le 5 décembre, opération sous chloroforme ; lambeau à la Wagner, à base supérieure au niveau de l'occipital droit ; incision en lambeau de la dure-mère, qui fait une saillie considérable ; le cerveau, qui saille également, est incisé, il s'écoule une grande quantité de liquide céphalo-rachidien ; le doigt, introduit par l'incision, pénètre dans une cavité à parois trabéculaires, contenant un noyau entouré de petits kystes, qui est extrait ainsi que le tissu environnant ; comme une extirpation plus complète semble au-dessus des forces de la malade, la cavité cérébrale qui saigne beaucoup est tamponnée à la gaze iodoformée; le lambeau ostéo-cutané est rabattu. La malade revient à elle très lentement, et se plaint de céphalée intense et de cécité complète. Le soir, un peu de faiblesse du bras gauche ; les parties superficielles du pansement, traversées par le sang, sont remplacées. Le 4, le bras gauche a repris sa force ; la parésie du droit externe droit

au-dessous d'elle, de la dure-mère, reconnaissable à sa résistance ; nous croyons plus sage de ne s'en rapporter qu'aux indications four-

semble un peu moindre. La stase papillaire est en régression ; dans la rétine droite, quelques îlots de dégénérescence graisseuse. Le 5, le pansement est refait ; de la partie antéro-supérieure de la plaie s'écoule une grande quantité de liquide céphalo-rachidien brunâtre ; le soir, douleurs dans les yeux et la tête. Le 6, nuit agitée ; le pansement est encore traversé, un petit lambeau cérébral hernié est enlevé ; le tampon cérébral est remplacé et le lambeau ostéo-cutané solidement comprimé. La stase papillaire continue à regresser : les limites de la papille sont plus nettes. Le 8, un peu de faiblesse du côté gauche du corps. Le 9, la faiblesse est devenue de la parésie. Pansement : un nouveau lambeau hernié du cerveau est réséqué. L'état général est toujours très satisfaisant. Le 10, un peu de fièvre et de fréquence du pouls. Aphasie. Le pansement est encore traversé et refait ; résection d'un nouveau lambeau hernié de cerveau ; à travers le tissu cérébral ramolli, ouverture avec un instrument mousse du ventricule latéral d'où s'écoulent 70 grammes de liquide. Aucune amélioration fonctionnelle ; l'œdème papillaire, diminuant toujours, laisse voir la papille blanche atteinte d'atrophie. Le 11, coma presque complet avec température très élevée. Le 12, mort. A l'autopsie, on trouve un nouveau fragment de tissu cérébral hernié, fragment œdémateux ainsi que les parties environnantes ; le reste du cerveau est anémié ; le ventricule latéral contient de la sérosité sanguinolente. La tumeur semble avoir été enlevée complètement par l'opération ; la perte de substance correspondante comprend, sur la face interne de l'hémisphère, le cuneus et le precuneus, presque jusqu'au lobe paracentral, et, sur la face externe, la partie moyenne seulement des trois circonvolutions occipitales.

246. Schwartz in Schwartz. Tumeur du cerveau extraite par la méthode de Horsley. *Bull. Soc. de Chirurgie*, XXI, 1894, p. 221 et Auvray. Tumeurs cérébrales, th. Paris, 1896, p. 308. — Tubercule sous-cortical encapsulé du volume d'une noix, siégeant à la partie moyenne du sillon de Rolando. H. 33 ; en juillet 1888, fourmillements dans les orteils du pied gauche, remontant jusqu'à l'aine, puis perte de connaissance ; quelques jours plus tard, seconde crise, commençant par de la flexion et de la pronation de la main gauche ; ensuite, troisième crise. Bromures pendant deux ans ; les crises ne reparaissent qu'en 1890 ; en 1894, parésie de la jambe, puis du bras gauche ; céphalalgie intense, atténuée par le traitement spécifique. En janvier 1895, les deux membres gauches sont parésiés et atrophiés ; un peu de tendance à la contracture ; réflexe rotulien exagéré et trépidation épileptoïde. Toujours crises jacksoniennes. Le 11 mars 1895, après piqûre de morphine et chloroformisation, résection osseuse au trépan et à la pince emporte-pièce ; les méninges ne battent pas. Le 14 mars, incision de la dure-mère, parallèlement au rebord osseux ; saillie du cortex, qui est incisé au ténotome ; le doigt introduit par l'incision sent la tumeur qu'il extirpe facilement ; tamponnement de la cavité à la gaze iodoformée ; seconde couche de gaze entre les méninges et le cuir chevelu ; celui-ci est suturé. Au réveil, on constate un peu de contracture de la main gauche et du membre inférieur gauche. Le soir, deux petites attaques ; le 17 mars, la mèche est remplacée ; les mouvements de la main sont un peu plus faciles. Le 22, les mouvements des orteils sont possibles. Le 28, crise légère ; le 17 avril, autre petite crise ; le malade peut maintenant mouvoir ses membres gauches assez facilement. A partir du 20, il maigrit beaucoup ; subdélire, torpeur. Mort le 4 mai. Méningo-encéphalite tuberculeuse.

247. Senenko. Ein Fall von Schoedeltrepanation bei cystoider Degeneration der Pia mater. III. Congres russicher Ærzte zu S. Petersburg, 4 janvier 1889. *S. Petersburger medicinische Wochenschrift*, t. XIV, 1889, p. 51. — Dégénérescence kystique de la pie-mère au niveau de la zone motrice gauche. H. 60. syphilis. Depuis quelques années, dans le côté droit, parésie, contractures et névralgies. Aphasie ; douleur profonde dans la région pariétale gauche. Absence de sommeil. Traitement spécifique sans résultat. Trépan au point douloureux. La dure-mère est épaissie, sans battements, adhérente à la pie-mère en état de dégénérescence kystique ;

nies par l'extirpation fragmentée du néoplasme ; on opérera son morcellement et on arrivera ainsi jusqu'à la méninge, qu'on devra

ses parties malades sont enlevées. Drainage et sutures. Guérison aseptique. Régression de tous les symptômes, qui reparaissent seulement au bout de deux ans. A ce moment, le patient refuse une seconde opération et n'est plus revu.

248. Shaw J. G. et Bush J. R. Sarcomatous tumour of the shoulder centre in the cortex of the right hemisphere. *Bristol med. chir. Journal*, 1895, II, 99. — Sarcome rondo-cellulaire de la partie supérieure de la frontale ascendante et du pied de la première frontale, à droite. H. 34. Début, le 9 décembre 1894, par une crise, commençant par des douleurs dans les aines, suivies de spasmes dans tout le corps, sans perte de connaissance. Ensuite, lorsque le malade n'y fait pas attention, le membre supérieur gauche se place de manière que la main s'appuie sur le thorax. Nouvelles attaques le 15 décembre et le 2 janvier. Après cette dernière, survient de l'anesthésie du côté gauche, transitoire. Entrée à l'hôpital le 25 janvier. Tout le côté gauche est affaibli, le maximum d'affaiblissement portant sur l'épaule gauche ; anesthésie de même siège. Œdème léger de la papille gauche, névrite optique à droite. Les muscles du côté gauche réagissent très peu au courant faradique, et le deltoïde pas du tout. Pendant les jours suivants, on remarque que l'anesthésie et la paralysie varient très notablement d'un moment à l'autre. Le 5 février, attaque caractérisée surtout par des mouvements de l'épaule sans perte de connaissance. Le 22 février, sous chloroforme, résection crânienne au trépan et au ciseau ; la dure-mère battant bien et ne faisant pas saillie, le lambeau cutané est rabattu et fixé par quelques points de suture. Le 24 et le 25, l'anesthésie est moins marquée, ainsi que les réflexes patellaires : le malade sent la position de son bras gauche. Le 27, deuxième temps de l'intervention: dix minutes après une injection sous-cutanée de 1/4 de grain de morphine, le lambeau est relevé, la dure-mère ouverte par une incision cruciale ; l'électrisation du cortex ne produit de mouvements qu'en un point, en avant du sillon de Rolando, un pouce au-dessus de son extrémité inférieure ; ce sont des spasmes cloniques de l'avant-bras gauche. L'incision corticale et l'exploration du tissu sous-cortical avec une sonde n'ayant rien fait découvrir, du chloroforme est donné, et une couronne de trépan appliquée à l'angle postéro-supérieur de l'orifice osseux ; ceci fait, une incision corticale est pratiquée à la jonction des tiers supérieur et moyen de la frontale ascendante : cette incision découvre une tumeur d'un pouce de diamètre ; elle est énucléée avec le manche d'une cuiller ; hémorrhagie légère ; sutures de la dure-mère. Il y eut d'abord amélioration, surtout du côté des muscles de la cuisse gauche, puis les symptômes s'aggravèrent de nouveau et l'hémiplégie devint complète, de même que l'anesthésie et l'analgésie, la cornée gauche elle-même étant insensible. La névrite optique et les hémorrhagies rétiniennes s'accentuèrent, l'hébétude devint profonde. Mort le 16 mars. Il n'y avait pas trace de réparation du cortex et la tumeur n'avait pas été complètement enlevée.

249. Sinkler in Disc. de Diller : The non operative treatment of brain tumors. Am. Neur. Assoc. Twentieth. meet. 1894. *New-York med. Journ.*, 1895, I, p. 24. — H. Pas de syphilis. Depuis deux ans, épilepsie jacksonienne et autres symptômes de tumeur cérébrale. Mercure et iodure sans résultat. Intervention sans découverte de la tumeur. Guérison rapide de la plaie. Depuis, amélioration considérable de tous les symptômes.

250. Sonnenburg. Demonstration eines Gehirntumors. Freie Vereinigung der Chirurger Berlins, 12 Mærz 1894. *Berliner klinische Wochenschrift*, p. 939. — Fibro-sarcome circonscrit, de la grosseur du poing, dans le centre ovale gauche. H. En 1889, vomissements, puis céphalée, spasmes des membres, puis contracture et paralysie du membre supérieur droit, ensuite de l'inférieur, enfin du facial et de l'hypoglosse. Atrophie optique double. Traitement spécifique sans résultat, malgré l'existence antérieure d'un chancre. A la scie électromotrice, résection temporaire d'un lambeau crânien ; la dure-mère de couleur foncée, sans battements, se montre ;

mettre à nu dans toute l'étendue de son décollement. Cette dénudation se fera lentement, avec la curette, le bistouri ou tout autre

on doit alors s'arrêter; le pouls qui avait été très mauvais dès le début de la chloroformisation, avant qu'on eût touché au crâne, et qui s'était même amélioré lors de son ouverture, s'était arrêté. On ramène le patient à lui, mais il succombe dans l'après-midi. On constate que la tumeur, bien circonscrite, du volume du poing, correspondant exactement aux dimensions de l'orifice crânien, aurait pu être très facilement extraite.

251. Steele. Report of a case of cerebral tumor, diagnosed by focal symptoms, with successful removal of tumor, and exhibition of specimen. *Journal of the American medical Association*, 1894, XXII, 103. — Sarcome encapsulé, de 2 pouces 1/2 de haut sur 2 de large, siégeant à la partie supérieure de la zone motrice gauche. H. 41. Il y a quatre ans, vive douleur dans le mollet droit, suivie de flexion des orteils : ces crises reviennent toutes les semaines et, au bout d'un an, s'étendent à tout le côté droit du corps. Céphalée occipitale. Parésie du membre inférieur droit. Traitement spécifique sans résultat. Sous chloroforme on taille un lambeau de cuir chevelu en fer à cheval ; résection crânienne de trois pouces carrés au trépan et à la pince emporte-pièce. Au palper, à travers les méninges on constate une augmentation notable de la consistance, sur une étendue de un pouce carré, au niveau du tiers supérieur du sillon de Rolando ; après avoir incisé la dure-mère, on constate que le cortex correspondant ne bat pas ; sa faradisation ne provoque aucune contraction musculaire, tandis que celle de la zone sous-jacente provoque des mouvements du bras. Ce cortex est en effet transformé en tissu sarcomateux, encapsulé, facile à décortiquer, sauf au niveau d'un pédicule fibreux, attaché au sinus longitudinal supérieur, qui est ouvert en le sectionnant ; il en résulte une hémorrhagie considérable ; tamponnement à la gaze iodoformée, laissé vingt-quatre heures. Pendant ce temps, paralysie complète du bras et de la jambe ; elle s'atténue très vite dans celle-ci, et dans le bras ne commence à disparaître que le 19e jour, pour s'effacer de l'épaule à la main. A la fin du premier mois, le malade peut marcher ; ses doigts sont encore parésiés et insensibles ; sa plaie est guérie ; il va bientôt quitter l'hôpital.

252-253. Stieglitz L. A Study of three cases of tumor of the brain, in which operation was performed. One recovery, two deaths. *Journ. of nervous and mental diseases*, 1895, p. 729.— Obs. I (n° 123).— Obs. II. Céphalée, névrite optique, vomissements, vertige, gyration à droite, surdité de l'oreille droite, réaction partielle de dégénérescence aux courants électriques sur le côté droit de la face. Opération le 27 octobre 1893 par Gerster ; résection crânienne au niveau du lobe occipital droit ; le cerveau fait une hernie considérable, et l'on ne peut, comme on en avait eu l'intention, le soulever pour pénétrer à travers la tente cérébelleuse dans la fosse crânienne postérieure. Infection lors d'un pansement, mort de méningite purulente. Glio-sarcome du cervelet, du volume d'une grosse noix, comprimant les 7e et 8e paires à leur entrée dans le méat auditif interne. — Obs. III. Sarcome fuso-cellulaire des centres de la face et du langage, à gauche. Cinq ou six attaques d'épilepsie jacksonienne, occupant le côté droit de la face et le bras droit, légère parésie du côté droit de la face et du bras droit, aphasie motrice, céphalée, hébétude ; point douloureux dans la région fronto-pariétale gauche. Traitement spécifique sans résultat. Intervention par Lilienthal ; il s'arrête après la résection osseuse à cause de l'hémorrhagie diploïque très considérable et de l'état cachectique de l'opéré. Shoçh ; mort la 29e heure. Sarcome énucléable des centres du bras et de la face : l'ouverture crânienne correspondait à sa moitié supérieure.

254. Stirling in : Springthorpe. Series of brain cases : Glioma of the right base, exploratory trephine, death. *Australian Medical Journal*, 1893, p. 518.— Tumeur à la base du lobe temporo-sphénoïdal droit. H. 25. Traumatisme occipital sans conséquence, à l'âge de huit ans. Il y a 18 mois, épistaxis, vomissements, céphalée occipitale gauche, affaiblissement progressif de la vue. Insensibilité de la moitié ex-

instrument. Elle sera d'autant plus facile que les adhérences du néoplasme seront moins intimes. C'est ainsi qu'au niveau de sa

terne de la rétine droite. Névrite optique double. Léger tremblement de la lèvre supérieure, à droite, surtout en parlant. Légère diminution de l'acuité visuelle à droite. Mémoire affaiblie. Insensibilité à la percussion dans la région temporale droite. Trépanation au niveau du pied de la 2e frontale. Sutures sans drain. Hémorragie abondante, puis apathie, paralysie faciale droite, paralysie du côté gauche du corps. Hernie cérébrale. Mort le 14e jour.

255. Sweeney. Tumors of the brain. *Nortwestern Lancet St-Paul*, 1894, XIV, 261-266.— Kyste du bord postérieur de la pariétale ascendante à sa partie moyenne ; ablation ; amélioration considérable.

256-257. Syme. Obs. I in : Springthorpe. Series of brain cases. Sarcoma of the right motor area; removal; recurrence three months later. *The Australian medical Journ.*, 1893, p. 518 ; obs. II, in Syme. Case of tumour of the dura-mater, pressing on the brain, successfully removed by operation. *The Australian medical Journal*, 1895, p. 55. — Obs. I. H. 30. Sarcome partiellement encapsulé de la zone motrice droite. Pas de syphilis ni de tuberculose. Il y a cinq mois, spasmes et parésie des bras et des jambes, passagèrement. Ensuite, 50 attaques de tremblements dans la jambe gauche, commençant par l'orteil ; dans douze attaques, le bras gauche a aussi été pris ; quelquefois spasmes de la bouche. Depuis un mois, la jambe traîne. Depuis trois semaines, vomissements et céphalée diffuse. A l'entrée à l'hôpital, on constate de la parésie, avec crises de tremblement et atténuation de la sensibilité dans le bras et la jambe gauches. Un peu d'atrophie des muscles antérieurs de l'avant-bras ; réflexes musculaires exagérés, avec trépidation épileptoïde ; doigts demi-fléchis et pouce en adduction ; un peu de parésie du côté gauche de la face ; légère diminution de l'acuité auditive à gauche ; névrite optique double, avec hémorragies. Les jours suivants, aggravation des symptômes. Résection crânienne au trépan et à la scie de Hey. La dure-mère, qui fait saillie, est incisée, et l'on découvre une large tumeur lobulée, paraissant diffuse dans sa partie supérieure. Elle est enlevée en grande partie, la dure-mère suturée, les fragments osseux replacés, le péricrâne suturé ; drain. La récidive fut très rapide ; les fragments osseux s'éliminèrent et il survint un fongus néoplasique inopérable. Jusqu'à la mort, qui survint au bout de trois mois, les symptômes de compression restèrent très atténués. — Obs. II. Sarcome rondo-cellulaire extradural encapsulé au niveau du pied des 2e et 3e frontales, ainsi que de la frontale ascendante. H. 30. pas de syphilis. Début des accidents en juillet 1893, par des spasmes du côté droit de la face qui s'étendent au bras droit ; à l'entrée à l'hôpital, le 7 octobre 1894, on constate de la paralysie du côté droit de la face et de la langue, avec parésie du bras droit, sans troubles de la sensibilité ; la parole est lente et hésitante, avec difficulté particulière à prononcer les sibilantes et les gutturales ; l'écriture n'est possible que pour les mots isolés. Légère dilatation des veines rétiniennes. Opération le 22. Injection de morphine et chloroforme. Résection crânienne au trépan et à la pince emporte-pièce ; la tumeur apparaît aussitôt ; elle est aisément enlevée avec la dure-mère sous-jacente, peu adhérente au cerveau. Lavage au sublimé, tamponnement à la gaze iodoformée, sutures cutanées et drainage. Le lendemain, la gaze est enlevée et sous le second pansement se produit par le point non suturé, une hernie cérébrale, qu'une solide compression, maintenue deux jours, permet de réduire, pour compléter la ligne de suture. Le lendemain de l'opération, le patient était aphasique, ne pouvant dire que oui et non ; la langue était très déviée à droite, le côté droit de la face paralysé ; le 2e jour faiblesse passagère de la main droite ; les jours suivants, amélioration progressive de la parésie et de l'agraphie ; départ de l'hôpital la 4e semaine : il y a eu depuis quelques spasmes dans le côté droit de la face, et une insensibilité passagère des trois premiers doigts de la main droite. Quatre mois après l'opération, il persiste seulement une très légère parésie du côté droit de la face et de la langue ; la parole et l'écriture sont parfaites ; la cicatrice est solide et déprimée.

base d'implantation vraie, la séparation sera difficile et nécessitera une véritable dissection, tandis que dans les points où la tu-

258. Terrier in Auvray. Les tumeurs cérébrales, th. Paris, 1896, p. 380.— Tubercule du lobe gauche du cervelet, énucléable, adhérent à la tente. H. adulte. Le 2 septembre 1894, céphalée localisée au front et à la nuque, revenant tous les matins; l'antipyrine produit du soulagement; puis vomissements, raideurs de la nuque ; en janvier, petites crises syncopales, accélération du pouls, démarche légèrement ébrieuse, amaigrissement avec doigts hippocratiques. Le 20 février 1895, sur la zone occipitale gauche, résection au trépan et à la pince emporte-pièce s'arrêtant en bas au sinus latéral ; incision cruciale de la dure-mère. Le cerveau paraît normal à la vue, au palper, aux ponctions. Sutures du périoste et de la peau. Pendant cinq jours, disparition de tous les symptômes puis douleurs avec vomissements ; ablation des fils. Le 3 mars saillie sous-cutanée du volume d'un gros œuf. Le 8, apathie, vomissements ; la saillie augmente progressivement de volume. Le 8 avril, il se produit sur la cicatrice un petit pertuis par lequel s'écoule du liquide ; une ponction à ce niveau avec une aiguille fine donne 250 grammes de liquide clair ; soulagement momentané. Le 9, la poche est redistendue, les vomissements et douleurs de tête ont reparu. Le 16, seconde ponction de 1/2 litre. A partir du 22, ponction presque biquotidienne donnant 400 à 500 grammes de liquide ; celui-ci présente une composition analogue à celle du liquide céphalo-rachidien; il y a une sorte de balancement entre sa quantité et celle des urines ; la poche atteint parfois les dimensions d'une tête de fœtus. Amaigrissement progressif. Le 23 au matin, le malade tombe dans une sorte de coma, précédé d'aphasie, avec refroidissement des extrémités. On retire un litre de liquide ; légère amélioration, puis rechute et mort. A l'autopsie on trouve une hydrocéphalie ventriculaire en communication par un des prolongements du ventricule latéral gauche avec la poche doublée d'une très petite épaisseur de substance cérébrale.

259. Vacher in Quesnay. Précis de diverses observations sur le trépan dans les cas douteux. Obs. XXVIII : Douleurs de tête de cause interne où le trépan fut inutile. *Mémoires de l'Académie royale de chirurgie*, t. I, 1743, p. 227. — « La fille d'un aubergiste de Besançon fut attaquée d'une douleur de tête qui d'abord ne fut pas considérable ; mais elle augmenta tellement en deux mois, qu'elle fut obligée de s'adresser à un médecin, qui pendant les six premières années de cette maladie, épuisa en vain toutes les ressources de son art. M. Vacher fut d'abord appelé, il pensa d'abord à l'artériotomie, laquelle produisit peu d'effet. La malade se livra à un particulier, qui par ses promesses avait gagné sa confiance ; il lui fit une incision cruciale sur le milieu de la suture sagittale, il rugina l'os sans aucun égard à la suture , mais voyant que la malade ne recevait aucun secours de cette manœuvre, il se retira après avoir guéri la plaie. Cette fille passa ensuite en d'autres mains ; on demanda une consultation, où M. Vacher fut appelé avec plusieurs médecins et chirurgiens. M. Vacher se déclara pour le trépan ; les autres consultants se rendirent à son avis. La malade fut trépanée ; on ne trouva ni épanchement sur la dure-mère, ni altération à cette membrane ; elle paraissait seulement plus tendue que dans l'état naturel, ce qui détermina M. Vacher, quelques jours après l'opération, qui n'avait point soulagé la malade, à y faire une petite ouverture qui, de même que le trépan, fut inutile ; les douleurs persévérèrent et devenaient extrêmes par intervalles. La mort les termina le huitième jour de l'opération, après huit années de souffrances. On ouvrit le crâne, il se trouva trois fungus, dont le plus considérable était de la grosseur d'un pois. Ces fungus naissaient de la substance corticale du cerveau, et étaient attachés à la dure-mère qui était fort épaisse en cet endroit ; l'os se trouva au contraire si éminé vis-à-vis ces fungus, qu'il n'était pas plus épais qu'une feuille de papier. Les ventricules supérieurs étaient pleins d'eau, et le troisième était rempli de sang noir et épais. On remarqua dans le plexus choroïde une vingtaine de glandes de la figure et de la grosseur de la semence de genet ; enfin on découvrit un ulcère à la surface du cervelet ; il pénétrait dans la

meur s'est réfléchie, le décollement s'opèrera avec la plus grande facilité. Quant à la dure-mère, point de départ de la tumeur, elle doit

substance de cette partie de la profondeur de trois lignes ».

260. Warnots. Sur la chirurgie cérébrale, 7e Congrès français de chirurgie. *Comptes rendus*, 1893, p. 480. « Je suis intervenu une fois pour hydrocéphalie. L'enfant, âgé de dix-neuf mois, supporta bien la trépano-ponction bilatérale. Les convulsions, pour remédier auxquelles j'étais prié par les parents du petit d'intervenir, avaient cessé. Le 7e jour, alors que le volume de la tête était réduit de près d'un tiers, survinrent des convulsions très violentes au milieu desquelles l'enfant mourut. A l'autopsie fut trouvé un kyste de la grosseur d'un œuf, à pédicule très mince et long d'un centimètre, implanté sur la partie ventriculaire du noyau caudé ».

261. Webster J. Notes on a case of brain tumour, with an account of its partial removal. *The Canadian Practitioner*, 1895, p. 813. — Sarcome rondo-cellulaire des circonvolutions motrices droites. H. 43, pas de syphilis ni de tuberculose. En 1886, chute sur la tête, sans importance. En 1891, douleurs térébrantes du vertex ; à la fin de 1892, spasmes de la main et du bras gauche, de plus en plus intenses et fréquents, souvent provoqués par les tentatives de préhension. Légère incontinence d'urine, alors attribuée à un fibrome utérin. En 1894, les céphalées deviennent de plus en plus intenses ; il survient des défaillances de la mémoire, avec faiblesse et diminution du sens musculaire dans le bras gauche ; les spasmes de ce membre commencent par le pouce et l'index pour s'étendre comme aux autres doigts et remonter jusqu'à l'épaule. A l'entrée à l'hôpital, le 19 décembre, on constate un état mental très défectueux. La parole est normale, les pupilles dilatées, mais égales et répondent à la lumière : les muscles de la partie inférieure gauche de la face sont partiellement paralysés ; la langue se dévie à gauche ; paralysie motrice complète de la main et du bras gauche, très marquée du pied et de la jambe du même côté. Réflexes rotuliens exagérés des deux côtés ; sensibilité à la percussion, au niveau de la région pariétale droite. Incontinence d'urine. Névrite optique double, avec diminution de calibre des artères, élargissement des veines, hémorrhagies rétiniennes. Constipation ; attaques de vomissements ; hébétude profonde. Pendant deux ou trois jours, amélioration, puis rechute. Le 18 janvier 1895, aphasie complète, pendant vingt-quatre heures. Le 5 février, on note de la dilatation de la pupille droite, de la diminution de la sensibilité tactile dans les doigts gauches, de très légers mouvements, à gauche, des doigts, du coude, de l'épaule, avec paralysie complète du poignet, diminution de tous les mouvements du membre inférieur correspondant, de ceux du facial inférieur ; incontinence d'urine. Le 10 février, anesthésie par la morphine et le chloroforme. Incision en fer à cheval ; résection crânienne de 2 pouces 1/4 sur 2 pouces 1/2, au trépan et à la pince coupante. Saillie considérable de la dure-mère, qui présente des battements. Le lambeau cutané est rabattu, sans drain. Le 18, second temps de l'intervention. Le lambeau cutané est décollé avec le manche d'un bistouri, et la dure-mère incisée ; la substance cérébrale fait immédiatement une saillie considérable. On voit la partie inférieure des frontale et pariétale ascendantes, qui sont bleuâtres, d'aspect très différent de celui du cerveau normal ; on avait affaire à une tumeur diffuse. Les veines les plus volumineuses de la pie-mère étant liées, on enlève avec une cuiller une once 1/2 de substance cérébrale ramollie, sans atteindre les limites de la zone malade ; hémorrhagie abondante. La suture de la dure-mère est rendue difficile par la saillie du cerveau. Suture du lambeau cutané ; drainage. Elévation de température. Le troisième jour, en faisant le pansement, on trouve le lambeau saillant, et deux petites hernies cérébrales, l'une par le passage du drain, l'autre à l'angle opposé ; on les enlève ; trois jours après, nouvelle ablation de substance cérébrale en ces deux points ; le septième jour, troisième ablation. Le soir, la température s'étant encore élevée, et le pouls étant devenu intermittent, la plaie est ouverte ; après réclinaison de la dure-mère, on trouve le cerveau piqueté de petites hémorrhagies sans suppuration ni gangrène ; on enlève la partie saillante ; gaze iodoformée, lambeau rabattu mais non suturé.

être réséquée, mais dans quelle étendue? Pratiquement, il est très difficile de reconnaître les limites du pédicule réel et des parties réfléchies devenues adhérentes. En outre, le décollement des parties réfléchies, quelque complet qu'il puisse être, laissera toujours fixées à la membrane quelques portions de néoplasme : celles-ci constitueront de véritables greffes qui pourront peut-être exposer le malade à des récidives locales plus ou moins rapides ». Pour la même raison, il est presque toujours nécessaire de sacrifier, en totalité ou en partie, la pièce osseuse conservée dans la première séance.

Un certain nombre de chirurgiens ont suivi avec succès la marche que nous venons de décrire : Klein dans des fibromes, Durante, Heath, Keen, Syme, dans des sarcomes, Mac Even dans un tuberculome.

2° *D'ordinaire, on ne trouve point la tumeur intra-crânienne au-dessous de l'os et c'est la dure-mère qui se montre alors, soit avec son aspect normal, soit avec des caractères particuliers.*

Lorsqu'il en est ainsi, après avoir au besoin passé à l'aiguille de Reverdin un fil autour des artères qui parcourent la dure-mère, on l'in-

Deux jours après, la hernie était aussi volumineuse que jamais ; elle fut excisée et le cuir chevelu solidement suturé. Tout alla bien pendant trois jours, puis deux fils s'étant mis à couper les tissus, furent remplacés, et malgré tout, au bout d'une semaine, existait une hernie du volume d'un œuf de pigeon, ne présentant plus de tendance à augmenter. Après diverses vicissitudes (ruptures, inflammations), la plaie se mit à se cicatriser ; elle était complètement guérie au milieu de juillet. Dès après l'opération, la paralysie du bras et de la main gauche avait été complète ; l'avant-bras était fléchi, les muscles fléchisseurs résistant à l'extension. Le pouce était en adduction et en flexion ; du côté du membre inférieur, la motilité ne s'était pas modifiée ; le facial inférieur gauche était complètement paralysé, la protusion de la langue impossible. Localisation sensitive imparfaite, surtout à la main. Le 15 mars, la langue put être sortie pour la première fois. Le 1er avril, amélioration marquée de la paralysie de la face, pupilles égales et normales. Le 8, les tentatives d'extension passive de l'avant-bras provoquent des spasmes cloniques du membre; les mouvements imprimés aux articulations du côté paralysé provoquent de la douleur ; hyperesthésie légère du côté gauche : le 11, convulsion rapide et légère ; à la fin de mai, atrophie optique très marquée. En juillet, l'état général est satisfaisant ; l'opéré reste au lit ; miction involontaire, défécation à l'aide de lavements. Au point opéré est une tumeur pulsatile du volume d'un petit œuf de poule. L'état mental est assez satisfaisant, avec des lacunes de la mémoire, et des hallucinations passagères. La vue est défectueuse; légère hyperesthésie de tout le côté gauche, sauf la face ; les mouvements des articulations de ce côté provoquent de la douleur. Le bras et la jambe gauche sont complètement paralysés ; l'avant-bras est fléchi, et le bras ne peut être écarté du tronc au delà de l'angle droit ; la jambe est fléchie, à angle aigu sur la cuisse. Réflexe plantaire exagéré ; trépidation épileptoïde. Légère élévation de l'angle droit de la bouche, avec déviation légère de la langue à gauche. Parole normale. Pupilles égales et normales.

262. Wood A. C. — Obs. I. (133). — Obs. II. Subcortical glioma of the cerebrum, affecting principally the area centre ; removal ; recurrence of the growth ; second operation, recovery. *University med. Magazin.* 1894, III, 253-260.

263-264. Wyeth. Discussion of the New-York Surgical Society, 14 feb. 1894. *Annals of Surgery*, 1894, p.685. — Obs. I. Malade dans le coma depuis deux semaines. Trépanation et incision de la dure-mère ; retour de la connaissance et survie en état satisfaisant pendant sept mois. A l'autopsie, on trouve une tumeur inopérable. — Obs. II. Cas dont l'auteur dit seulement qu'il est analogue au précédent.

cisera sur les trois quarts de la circonférence de l'orifice osseux, en ayant bien soin de se maintenir à une distance notable des bords de celui-ci, pour pouvoir ultérieurement la suturer, puis on la rabattra, soit très aisément, soit difficilement, lorsque sa face profonde adhère aux parties sous-jacentes.

Après cette manœuvre, ou bien la tumeur est devenue visible, ou bien elle est encore invisible.

a) *Supposons d'abord que la tumeur soit devenue visible.*

Il faut, avant d'entreprendre son extraction, l'étudier avec soin et tenter de savoir si elle est encapsulée ou diffuse.— S'il a fallu séparer sur toute son étendue sa face superficielle de la dure-mère par une véritable dissection ou si cette face superficielle fait au-dessus du cortex une saillie soit uniforme soit lobulée ; si la masse néoplasique présente une consistance supérieure à celle des parties voisines, ou si on peut lui sentir, comme l'a pu Conroy, une sorte de rebord analogue au rebord hépatique ; alors, il y a des chances pour qu'il s'agisse d'une tumeur encapsulée : un sarcome d'ordinaire, beaucoup plus rarement, un fibrome, un kyste hydatique.— Si au contraire la face superficielle de la masse présente avec la dure-mère des adhérences soit irrégulières et vasculaires, soit agglutinantes et molles ; si elle forme à la surface cérébrale une plaque de nodules, un bouillonnement de petits kystes rappelant l'aspect de certaines tumeurs rénales polykystiques ; si elle se présente, sous la pie-mère à peu près normale, comme un simple changement de coloration du cortex, comme un pointillé hémorrhagique ; si sa consistance est égale ou inférieure à celle des parties voisines : alors il est plus que probable qu'il s'agit d'un néoplasme diffus, ayant progressé par substitution de son tissu au tissu cérébral : un gliome ou un tubercule. — Il y a du reste des tumeurs en partie diffuses, en partie encapsulées : nous avons autopsié une tumeur de la première circonvolution frontale gauche qui, encapsulée dans sa moitié superficielle sarcomateuse, devenait, dans la profondeur, diffuse et gliomateuse.

Quoi qu'il en soit, les tumeurs encapsulées s'enlèvent d'ordinaire sans peine, même si elles sont volumineuses ; elles se laissent énucléer comme un marron d'Inde de sa coque. Mikulicz, dans un cas publié par Troje (1894), a extrait ainsi deux cysticerques, l'un calcifié, l'autre jeune et vivant, qui s'étaient creusé des loges dans la frontale ascendante. Graham et Clubbe (1890) ont enlevé du doigt un kyste hydatique de la pie-mère siégeant à la partie moyenne du sillon de Rolando. Pean (1889) a pu énucléer sans peine, avec une spatule, un fibro-lipome pie-mérien, du volume d'une petite noix, enchâssé dans la pariétale ascendante. Korteweg (1893) a pu enlever de même un fibrome du volume d'une grosse chataigne, déprimant la partie supérieure de la région motrice gauche. Mc Burney (1891) a réussi à extraire un sarcome dural inclus dans la deuxième frontale, du volume d'une petite orange. « La surface cérébrale, dit-il, était

d'une couleur sombre, uniforme et très vasculaire ; au premier abord, on crut qu'il s'agissait du cortex congestionné, mais la consistance étant plus grande qu'elle n'eût été en pareille circonstance, on enleva au bistouri un petit fragment et il devint évident que toute la zone mise à nu appartenait à une tumeur; à la limite du fragment enlevé, on découvrit une capsule, qui fut suivie avec les doigts et des ciseaux mousses, de sorte qu'on put, sans difficulté, énucléer le néoplasme qui était ovale et mesurait près de 7 centimètres de long sur 4 1/2 de large ». Bramann (1892) a pu enlever par les mêmes moyens très simples et avec la même facilité une tumeur plus énorme encore, la plus volumineuse à ma connaissance qui ait été extraite sur le vivant de la cavité crânienne : un sarcome pesant 280 grammes, gros comme un œuf d'oie et dont la capsule ne présentait avec le tissu cortical environnant que des adhérences peu nombreuses et peu vasculaires.

Les tumeurs diffuses nécessitent des manœuvres chirurgicales beaucoup moins brillantes. Si la masse est fort petite, on pourra l'enlever totalement en taillant tout autour en tissu sain, ainsi que l'a fait Horsley dans un cas de tubercule de la frontale ascendante. Si la masse est tant soit peu volumineuse, il faut agir autrement. Lorsqu'elle est entièrement solide on se servira de la curette mousse ou tranchante, pour l'extraire. Ainsi Krœnlein, après avoir mis à nu les parties moyenne et inférieure des circonvolutions rolandiques gauches, avait découvert à leur surface un conglomérat de nodules gros comme des cerises, dépassant le niveau de la surface cérébrale et recouverts par la pie-mère congestionnée, mais non envahie : après l'avoir incisée, il les sépara de la substance corticale et sous-corticale ; il resta après leur ablation une cavité grosse comme un œuf dont les parois paraissaient partout normales. Ainsi encore Broca, dans un cas de tuberculose corticale qui avait transformé le tissu cérébral en une substance violacée avec un piqueté blanc, pratiqua à la curette une ablation toutefois moins complète, et qui laissa subsister dans la profondeur de la cavité d'extraction une teinte verdâtre suspecte. A côté de ces tumeurs diffuses solides, les tumeurs diffuses, à tissu criblé de kystes en nombre parfois assez considérable pour mener à la transformation polykystique totale de la masse, nous montrent des faits analogues ; ils n'en diffèrent au point de vue opératoire que par la possibilité d'évacuer à l'aide de ponctions ou d'incisions le contenu d'un ou de plusieurs kystes ; en voici un exemple, relatif à un gliome opéré à trois reprises différentes par Czerny, et qui, solide lors de la première intervention, se reproduisit deux fois sous forme polykystique. Lors de la première opération, après incision de la dure-mère, Czerny tomba sur une masse bleuâtre et proéminente qui se laissa péniblement délimiter en arrière avec une spatule, mais qu'on dut, dans sa partie antérieure, extraire à la curette tranchante ; « on produisit ainsi dans le cortex une cavité de 5 centimètres de diamè-

tre sur 5 de profondeur, dont les parois présentaient en quelques points seulement l'aspect du tissu cérébral normal »; il y eut en effet récidive, et, un an plus tard, Czerny, opérant le malade pour la deuxième fois, « trouva la dure-mère épaissie et très adhérente au néoplasme ; en l'incisant, il ouvrit un kyste d'où s'écoulèrent deux ou trois cuillerées à café d'une sérosité claire et jaunâtre ; puis il se mit à extraire avec la curette tranchante, les ciseaux et les pinces, le tissu néoplasique dans lequel se trouvait, en avant, un second kyste, plus petit que le premier ; à l'aide d'agrandissements successifs de l'orifice osseux, cette extraction put être poussée, dans tous les sens, jusqu'à côté du cortex normal, recouvert de pie-mère normale ; elle resta, au contraire, cette fois encore, incomplète dans la profondeur. » Aussi huit mois plus tard, une troisième opération devint-elle nécessaire. « Cette fois, en rabattant le lambeau dural, on vit qu'il adhérait par une sorte de tissu gélatineux à la paroi superficielle d'un kyste d'où s'écoulèrent 50 cc. de sérosité claire. Ce kyste envoyait dans la substance blanche, à une profondeur de 5 à 6 centimètres, un prolongement infundibulaire. Les tentatives pour extraire ses parois restèrent infructueuses, à cause de leur friabilité et, au cours de ces tentatives, on constata que le tissu gliomateux environnant contenait un second kyste situé en avant et en dedans du premier, d'une capacité de 6 à 10 cc. » Le substratum néoplasique fut enlevé autant que possible, mais beaucoup moins complètement que dans les deux interventions précédentes, si bien que sa repullulation, presque immédiate fut cette fois jugée inopérable. Ajoutons que les tumeurs diffuses, dans quelques cas, se modifient encore davantage : l'une des cavités kystiques prend une importance capitale et n'est plus entourée que par une couche de tissu néoplasique souvent tout à fait mince : l'ouverture du kyste n'est bien entendu, ici encore, que le temps accessoire d'une intervention qui a pour but principal l'extraction aussi complète que possible de la couche gliomateuse ou sarcomateuse environnante : conduite qu'ont suivie Reynier dans un gliome paucikystique de la région motrice droite, et Rossolimo dans un sarcome monokystique du pied de la 2e frontale, et qu'aurait dû suivre Graser dans un cas de kyste de la partie moyenne de la circonvolution prérolandique, kyste pris, même après examen histologique d'un fragment opératoire de sa paroi, pour un kyste cicatriciel et dont un examen nécroscopique permet seul de déterminer la nature sarcomateuse.

*b*) Dans toutes les observations que nous venons de citer, le chirurgien, dès après incision de la dure-mère, s'est trouvé en présence de la tumeur située à la surface du cortex. Dans un nombre à peu près égal de faits il n'en a pas été ainsi. Existe-t-il ou non une tumeur profonde : c'est ce dont il faut tout d'abord s'assurer. Alors la conduite à suivre comprend deux temps, l'un de recherche, l'autre de traitement de la tumeur.

Cette recherche sera parfois fort délicate. Le cortex, même s'il

recouvre une tumeur, et surtout si cette tumeur est petite, diffuse, peu vasculaire, de consistance analogue à celle de la substance cérébrale, peut être de niveau, de couleur et de consistance normaux. D'ordinaire toutefois il est alors saillant, sans battements, de couleur rougeâtre ou livide, donnant au palper une sensation anormale de résistance, de fluctuation ou de friabilité. En tout cas, une ponction exploratrice est indiquée : on enfoncera l'aiguille doucement, délicatement, pour bien apprécier le degré de consistance des tissus qu'elle traverse, se rappelant qu'elle peut rencontrer la pie-mère d'un sillon, la faux du cerveau et éprouver de leur fait une résistance qu'il ne faudrait pas prendre pour celle d'une tumeur ; exceptionnellement, par l'aiguille sortira du liquide qui peut venir des ventricules si la pointe est à trois ou quatre centimètres de profondeur, mais qui, en deçà, provient, sans doute, d'un néoplasme kystique ou d'une poche hydatique : s'il est trouble, séro-sanguinolent, et contient des cellules épithéliales que révèle un examen microscopique extemporané, il s'agit d'un néoplasme : s'il est clair, riche en albumine, si son écoulement, abondant, est traversé d'arrêts brusques, il s'agit d'un kyste hydatique : constatation sur l'importance opératoire de laquelle nous aurons tout à l'heure à revenir. Il est du reste possible, même lorsqu'existe une tumeur profonde, que l'exploration du cerveau avec l'aiguille ne donne aucun renseignement ; une incision est alors indiquée : on la fera, soit parallèlement à la crête des circonvolutions pour éviter les vaisseaux pie-mériens, soit après ligature de ces vaisseaux, sur la longueur qu'on voudra, et sur une profondeur de 2 à 3 centimètres ; le doigt, introduit entre ses lèvres, explorera le tissu cérébral : il est arrivé à plus d'un chirurgien, et M. Schwartz a bien voulu nous le faire vérifier dans un cas qu'il opérait, de constater ainsi directement l'existence et quelques-uns des caractères de la tumeur cachée jusque-là dans la substance cérébrale.

La tumeur profonde, située dans les couches internes du cortex, ou plus loin encore, dans la substance blanche, est trouvée : comment la traiter ? De même que pour les tumeurs superficielles, la marche à suivre est très différente suivant les circonstances ; trois nous paraissent devoir être ici successivement étudiées : il s'agit d'une tumeur encapsulée ; il s'agit d'une tumeur diffuse, solide ou polykystique ; il s'agit d'un kyste hydatique.

S'il s'agit d'une tumeur encapsulée, énucléable après incision simple de la nappe cérébrale qui la recouvre, on la décortiquera par les mêmes moyens que nous avons indiqués pour les tumeurs encapsulées superficielles. Lorsqu'elle sera peu volumineuse, elle s'extraira d'une seule pièce : c'est ainsi que Shaw et Bush ont pu énucléer avec le manche d'une cuiller un sarcome des couches profondes du cortex, siégeant au tiers moyen de la circonvolution prérolandique, Godlee et Bennett extraire avec une spatule et les doigts un gliosarcome encapsulé du volume d'une noix, siégeant à la par-

tie supérieure de la même circonvolution, Bradford enlever deux tubercules de siège identique, M. Schwartz, dans son cas tout à l'heure cité, énucléer du bout du doigt un tubercule, du volume d'un marron d'Inde, logé sous le cortex de la post-rolandique. Il n'est du reste pas rare que l'extirpation d'une tumeur profonde encapsulée, surtout lorsqu'elle est un tant soit peu volumineuse, ne puisse se faire que par fragments : ce qui est advenu à Riegner pour un sarcome à capsule peu résistante, siégeant, au niveau des circonvolutions motrices gauches, dans les couches profondes du cortex et dans la substance blanche sous-jacente ; ce qui est arrivé à Czerny pour un tubercule sous-cortical de la partie supérieure de la zone motrice, tubercule du volume du poing et du poids de 205 gr. qu'une incision permit, avec le doigt et la cuiller mousse, d'énucléer en deux fragments, le premier, long de 8 centimètres, allant dans la profondeur vers la base du crâne, le second se dirigeant en arrière vers le lobe occipital. On doit encore se rappeler que dans quelques cas, les tumeurs profondes encapsulées sont fixées soit à la pie-mère d'un sillon, soit à la faux du cerveau par un pédicule fibreux qu'on devra couper avec des ciseaux : dans une observation de sarcome publiée par Steele, cette section entraîna une hémorrhagie considérable par ouverture du sinus longitudinal supérieur : on devra donc, à l'occasion, la pratiquer avec la plus grande prudence. En tout cas, lorsque des difficultés se rencontrent, et même lorsque l'énucléation de la tumeur sous-corticale encapsulée est absolument simple, son extraction entraîne presque toujours une dilacération notable de la couche cérébrale sus-jacente, dont il peut devenir nécessaire de réséquer les parties flottantes.

Si la tumeur profonde traitée est diffuse, cette dilacération est nécessairement plus considérable encore. Aussi Beevor et Ballance ont-ils, dans un cas de ce genre, sacrifié, avant toute tentative d'extirpation, la zone corticale sus-jacente au néoplasme.« Sous le doigt explorateur, disent-ils dans leur observation, la partie supérieure de la pariétale ascendante s'était rompue, découvrant une tumeur blanc-grisâtre, infiltrée, de consistance semi-gélatineuse... une série de ligatures au catgut furent passées à travers la pie-mère et le cortex, à une profondeur de trois quarts de pouce, tout autour de la région malade, sauf du côté de la ligne médiane : en serrant les fils, tous les vaisseaux se rendant au champ cortical opératoire furent ligaturés : ce champ avait deux pouces un quart de diamètre. Une incision fut franchement faite sur toute sa périphérie, en dedans de la ligne des ligatures et les parties incluses, cortex et néoplasme, enlevées à la cuiller : cette ablation fut large, facile, mais sans doute encore incomplète ». En tout cas, la marche suivie par Beevor et Ballance me semble à imiter en cas analogue : aussi me paraît-il inutile de citer les observations où, sans prendre les mêmes précautions, le chirurgien s'est contenté d'enlever à la curette le plus pos-

sible de la tumeur diffuse profonde dont il avait entrepris l'extraction.

Au lieu de trouver dans la profondeur une tumeur solide, encapsulée ou diffuse, on peut y découvrir un kyste hydatique. C'est là une occurrence rare en Europe, relativement fréquente en Australie, et qui doit modifier complètement la marche suivie par le chirurgien. La plupart, Jenkins, Verco, Parry, Chisholm, Esteves, O'Hara, Llobet, ont vidé la poche, puis extrait sa paroi. Si le contenu est entièrement liquide, le premier temps de cette intervention est des plus simples; dans le cas contraire, il n'en est pas toujours ainsi : Verco, après avoir ponctionné le kyste avec une canule et introduit le long de celle-ci une pince dont il écarta les branches, dut, pour le mener à bien, injecter, à l'aide d'une sonde molle, un courant d'eau boriquée tiède qui finit par entraîner au dehors les hydatides filles que contenait la cavité; dans un autre cas, le même chirurgien trouva la poche remplie de myriades de petits corps blancs, gros comme une tête d'épingle, et qui n'étaient autres que des capsules de scolex : il fit, tout d'abord, ici encore, une injection boriquée, mais les capsules, trop lourdes, étaient insuffisamment soulevées par les tourbillons du liquide de lavage, si bien qu'il fallut, pour les évacuer, placer la tête du malade de manière que l'ouverture du kyste devînt déclive. L'extraction de la paroi du kyste présente, elle aussi, des difficultés variables : d'ordinaire elle est très facile, et peut même se faire spontanément : la membrane, si caractéristique, se présente d'elle-même à l'orifice cérébral, et s'extrait sans effort avec des pinces, tout d'une pièce ; exceptionnellement, au contraire, elle est adhérente et se déchiquete lorsqu'on essaie de l'extirper ; de plus son extraction, même complète, ne produit pas nécessairement le retrait de la cavité cérébrale dans laquelle se logeait le kyste : la persistance de cette cavité est au contraire d'ordinaire assurée par l'existence d'une épaisse membrane adventice que le chirurgien ne saurait enlever. Difficultés multiples, somme toute, si bien qu'à côté de l'extirpation totale, on a proposé, contre les kystes hydatiques profonds du cerveau, les méthodes les plus diverses. On a conseillé, suivant la technique suivie par Bond pour les kystes hydatiques de l'abdomen, de réintroduire, après lavages et sutures, la poche hydatique dans la cavité cérébrale d'où on l'avait extraite. On a également indiqué comme possible la marsupialisation. Enfin Codivilla a pratiqué, à travers le cortex, la ponction évacuatrice simple : « technique, dit Verco, rarement applicable, car la couche de tissu cérébral qui recouvre le kyste est souvent si mince que lorsqu'on le ponctionne, même avec une aiguille de Pravaz, le liquide rompt cette digue qu'on croyait pouvoir lui opposer, et coule à pleins bords ». Les méthodes susceptibles d'être employées sont, on le voit, nombreuses et le deviendraient plus encore si je citais l'extraction de la poche par une couronne de un à deux centimètres, suivie de suture attentive de tous les plans et la ponc

tion à travers le crâne : techniques l'une et l'autre non encore employées et qui ne pourraient l'être que dans les cas exceptionnels où la nature hydatique de la tumeur intra-cérébrale aurait été diagnostiquée, dès avant l'intervention.

Tumeurs superficielles, énucléables ou diffuses ; tumeurs profondes énucléables, diffuses ou hydatiques : toutes ces tumeurs intra-crâniennes ont leur siège habituel (nous nous sommes placés jusqu'à présent dans l'hypothèse que cette condition était remplie) au niveau ou au-dessous du cortex de la face libre des hémisphères cérébraux.

Nous devons signaler maintenant une série parallèle, moins nombreuse, *de tumeurs siégeant au niveau ou au-dessous de la surface libre des hémisphères cérébelleux*, tumeurs auxquelles sont applicables les mêmes manœuvres opératoires, exploratrices et extirpatrices, que nous venons de décrire, mais ici fort gênées par les incommodités de l'intervention au niveau des fosses occipitales ainsi que par la saillie toujours considérable du cervelet par l'orifice osseux. — Si la tumeur cérébelleuse est superficielle, son traitement est cependant encore possible. Mac Even a pu énucléer sans difficultés excessives deux tubercules superficiels, bien encapsulés, du lobe cérébelleux gauche. Mc Burney a extrait en grande partie un gliome superficiel et diffus de même siège : « L'incision de la dure-mère, dit Starr en racontant l'opération, ouvrit un kyste contenant une cuillerée de liquide gris verdâtre. Le substratum néoplasique environnant était gris, friable, gélatiniforme, très vasculaire : en l'extrayant à la curette tranchante, un second kyste fut rompu ; on ne s'arrêta que lorsque les parois de la cavité parurent formées de tissu cérébelleux sain ». Parry dans un tuberculome diffus, Lloyd dans un gliome très étendu, ont pratiqué des interventions analogues, quoique moins complètes. — Si la tumeur cérébelleuse est profonde, sa découverte et son extirpation deviennent très délicates et risquent fort de ne pouvoir être menées à bien. Mc Burney, celui-là même dont nous venons de citer une intervention cérébelleuse suivie de succès opératoire, a deux fois ouvert le crâne au niveau de tumeurs de ce siège, sans les trouver : une fois, il dut se contenter de réséquer la portion de tissu sain herniée par l'orifice dural ; il s'agissait d'un gliosarcome comprimant la partie antéro-inférieure de l'hémisphère cérébelleux découvert ; une autre fois, il avait, par une première ponction aspiratrice, vidé un kyste qu'une seconde ponction ne put retrouver : plus tard seulement fut confirmé le diagnostic, cliniquement porté, de gliome polykystique profond du cervelet. Egalement sans succès, Diller fit, dans un cas de gomme du lobe cérébelleux droit, de nombreuses ponctions à travers ce lobe, sans rien découvrir. Seul à ma connaissance, van Iterson a découvert et extirpé une tumeur profonde du cervelet, un kyste gliomateux de son hémisphère gauche.

Le chirurgien se heurte également à des difficultés particulières lorsqu'au lieu de siéger au niveau ou au-dessous des faces du cerveau et du cervelet en rapport avec la calotte crânienne, *la tumeur qu'il cherche à enlever siège au niveau ou au-dessous des faces cérébrales ou cérébelleuses en rapport soit avec le plancher crânien, soit avec les prolongements duraux, faux du cerveau et tente cérébelleuse* : les cas de ce genre, traités chirurgicalement, ont été du reste rares, jusqu'à présent, à cause de la délicatesse de leur diagnostic localisateur. Je n'en connais même qu'un où il se soit agi d'une tumeur véritablement et uniquement intra-crânienne : c'était un kyste hydatique que Mannsell alla découvrir et enlever sous la tente cérébelleuse, après abaissement de la face supérieure du cervelet. Dans d'autres cas, toutefois, on a su complètement extirper des tumeurs perforantes dont la poursuite possible, soit entre les deux hémisphères cérébraux comme dans l'épithélioma du frontal rapporté par le professeur Terrier, soit au-dessous d'un lobe, comme dans le cas de tubercule temporal publié par Booth et Curtis, montre au moins la conduite analogue que l'on devrait tenir en présence de néoplasmes confinés dans ces régions cachées. Notons à ce propos que les cysticerques en grappe des espaces sous-arachnoïdiens de la base, cysticerques dont le diagnostic clinique n'est pas impossible et qui sur le cadavre s'extraient fort bien en totalité, offriraient, parmi ces tumeurs à siège difficilement abordable, des conditions opératoires particulièrement favorables.

Telles sont les diverses techniques suivies pour extraire les tumeurs intra-crâniennes : on aura toujours soin, pendant leur exécution, de ne point brutaliser le tissu nerveux, de ne le mettre en contact qu'avec des antiseptiques faibles, et lorsqu'il restera dans l'encéphale une cavité plus ou moins profonde, de l'hémostasier et de la drainer. Son hémostase, qu'il faut pratiquer tout d'abord, est loin d'être toujours facile. « Exceptionnellement, avons-nous dit dans notre Chirurgie opératoire du système nerveux, une artère de calibre notable est lésée ; il s'agit alors d'une des artères corticales qui rampent au fond des sillons ou d'une des artères des noyaux gris centraux ; l'arrêt de l'hémorrhagie qui en résulte peut être singulièrement difficile ; la pince ne trouve qu'à grand'peine le vaisseau qui saigne au fond d'une cavité dont on craint de violenter les parois plus ou moins anfractueuses ; le trouve-t-elle qu'il se rompt bien souvent sous la pression ou la traction de l'instrument ; le chirurgien doit en somme mettre en œuvre toute son habileté. D'ordinaire, du reste, il se produit simplement une hémorrhagie en nappe par toute la surface de la cavité ; si ses parois sont formées de tissu cérébral normal, on ne s'effraiera point, se rappelant qu'il s'agit là, comme notre maître Tuffier l'a dit pour le rein, d'une pluie d'orage ; laissant absolument de côté le thermocautère, l'eau bouillante, qui lèseraient inutilement la substance nerveuse, on se contentera de comprimer légèrement, pendant quelques minutes. Aux tampons d'ouate, aux tampons enroulés dans

de la gaze, on préférera, comme moins traumatisants, les éponges très fines, imbibées au besoin d'une solution hémostatique de cocaïne (1/50 Reynier) ou d'antipyrine (1/100 Knapp) ». Si les parois saignantes sont creusées, en partie ou en totalité, dans du tissu néoplasique vasculaire qu'il est impossible d'enlever complètement, on se rappellera que ces moyens sont beaucoup moins fructueux, que le thermocautère lui-même a été parfois incapable d'arrêter les hémorrhagies de ce genre, et l'on pratiquera d'emblée le drainage de la cavité. Ce drainage, qu'elle soit encore saignante, ou qu'elle soit bien hémostasiée, ne doit jamais se faire avec un faisceau de catgut, un drain de caoutchouc, mais toujours avec une mèche compressive de gaze iodoformée ou salolée, dont l'extrémité sortira par un angle non suturé du lambeau dural et du lambeau ostéo-cutané, dans la partie osseuse duquel on aura au besoin taillé une encoche à la pince emporte-pièce. Un large pansement compressif sera appliqué sur le tout, et la gaze logée dans la cavité encéphalique ne sera retirée que peu à peu, par fragments, de la superficie à la profondeur, en trois ou quatre séances aussi espacées que possible.

## II

Telles sont les méthodes opératoires employées. Nous avons naturellement étudié plus longuement celles que nous préférions : préférences qui presque toutes ont pour motif la nécessité de diminuer la gravité des interventions véritablement redoutables que l'on peut tenter lorsqu'on se trouve en présence d'une tumeur intra-crânienne.

Nous allons rechercher les éléments de cette gravité, successivement pour les procédés exérétiques et pour les procédés décompresseurs.

I.— **Accidents des procédés exérétiques.**— Les accidents des procédés éxérétiques peuvent être divisés en accidents immédiats ou opératoires, secondaires ou infectieux, tardifs ou cachectiques.

1° **Les accidents immédiats,** accidents opératoires proprement dits, sont les uns généraux, les autres locaux. Les premiers, dus au shock, sont d'autant moins fréquents que l'intervention est plus éloignée du bulbe et sont moins fréquents aussi dans les extractions de tumeurs extradurales que dans les extractions de tumeurs intradurales. Quant aux seconds, accidents locaux dus à diverses conditions particulières de la cavité creusée dans l'encéphale par le chirurgien, ils sont nécessairement spéciaux aux tumeurs intradurales dont ils augmentent la léthalité opératoire dans une proportion considérable.

a) Le shock, dont les allures cliniques et la gravité sont très variables, et qui a entraîné la mort rapide de l'opéré dans un assez grand nombre d'extractions de tumeurs encéphaliques (citons les cas, tout à fait récents, d'Anderson, Eiselsberg, Keer, Korteweg, Stieglitz) peut

être, au moins en partie, prévenu et traité par le chirurgien. Prévenu tout d'abord et surtout : avant l'opération, en écartant du malade toutes les causes de surexcitation et de congestion cérébrales ; au moment de l'opération, par la surveillance et l'atténuation des conditions qui peuvent le provoquer et dont les principales sont à notre avis, l'insuffisance de l'anesthésie, la longueur de l'opération, la traumatisation du tissu encéphalique. L'insuffisance de l'anesthésie est un facteur dont les observations publiées ne permettent évidemment pas d'apprécier la valeur, mais qui doit avoir dans les extractions de tumeurs encéphaliques, aussi bien et plus que dans toute autre intervention, une grande influence : en effet, alors que tout tend à prouver que le shock est sous la dépendance d'une excitation anormale du bulbe, il est expérimentalement démontré que les anesthésies insuffisantes surexcitent singulièrement les réflexes qui ont cet organe pour centre. Il en est de même de la longueur de l'opération : on l'évitera, d'abord par l'emploi d'un procédé rapide de résection osseuse, ensuite par le partage, sur lequel nous avons insisté, de l'intervention en deux séances éloignées l'une de l'autre de deux, trois, quatre jours : la première comprenant la résection crânienne, la seconde la recherche et le traitement de la tumeur. Enfin, et c'est là peut-être la plus importante de toutes les mesures préventives du shock, on devra éviter autant que possible, pendant l'opération, la traumatisation du tissu encéphalique ; les chirurgiens américains, au dernier congrès de l'association neurologique de New-York, ont insisté sur l'influence néfaste, à ce point de vue, des résections crâniennes faites au ciseau et au maillet, et J. Collins en particulier en a cité un exemple tout à fait probant. « Gerster, dit-il, ayant à faire pour moi une intervention pour tumeur encéphalique se servit du ciseau et du maillet ; dès que le crâne, qui était fort épais, fut attaqué, l'opéré pâlit, son pouls faiblit, ses extrémités se refroidirent : chaque coup faisait monter le pouls à 60, 70, tandis que trois ou quatre coups successifs l'abaissaient à 40 et même à 35. On essaya toutefois de continuer pendant 15 à 20 minutes, mais alors la respiration artificielle devint nécessaire et l'opération dut être abandonnée » ; d'ordinaire de tels accidents ne se produisent qu'après ouverture de la dure-mère, pendant les manipulations proprement dites du tissu nerveux : on devra donc en être aussi avare que possible : conseil sur lequel il ne faudrait du reste point trop insister, car, dès qu'il s'agit de toucher à l'encéphale, la plupart des chirurgiens se laissent aller à trop de timidité, plutôt qu'à l'excès contraire. Quoi qu'il en soit, si, malgré toutes les précautions, les accidents du shock se développent, on devra lutter contre eux en réchauffant le malade, en lui donnant de la digitale, de la caféine, de l'éther en injections hypodermiques, du musc en lavement. Lorsque, par suite de l'arrêt des échanges, qui est une de ses caractéristiques physiologiques, ces substances ne produiront que peu ou pas d'effet, on pourra peut-être, se rappelant que cet ar-

rêt paraît avoir pour cause une diminution de l'acide carbonique du sang, chercher à relever sa quantité. « Pour y réussir, dit Roger, on peut accroître la formation de l'acide carbonique au niveau des muscles, en les soumettant à l'action des courants électriques ; on peut s'opposer à son exhalation en faisant respirer le patient dans un mélange d'acide carbonique et d'air ». Les indications thérapeutiques somme toute sont en cas de shock, et c'est là une donnée générale sur laquelle on ne saurait trop insister, diamétralement le contraire de ce qu'elles seraient en cas d'asphyxie.

b) Les accidents dus aux conditions particulières de la cavité creusée dans l'encéphale par le chirurgien tiennent soit à l'hémorrhagie par les parois de cette cavité, soit à la décompression de l'encéphale lésé chirurgicalement.

a) *L'hémorrhagie* est certainement le moins grave de ces deux accidents. Elle n'acquiert une importance extrême que si elle se fait par des débris néoplasiques impossibles à enlever : ainsi, dans un cas de Mc Burney, la réclinaison de la dure-mère adhérente mit à nu un gliome diffus, très étendu, dont la surface saignait au moindre contact ; tous les moyens, y compris le rôtissage au thermocautère, ne purent réussir à arrêter cette hémorrhagie, à laquelle le malade succomba quelques heures après la fin de l'intervention. Si l'hémorrhagie se fait au contraire par des parois formées de tissu encéphalique sain, le chirurgien pourra toujours, nous l'avons vu, y obvier par l'emploi combiné des ligatures et du tamponnement : je dis combiné, car les observations de Weir, d'Horsley et d'autres montrent que ligatures sans tamponnement ou tamponnement sans ligatures sont insuffisants, alors qu'il n'existe pas, à ma connaissance, de fait où leur association n'ait eu raison de l'hémorrhagie la plus rebelle.

b) *La décompression de l'encéphale lésé par la cavité exérétique* provoque au contraire des accidents contre lesquels le chirurgien est trop souvent désarmé, et dont la gravité est du reste très variable suivant les cas. — Lorsque l'intervention à but exérétique a été, malgré les ponctions et les incisions du cortex, infructueuse, l'excès de tension intra-crânienne que provoquait la tumeur persiste dans son entier, et produit presque toujours une hernie encéphalique : on suturera au-dessus d'elle, sans drain, le lambeau cutané ou ostéo-cutané et l'on appliquera un pansement compressif qui sera laissé en place jusqu'à consolidation certaine de la ligne de suture. C'est ce que fit Keen dans un cas de trépanation avec exploration cérébrale infructueuse. « La saillie du cortex, croissant de minute en minute, empêcha, dit l'éminent chirurgien américain, d'amener au contact les bords de la dure-mère ; le lambeau cutané fut péniblement suturé, sans drains. Dès le premier pansement on constata, au niveau de la résection osseuse, une saillie considérable due sans doute en partie à du liquide céphalo-rachidien épanché, mais aussi, et surtout, à la hernie du cerveau. La cicatrice fut, malgré ce

qu'on eût pu craindre, assez forte pour résister à la poussée ; il se fit seulement, vers la 6e semaine, à plusieurs reprises, une rupture punctiforme par laquelle s'écoulèrent, sans accident appréciable, quelques gouttes de liquide céphalo-rachidien ». En somme la hernie encéphalique, dans ces conditions, peut être fort gênante pour le chirurgien : elle n'est pas dangereuse. — Il n'en est pas de même de la hernie qui se produit, après les exérèses complètes ou incomplètes, au niveau d'un foyer cérébral opératoire largement et profondément dilacéré : cette hernie est, en effet, une hernie par œdème du tissu nerveux environnant la cavité exérétique : elle commence par combler cette cavité, puis la déborde, et expulse, parfois à plusieurs reprises comme dans les cas de Guldenarm et Schœnborn, des fragments volumineux et œdématiés de tissu cérébral ; on ne peut, à cause de la dilacération opératoire considérable du cortex, obvier à cette complication par la suture complète du lambeau cutané : ce serait enfermer dans la plaie des produits de secrétion, des fragments de tissu destinés à se sphacéler et s'exposer à des hémorrhagies ; un tamponnement à la gaze iodoformée ou salolée sera seul possible et suffira du reste d'ordinaire à prévenir le prolapsus œdémateux. Il existe toutefois des cas où, malgré ce soin, et bien entendu surtout lorsqu'il n'a pas été pris, l'œdème encéphalique se généralise, entraînant en quelques heures ou quelques jours la mort de l'opéré, au milieu des phénomènes hyperthermiques et convulsifs. Cette généralisation redoutable pourrait, d'après quelques chirurgiens, se produire après l'ablation, sans incident opératoire, d'une tumeur encéphalique volumineuse : ce n'est pas impossible, quoique les accidents jusqu'ici publiés comme susceptibles de cette interprétation me paraissent, à cause de l'existence d'un intervalle plus ou moins long entre l'opération et leur début, à cause aussi des constatations autopsiques, plutôt à classer parmi les accidents de cause infectieuse. Mais la même réserve n'est pas applicable aux faits où l'intervention a largement ouvert les ventricules : c'est là une circonstance dans laquelle, aux conditions habituelles de la décompression encéphalique, résection de la paroi osseuse, exérèse de la tumeur, s'en joint une troisième, la déperdition incoercible du liquide céphalorachidien : rien d'étonnant donc à ce qu'alors se produise, et même fréquemment, de l'œdème aigu encéphalique généralisé. L'ouverture large des ventricules est donc une occurrence opératoire devant laquelle doit reculer de parti pris le chirurgien ; il n'oubliera pas qu'elle peut se produire lors de l'ablation d'une tumeur diffuse très volumineuse, mais il la craindra surtout en présence d'un kyste hydatique profond. « Sur 52 cas de kyste hydatique encéphalique dont j'ai étudié les pièces à ce propos, dit Verco, 15 fois, soit 30 fois sur cent, la paroi du kyste hydatique pénétrait directement dans le ventricule ; 5 fois, soit 10 fois sur cent, il n'y avait entre la cavité kystique et la cavité ventriculaire qu'une couche extrêmement mince de tissu cérébral. Sur trois

cas qu'on opère, on est donc sûr d'ouvrir le ventricule une fois, et on a chance de l'ouvrir plus souvent ». En réalité, sur 7 cas de kyste hydatique traités par cette méthode, l'ouverture large des ventricules s'est produite 5 fois, et 5 fois a été suivie de mort rapide. C'est donc là, évidemment, une méthode à abandonner : l'avenir dira de celles que nous avons précédemment proposées pour la remplacer, celle qui sera préférable.

2° **Les accidents secondaires** des ablations de tumeurs cérébrales, accidents infectieux, se distinguent chronologiquement des accidents que nous venons d'étudier par l'existence entre l'opération et leur début d'un intervalle, plus ou moins long suivant que l'inoculation septique se fait lors de l'opération elle-même ou lors d'un pansement. L'importance de cette inoculation n'est pas extrême si la tumeur étant supradurale la dure-mère n'a pas été touchée; elle devient considérable si la tumeur, enlevée en tout ou en partie, était intradurale. Les accidents peuvent cependant ici encore être assez bénins ; ainsi dans un cas de Reynier, un peu de sérosité était retenue derrière un tampon : du délire, de la céphalée, de l'élévation de température survinrent pour disparaître après lavage antiseptique de la cavité encéphalique opératoire. Plus souvent les accidents infectieux, même limités à cette cavité, sont alors plus graves : du liquide séro-purulent, des lambeaux de tissu cérébral dilacéré et nécrosé font hernie par la plaie, remplacés par d'autres dès qu'on les enlève : pour obtenir la cicatrisation, des semaines et des mois sont nécessaires. De plus, soit au cours de ces accidents localisés, soit d'emblée, peut se développer une infection généralisée à toute la cavité crânienne : tantôt de la méningite diffuse, tantôt une hydrocéphalie aiguë septique, tantôt de l'œdème infectieux encéphalique : ce dernier ne différant au point de vue symptomatique de l'œdème aigu décompressif avec lequel on l'a plus ou moins involontairement confondu que par l'existence, entre l'opération et le début des accidents, d'un intervalle correspondant à l'incubation septique. Ces infections généralisées sont fatalement mortelles, en 24 ou 48 heures : les mesures antiseptiques les plus énergiques, la ponction ventriculaire tentée par Graser et Czerny, n'ont amené que des rémissions tout à fait passagères.

Ce qu'il faut, est-il besoin de le dire, c'est prévenir ces infections ; tâche qui sera loin d'être simple s'il se fait, au niveau de la cavité encéphalique opératoire, une de ces hernies par décompression sur la longue durée et les incidents desquelles nous avons tout à l'heure insisté.

Ajoutons que dans les cas où la tumeur encéphalique traitée est tuberculeuse, l'infection de la plaie peut être non plus septique mais bacillaire. 10 interventions pour tumeurs de ce genre ont provoqué 3 méningo-encéphalites tuberculeuses rapides, ce qui avec les répullulations lentes qui sont des plus fréquentes et sur lesquelles nous

reviendrons, donne aux tubercules encéphaliques une gravité opératoire exceptionnelle.

3° Accidents opératoires et accidents infectieux ne sont pas les seuls qui puissent se produire à la suite d'une intervention exérétique pour tumeur intra-crânienne. Lorsqu'ils ne sont plus à craindre, l'opéré reste encore, pendant un mois ou deux, exposé à des **accidents tardifs**, des ramollissements cérébraux siégeant d'ordinaire au niveau du foyer opératoire, très étendus et entraînant, subitement ou presque, le coma, puis en deux ou trois jours la terminaison fatale. Kart, Poirier, Richardson, Stoker et Nugent, Aldibert, nous-même à la suite d'une intervention pour une tumeur sous-corticale du pied de la deuxième frontale, en avons observé des exemples.

II. — **Accidents des procédés décompresseurs.** — Les accidents des procédés décompresseurs sont les uns semblables à ceux des procédés exérétiques, les autres différents : nous ne ferons que signaler les premiers, pour insister spécialement sur les seconds.

1° **Les accidents des procédés décompresseurs par évacuation du liquide céphalo-rachidien** sont particulièrement graves : 7 ponctions ou drainages ventriculaires ont donné 4 morts ; 15 ponctions lombaires en ont donné 6 : c'est là une proportion de désastres vraiment énorme. Un ou deux, peut-être, sont explicables par une infection opératoire ; les autres sont d'une pathogénie beaucoup plus obscure. — Ceux consécutifs à des drainages ventriculaires et qui surviennent brusquement, 3, 4 jusqu'à 15 jours après l'intervention, s'annoncent par du coma, suivi, au bout de quelques heures de la terminaison fatale : ils relèvent sans doute d'un œdème aigu de l'encéphale, identique à celui que nous avons étudié à propos de l'exérèse des tumeurs encéphaliques avec ouverture large des ventricules. — Ceux consécutifs aux ponctions lombaires, et qui peuvent suivre une ponction sans aspiration aussi bien qu'une ponction avec aspiration sont remarquables cliniquement par leur symptomatologie véritablement spéciale. Pendant ou immédiatement après la ponction, la céphalée s'exagère puis survient une rémission remarquable de tous les accidents, rémission qui dure une heure ou deux et que suit une rechute, puis très rapidement l'arrêt subit du cœur ; s'agit-il, ici encore, d'un œdème aigu de l'encéphale, ou s'agit-il, comme le pense Fürbringer, d'une compression du bulbe par le liquide ventriculaire arrêté au niveau du trou de Magendie : la constatation, dans quelques autopsies, d'une vacuité complète des espaces céphalo-rachidiens spinaux, coexistant avec la réplétion des espaces céphalo-rachidiens crâniens, plaide en faveur de cette seconde hypothèse, facile à comprendre lorsqu'il s'agit d'une tumeur cérébelleuse, mais dont la vérité reste douteuse dans les cas où la ponction avait été faite pour une tumeur cérébrale et non plus cérébelleuse.

2° **Les accidents des procédés décompresseurs par résection crânienne avec ou sans incision durale** — et j'accepte ici les seuls cas où

l'intervention uniquement et systématiquement décompressive n'a compris ni ponction ni incision encéphalique, — ces accidents sont singulièrement moins fréquents et moins redoutables. 8 résections osseuses décompressives sans ouverture de la dure-mère n'ont donné lieu à aucun accident ; 3 avec ouverture de la dure-mère ont donné une mort de shock (Pilcher), une mort d'infection méningée (Jaboulay) et 6 hernies encéphaliques (Bradford, Jaboulay, Horsley, Albert, Bauby, Morton). Ces hernies ne sont point formées, du reste, comme celles qui suivent les interventions exérétiques, par des fragments plus ou moins dilacérés de tissu encéphalique, mais par la surface cérébrale ou cérébelleuse elle-même, protégée par la trame conjonctive de la méninge molle. Aussi sont-elles beaucoup moins redoutables. Des sutures attentives du cuir chevelu, un pansement compressif laissé dix ou douze jours, les transformeront presque à coup sûr en hernies sous-cutanées : n'y réussirait-on point, qu'on aurait à craindre à chaque pansement une infection méningée, primitive ou secondaire, qui est en somme le seul danger vrai des résections crâniennes à but décompresseur.

## III

Les interventions dont nous venons d'indiquer les accidents opératoires possibles ont eu un but thérapeutique, soit curateur, soit palliatif : nous allons voir comment elles l'ont rempli.

I. — **Interventions curatrices.** — On ne peut bien entendu, avoir la prétention de faire, sur les tumeurs intra-crâniennes, une opération curatrice que si l'on a enlevé la totalité du mal ; condition qui a été remplie dans 31 cas dont 24 avec survie opératoire.

Sur ces 24 cas de survie nous trouvons 3 tumeurs extradurales et 21 tumeurs intradurales. Parmi celles-ci, 2 seulement appartenaient à la région cérébelleuse (Annandale, Iterson), les autres aux diverses régions cérébrales (zone frontale 2, zone motrice 17, zone temporale 2) ; 5 comprimaient simplement le cortex, 10 s'étant développées dans ses couches superficielles, et 4 dans ses couches profondes ou au-dessous de lui.

La nature de ces tumeurs guéries est très diverse. Sur les 3 extradurales nous trouvons 1 fibrome, et 2 épithéliomas. Sur les 19 intradurales, 9 sarcomes, 5 gliomes, 5 tumeurs diverses. De ces 19 tumeurs intradurales 4 seulement étaient infiltrées, 15 soit la très grande majorité, encapsulées.

Le volume de ces tumeurs guéries est également très variable : le plus souvent, bien entendu, elles étaient petites ; quelquefois cependant elles étaient remarquablement volumineuses, et nous trouvons même parmi elles les plus volumineuses des tumeurs qui aient été chirurgicalement extraites de la cavité crânienne : un fibrome dural encapsulé de 9 centimètres 1/2 de largeur sur 6 centimètres 1/2 de

hauteur, enlevé par Keen, un fibrome cortical encapsulé du volume du poing enlevé par Horsley, un sarcome cortical encapsulé plus volumineux encore, enlevé par Bramann.

Des 24 opérés guéris 12 ont été, c'est un point du plus grand intérêt, suivis un an au moins, quelques-uns beaucoup plus : un malade de Carl Beck, opéré pour sarcome cérébral, 3 ans, celui à l'instant cité de Bramann, 4 ans, un de Horsley, opéré pour tubercule cortical, 7 ans 1/2, celui de Keen, 8 ans. La survie, après guérison opératoire, des exérèses complètes de tumeurs encéphaliques, est donc durable ; mais dans quelles conditions ?

A. **L'ablation de la tumeur a, sur la plupart des accidents que celle-ci produisait, une action sinon immédiate, au moins rapide.** — Les symptômes généralisés dus à l'excès de pression intracrânienne : hébétude, céphalée, vomissements, disparaissent très rapidement, souvent en quelques heures.— Les symptômes localisés disparaissent aussi, quoique moins promptement : les symptômes moteurs se présentaient-ils sous forme de crises épileptiformes, elles persistent souvent, quelques semaines ou quelques mois, sous des formes bizarres, avortées, de plus en plus atténuées, avant de disparaître tout à fait ; se présentaient-ils sous forme de parésie ou de paralysie, elles s'effacent avec plus de lenteur encore et beaucoup plus incomplètement. Quant aux symptômes sensitifs, ils semblent, d'après de très rares observations où mention en est faite, suivre une marche régressive parallèle à celle des symptômes moteurs. — Les symptômes papillaires enfin (diminution de l'acuité visuelle, rétrécissement hémiopique ou circulaire du champ visuel) (1) regressent aussi mais d'une manière très variable, suivant la période à laquelle étaient arrivées les lésions du nerf optique : à la période d'œdème, ils disparaissent très rapidement et très complètement ; à la période d'atrophie, ils diminuent à peine, et tandis qu'à l'examen du fond de l'œil, l'atrophie se dégage assez vite de l'œdème et de la stase veineuse papillaire qui la voilaient, les symptômes corrélatifs restent à très peu près stationnaires.

B. **Parallèlement à cette amélioration des symptômes dus à la tumeur, évoluent d'autres phénomènes, conséquences nécessaires de la brèche crânienne et de la cicatrice cérébrale opératoires.**

a) Les phénomènes dus a la présence de la brèche cranienne opératoire sont assez insignifiants : restreints aux cas où l'on n'a point pris de précautions ostéoplastiques, ils consistent simplement dans une susceptibilité particulière aux traumatismes de la région opératoire, et nécessitent uniquement le port d'une plaque protectrice.

b) Les phénomènes dus a l'évolution de la cicatrice cérébrale opé-

(1) Nous publierons, dans le 2e volume de ces travaux, une étude complète des « Symptômes papillaires des tumeurs intra-crâniennes », faite en commun avec notre collègue et ami Rochon-Duvigneaud, dont la compétence à ce sujet est bien connue.

RATOIRE, PLUS IMPORTANTS, SONT LES UNS PRIMITIFS ET LES AUTRES TARDIFS.

*a*) *Les phénomènes primitifs*, sous la dépendance immédiate de la dilacération corticale et sous-corticale, sont d'ordre moteur et d'ordre sensitif. — Les premiers consistent en paralysies qui se révèlent dès le réveil chloroformique : tantôt elles sont plus étendues que ne pouvait le faire prévoir la dilacération produite ; d'autres fois, et plus souvent, elles sont moins étendues : en tous cas, elles se réduisent très vite, soit que le cortex se répare, soit bien plutôt que sa partie lésée trouve suppléance dans les parties voisines : par exemple, s'il y avait hémiplégie complète aussitôt après l'opération, la paralysie se restreint à un membre, puis à un segment de membre, le siège cortical précis de l'intervention faisant prévoir vers quelle partie se fera cette concentration. — Les troubles sensitifs, beaucoup plus rares que les troubles moteurs, et d'ordinaire moins étendus et moins complets, dès après l'opération, se restreignent plus vite qu'eux, et, fait particulier, quel qu'ait été le siège de la destruction corticale opératoire, finissent presque toujours par se cantonner dans la main et le pied. — Réduction des accidents moteurs et réduction des accidents sensitifs se font vite, en quelques jours ou quelques semaines : ce qui persiste au bout de cinq ou six mois a toute chance de demeurer et de se compléter par des raideurs articulaires, des rétractions tendineuses, des troubles trophiques cutanés.

*b*) *Les phénomènes tardifs*, sous la dépendance, non plus de la dilacération corticale proprement dite, mais de la cicatrice consécutive, ne surviennent d'ordinaire qu'au bout de longs mois ; ce sont des douleurs profondes au niveau du champ opératoire, des auras partant de ce point et suivies de crises épileptiformes à marche et à topographie plus ou moins irrégulières : symptômes ne différant en rien cliniquement de ceux des épilepsies jacksoniennes traumatiques, et de pathogénie du reste identique.

En somme, l'individu à qui on a enlevé complètement une tumeur intra-crânienne a, du fait même de l'opération qu'il a subie, un encéphale amoindri et en état d'équilibre instable, d'autant plus que la tumeur enlevée était plus considérable et siégeait en un point plus spécialisé de l'encéphale. L'intervention subie a cependant eu des avantages considérables. Tout d'abord elle a pu être véritablement radicale ; si l'on a vu quelques récidives après des ablations prétendues complètes de tumeurs tuberculeuses (récidives qui n'ont peut-être été que des continuations du mal, le tubercule, même solitaire, s'entourant parfois d'une zone d'infiltration tuberculeuse qui a fort bien pu ne pas être enlevée complètement) on n'en a jamais noté dans les tumeurs en marron d'Inde extraites d'une seule pièce : on peut véritablement dire que cette variété de néoplasme de l'encéphale se présente sous un aspect thérapeutique plus favorable que

bien d'autres tumeurs siégeant en des points plus accessibles du corps. En outre les accidents fonctionnels que le malade conserve ou acquiert après l'opération ne sont point, comme ceux qui étaient dus à l'évolution de sa tumeur, progressifs, mais au contraire stationnaires : ils n'augmentent que passagèrement et sous l'influence de fautes d'hygiène qu'il est loisible d'éviter. Enfin ces accidents sont généralement assez restreints pour permettre à l'opéré de reprendre place dans la vie active : ce n'est plus un malade qui souffre, est plus ou moins aveugle, présente des crises convulsives empêchant tout travail, mais un invalide, avec impotence ordinairement restreinte.

Quelques exemples vont, mieux que ces généralités, nous montrer la valeur de ces résultats. Un jeune malade de Beck (de Chicago) à qui, après résection crânienne par mon procédé ostéoplastique, fut enlevé un kyste cérébral de la région motrice droite, kyste provocateur d'attaques épileptiformes, de vomissements, de cécité, est aujourd'hui, dix-huit mois après l'intervention, parfaitement guéri. Le malade à qui M. Poirier a enlevé un angiome sous-cortical de la partie inférieure de la zone motrice droite est aujourd'hui, quatre ans après l'opération, concierge, et remplit sans la moindre fatigue les charges assez pénibles de sa profession. Un malade de Bramann, à qui fut enlevé il y a quatre ans un sarcome cortical du poids extraordinaire de 280 grammes, a été présenté au dernier congrès de chirurgie allemande : il ne présentait plus que de très légers troubles moteurs « son état mental était parfait, il n'avait plus ni céphalées, ni vertiges et pouvait non seulement travailler comme peintre, mais gérer ses affaires et surveiller ses ouvriers ». Un malade de Keen, à qui fut enlevé, en 1889, un volumineux fibro-sarcome de la zone motrice gauche, est aujourd'hui, en 1896, en parfait état ; sa vision est bonne, ses troubles moteurs nuls, son état mental excellent : il a, pour tout symptôme, deux ou trois fois par an, une crise épileptiforme. On trouvera dans ma statistique d'autres faits analogues : ceux-ci suffisent pour montrer combien excellents sont les résultats, et, on peut le dire sans exagération, les résultats éloignés, des ablations complètes de tumeurs encéphaliques ; ils suffiront, j'espère, pour convaincre de la valeur de cette opération les médecins et les chirurgiens les plus récalcitrants.

II. — **Interventions palliatives.** — Le chirurgien ne peut malheureusement mener à bien, dans la plupart des tumeurs intracrâniennes, qu'une intervention beaucoup moins satisfaisante, qu'une intervention palliative. Nous en trouvons, dans notre statistique, contre 34 qu'il nous a été possible, nous l'avons vu, de classer parmi les interventions curatrices 229, dont 163 avec survie opératoire. Examinons les résultats de ces 163 interventions palliatives suivant qu'elles ont été faites par les procédés agissant directement sur la tumeur ou par les procédés n'agissant sur elle qu'indirectement.

1° **Opérations palliatives directes.** — Les opérations palliatives di-

rectes sont, nous l'avons déjà dit différentes suivant que la tumeur est solide ou liquide ; c'est l'ablation partielle dans le premier cas, la ponction dans le second.

A. *En chirurgie ordinaire, l'ablation partielle des tumeurs est d'une pratique détestable, à laquelle on se résout bien rarement ; lors de tumeur encéphalique, la dérogation à cette règle a une excuse et une raison* : l'excuse, c'est la très habituelle ignorance où l'on est, avant, et même pendant l'intervention, relativement aux conditions anatomiques exactes de la tumeur que l'on traite ; la raison, c'est la diminution de tension intra-crânienne que produit cette ablation partielle et l'atténuation corrélative des symptômes, atténuation dont les observations publiées permettent de constater, nous allons le voir, les caractères, la durée et la répétition possible par des opérations successives.

*a.* L'amélioration qui suit l'ablation partielle des tumeurs encéphaliques présente des caractères très analogues à celle qui succède à leur ablation totale. Elle porte, on le conçoit, surtout sur les accidents généralisés : vomissements, céphalée, stase papillaire ; mais elle porte aussi, ce qui tient sans doute à la décompression des circonvolutions voisines de celles détruites par le néoplasme, sur les accidents localisés. Les observations de ce genre sont nombreuses : nous n'en citerons qu'une, récemment publiée par Beevor et Ballance, et qui montre jusqu'où peut aller ce résultat symptomatique : il s'agissait d'un glio-sarcome diffus de l'extrémité supérieure des circonvolutions motrices ; le malade avait des céphalées intenses, une névrite optique double, de perpétuels vomissements, une hébétude profonde ; tout son côté droit était paralysé, le bras et la jambe droits anesthésiés ; or, après l'ablation partielle dont nous avons eu l'occasion de raconter les détails dans une autre partie de cette étude, « le malade guérit de la céphalée, des vomissements, de la double névrite optique, de l'anesthésie, et presque complètement de la paralysie ; en outre son état mental s'améliora au point qu'il a repris toute sa gaieté d'avant la maladie ». Ce résultat est sans doute exceptionnel par son importance, mais d'égaux ou de moindres ont été obtenus après bon nombre d'interventions analogues.

*b.* La durée de cette amélioration symptomatique est nécessairement subordonnée au temps que la tumeur met à regagner son volume primitif : elle a duré un mois seulement chez un malade de Bramann, deux mois et demi chez celui de Carson, de trois à six mois chez les quatre opérés de Winkler, cinq mois chez celui de Reynier, un an chez celui de Czerny.

Il est à remarquer que dans la plupart de ces cas, malgré la récidive symptomatique, la stase papillaire, avec ses conséquences relatives à l'acuité visuelle, ne s'est point reproduite.

*c.* Quoi qu'il en soit, dès que la repullulation néoplasique a redonné aux symptômes une intensité notable, une seconde opération est

indiquée et peut donner une amélioration aussi marquée et aussi durable que la première; quelques chirurgiens n'ont même pas hésité, après une deuxième rechute, à opérer une troisième fois et le résultat obtenu semble vraiment donner raison à leur obstination chirurgicale. Voici en effet l'opéré de Bramann, porteur d'un myxo-sarcome de la région motrice droite, myxo-sarcome qui se reproduit deux fois avec une rapidité désespérante : une troisième opération provoque une amélioration cette fois plus durable et qui progressait encore lorsque, au bout de trois mois, l'observation fut publiée. L'opéré de Chisholm, dont il a raconté l'histoire au Congrès international de Melbourne de 1892, était porteur d'un sarcome diffus sous-cortical de la zone motrice droite : une première opération, dans laquelle on enleva gros comme une noix de tissu néoplasique, n'eut qu'un résultat insignifiant ; une seconde opération, deux mois et demi après, permit un curettage plus complet : les douleurs disparurent, la mobilité de la jambe s'améliora puis le patient retomba dans le même état qu'auparavant ; aussi le chirurgien australien se décida-t-il à intervenir une troisième fois et cette fois l'amélioration, plus complète et plus durable, porta sur la jambe et le bras. Un malade d'Erb-Czerny, dont Beck vient de publier l'observation, était porteur d'un glio-sarcome de la région motrice droite : une première extirpation partielle fut suivie d'une amélioration considérable qui dura une année, une seconde intervention fit constater la transformation kystique de la tumeur et fut suivie d'une amélioration moindre et qui ne dura que six mois ; enfin une troisième opération, partielle comme les précédentes, assura encore au malade une survie sans douleurs de près d'un an.

Les ablations partielles des tumeurs encéphaliques ont donc, les faits que nous venons de citer le prouvent, des résultats thérapeutiques meilleurs qu'on ne pourrait croire, et par leur intensité, et par la possibilité de les obtenir à plusieurs reprises : on saura dès lors, en présence d'une tumeur diffuse dont l'ablation totale entraînerait un shock énorme et probablement l'ouverture des ventricules, c'est-à-dire une mort opératoire à peu près sûre, se résoudre à cette ablation partielle, qui offre des chances de survie, dans un état relativement satisfaisant.

B. Pour les mêmes raisons de léthalité opératoire *on devra, sans hésiter, renoncer à l'ablation totale, lorsqu'on se trouvera en présence d'un kyste hydatique* : nous avons vu de quelles difficultés et de quel pronostic vital déplorable était cette ablation, si bien que nous avons été amené, même en considérant la question au point de vue seulement opératoire, à chercher une technique susceptible de la suppléer. Nous en avons indiqué plusieurs. L'une d'elles, la ponction précédée de trépanation, vient d'être employée par Codivilla (de Rome) avec un résultat vraiment remarquable : son malade, âgé de vingt-quatre ans, était atteint d'une hémiparésie droite, avec hémi-hypoesthésie et agraphie ;

après résection crânienne au niveau de la zone rolandique gauche, Codivilla ponctionna et évacua avec un gros trocart 60 à 70 grammes de liquide hydatique. « Au bout d'un mois, dit l'auteur, le malade peut marcher 12 kilomètres, danser, monter à bicyclette ; il se sert de sa main droite pour se vêtir et manger, mais elle n'a pas recouvré les mouvements plus compliqués tels que l'écriture et l'emploi des instruments de musique. » Ce résultat surprenant a été suivi un an : il faut avouer que, même si, depuis sa publication, les accidents ont reparu, il est des plus intéressants, d'autant plus qu'une récidive serait certainement justiciable d'une seconde intervention, analogue à celle qui a si bien réussi.

2° **Opérations palliatives indirectes.** — Les opérations palliatives directes que nous venons de décrire ont, aussi bien que les opérations curatrices, pour conditions indispensables, une localisation clinique exacte de la tumeur et le siège de celle-ci en un point où elle soit accessible au chirurgien : conditions qui se rencontrent, d'après une statistique autopsique de près de 2000 cas que nous avons faite, dans un quart seulement des cas diagnostiqués. Les trois autres quarts sont constitués par les tumeurs que le clinicien localise en une région inaccessible au chirurgien, ou qu'il ne localise pas du tout, ou qu'il reconnaît être multiples. Nous allons voir que, dans ces circonstances, où toute intervention directe sur le foyer néoplasique est impossible, l'opérateur n'est pas désarmé : une intervention décompressive est encore susceptible d'être entreprise : soit l'évacuation du liquide céphalo-rachidien, soit la résection simple des parois crâniennes, avec ou sans résection concomitante de la dure-mère.

*a*) La discussion opératoire des procédés susceptibles d'assurer L'ÉVACUATION DU LIQUIDE CÉPHALO-RACHIDIEN nous a permis d'en éliminer un, *le drainage des ventricules*, à cause des accidents mortels qu'il entraîne d'ordinaire, et d'apprécier la gravité réelle de l'autre, *la ponction lombaire*. Cette gravité est suffisante, croyons-nous, pour provoquer son abandon comme méthode générale de traitement des tumeurs intracrâniennes inaccessibles, mais insuffisante pour y renoncer dans une variété particulière de ces tumeurs : les tumeurs du cervelet avec compression des veines de Galien et hydrocéphalie consécutive, la ponction lombaire ayant donné parfois, dans ces cas, des résultats tout à fait intéressants : Heubner en citait, à la séance du 20 mars 1895 de la « Berliner medicinische Gesellschaft », un exemple qui mérite d'être rapporté : « Mon petit malade, dit-il, était depuis un an et demi aveugle, souffrait de céphalées intenses et demeurait sur son lit dans un état d'hébétude profonde ; une évacuation lombaire de 40 centimètres cubes fut faite : dès le lendemain matin, il s'asseyait sur son lit, était très gai et jouait avec un de ses camarades. Cela dura huit jours, puis une nouvelle ponction fut nécessaire, à la suite de laquelle il y eut, pendant quatorze jours, une amélioration telle que, à propos d'une fête, l'enfant put déclamer une petite pièce

le vers ; la troisième rechute résista davantage à la ponction et celles qui furent faites ensuite jusqu'à la mort n'eurent aucun résultat ». Nous avons également ponctionné quatre fois, cet hiver, un enfant porteur d'une hydrocéphalie, due très probablement à une tumeur cérébelleuse : trois ponctions, à huit jours d'intervalle chacune, ont fait disparaître pendant un mois la céphalée, le coma et diminué l'œdème papillaire ; une quatrième ponction n'eut qu'un résultat presque nul et l'enfant, qui avait trois ans et demi, ne nous a pas été ramené depuis, il y a quatre mois ; il est plus que probable qu'il a actuellement succombé. Si passagers qu'aient été les résultats dans ces deux cas, eussent-ils même été plus restreints encore et réduits à la disparition de la céphalée, que nous considérerions encore la ponction lombaire, dans les tumeurs du cervelet avec compression des veines de Galien, comme un important — surtout parce qu'il est le seul alors utilisable — moyen palliatif.

*b*) La résection cranienne décompressive est susceptible d'être employée beaucoup plus fréquemment, puisque, suivant nous, son utilité palliative s'étend à toutes les tumeurs inopérables qui s'accompagnent de symptômes de compression encéphalique.

Les deux techniques proposées pour la pratiquer, *résection ostéodurale et résection osseuse simple*, semblent du reste avoir une valeur thérapeutique absolument égale. En effet, sur 13 résections ostéodurales décompressives, nous trouvons 9 améliorations et sur 8 résections osseuses simples 6 améliorations : proportion tout à fait comparable, quoique Beevor et Ballance aient, dans leur récent et important travail, absolument contesté la valeur de la résection osseuse simple dans les tumeurs encéphaliques et été jusqu'à dire : « Nous ne connaissons pas de fait où cette technique ait suffi pour atténuer les phénomènes de compression. » Or voici d'abord une observation d'Horsley, la première, croyons-nous, dans cet ordre d'idées, et qu'il a présentée au Congrès de l'Association britannique de 1893 : « Mon malade, dit-il, souffrait de crises pendant lesquelles tout le corps tournait vers le côté gauche, autour de son axe ; en outre, il offrait des crises asphyxiques qui allaient jusqu'à la perte de connaissance ; enfin il présentait les symptômes classiques de toute tumeur encéphalique : vomissements et céphalée occipitale. On porta le diagnostic de tumeur comprimant le pédoncule cérébelleux moyen d'avant en arrière et le crâne ne fut dès lors ouvert que pour remédier à l'excès de pression intra-crânienne, excès tel que, dès la couronne de trépan enlevée, le cervelet fit saillie, par l'orifice, de plus d'un pouce. Les symptômes disparurent et, six mois plus tard, l'opéré vint me trouver chez moi, en excellent état. Bien entendu, cette amélioration si marquée ne fut que passagère, les crises et la céphalée revinrent, si bien que le malheureux vint réclamer une nouvelle résection osseuse, tellement il était conscient du bénéfice obtenu par la première ; elle fut faite au niveau de la fosse cérébelleuse

droite, le cervelet fit encore cette fois une hernie considérable et les symptômes de compression encéphalique disparurent complètement. L'opéré survécut dix-huit mois, et pendant ce temps il eut très peu d'attaques, son état finit par ressembler à celui d'un paralytique général et il succomba sans avoir souffert. » Autre fait, identique et aussi probant, cité par Caton et Paul : une femme de trente-trois ans portait un sarcome pituitaire du volume d'une mandarine, qui provoquait toute la série des symptômes de la compression encéphalique ; le temporal droit fut réséqué sur une étendue de 8 à 10 centimètres et la dure-mère fit une hernie considérable ; les symptômes s'atténuèrent et en particulier les douleurs, qui étaient atroces, disparurent jusqu'à la mort. Autre observation analogue qui a été présentée par Kammerer, à la Société de chirurgie de New-York, le 28 février 1894 : « Un homme adulte, dit-il, présentait depuis un an des accidents cérébraux qui, progressivement, avaient abouti à l'état suivant : hémi-anesthésie droite complète, hémi-parésie du même côté, atrophie du nerf optique à droite, paralysie de l'oculomoteur, de l'abducteur et de l'olfactif droits, anesthésie tactile du côté droit de la langue, légère exagération des réflexes du côté droit, légère exophtalmie droite. On diagnostiqua l'existence de deux foyers néoplasiques, l'un dans l'hémisphère droit, l'autre au côté droit de la base, et comme toute opération radicale était hors de question, on enleva, sur la région pariétale droite, une pièce osseuse de trois quarts de pouce de long sur deux et demi de large. La réunion se fit par première intention. Après l'opération, faite en juin 1893, la douleur dans le côté droit disparut complètement ; il n'y eut pas de vomissements pendant plusieurs semaines, puis il en reparut quelques-uns. Il y eut, en outre, amélioration manifeste de la parésie du côté droit ; le patient put marcher beaucoup mieux et se servir plus aisément de son bras ; il sentait les piqûres profondes d'épingle. En septembre, les douleurs reparurent du côté gauche, ainsi que les vomissements ; on enleva à gauche une nouvelle pièce osseuse de 2 pouces de diamètre. Les effets de cette nouvelle opération furent moins marqués que ceux de la première ; toutefois, aujourd'hui, neuf mois après la première opération, le patient se trouve beaucoup mieux qu'avant qu'elle ne fut faite. Il se plaint, depuis quelque temps, de douleurs à droite qu'il localise en arrière de l'œil, refoulé manifestement par le néoplasme... Le cerveau fait une saillie considérable des deux côtés, quoique la dure-mère n'ait pas été incisée. » Un quatrième fait de même ordre vient d'être publié, le 13 avril 1895, par J. M. Clarke et C. A. Morton. Leur malade, un adulte de trente-huit ans, avait des crises épileptiformes généralisées, des vomissements et des douleurs de tête de plus en plus intenses : il n'y avait aucun symptôme qui permît de localiser la tumeur, aussi se déterminèrent-ils à faire une intervention simplement décompressive ; le 20 juillet 1894, ils réséquèrent, dans la région pariétale droite, une pièce osseuse de 2 pouces et de-

mi de diamètre : la dure-mère, qui battait bien nettement, fit saillie au-dessus de la surface osseuse. Dès la nuit qui suivit, l'opéré put dormir ; il ne souffrait plus. En août quelques céphalées furent traitées avec succès par l'antipyrine. La vue s'améliora, quoique la névrite optique persistât avec des papilles blanches et partiellement atrophiées, surtout à gauche. Le 5 janvier 1895, il y eut, pour la première fois depuis l'opération, une attaque épileptiforme, mais généralisée et non plus unilatérale comme autrefois. Le 24 janvier, il n'y en avait pas eu de nouvelle. La saillie et les battements au niveau de la résection osseuse, si marqués dans les jours qui suivirent l'attaque, s'étaient considérablement atténués ; la mémoire et l'intelligence étaient satisfaisantes ; il n'y avait ni céphalée ni vomissements. Le patient se plaignait que sa vue baissait à nouveau, et il y avait certainement un rétrécissement concentrique marqué des champs visuels, surtout à gauche. » Ajoutons que nous avons fait, le 9 septembre 1894, une résection osseuse décompressive de même nature. Notre malade présentait tous les symptômes d'une tumeur très étendue de la base à droite et, en outre, des vomissements, de l'atrophie des deux nerfs optiques et des céphalées atroces, localisées au vertex. L'affection était bien trop avancée pour que nous pussions espérer une amélioration considérable. Cependant une résection de 6 centimètres carrés, faite dans la région temporale droite, fit disparaître complètement les vomissements et la céphalée jusqu'à la mort, survenue à la suite d'une crise d'asphyxie, probablement d'origine bulbaire, le 23 février 1895, six mois après l'opération ; ajoutons que chez notre malade le prolapsus méningo-cérébral qui se fit dans les derniers temps de la vie, par l'orifice osseux créé, était d'un volume vraiment extraordinaire : on eût dit une loupe du volume du poing pendant au-dessus de l'oreille.

Ces observations, et celles analogues que nous trouverions dans notre statistique, nous semblent contredire péremptoirement l'opinion de Beevor et démontrer la valeur décompressive de la résection osseuse simple. Cette résection osseuse simple étant d'autre part, nous l'avons démontré, — et cette démonstration n'a pas besoin d'être faite pour tous ceux qui ont pratiqué un certain nombre d'interventions crâniennes, — beaucoup plus facile et moins dangereuse au point de vue opératoire que la résection osseuse suivie de résection durale, elle doit lui être préférée comme méthode de trépanation décompressive, dans tous les cas où la tumeur intra-crânienne est indiscutablement inextirpable de par son siège ou sa multiplicité.

## IV

Les tentatives thérapeutiques dont nous venons d'essayer l'histoire sollicitent, croyons-nous, les **conclusions** suivantes :

1° *Le médecin, seul susceptible de faire le diagnostic des tumeurs intra-crâniennes, doit, dès ce diagnostic établi, remettre le malade entre les mains du chirurgien. La thérapeutique médicale est, en effet, dans ces cas, absolument nulle, sauf dans les tumeurs syphilitiques sur lesquelles le traitement spécifique et intensif a ordinairement une action réelle. On devra donc, si elles sont diagnostiquées ou seulement soupçonnées, l'appliquer dans toute sa rigueur. Ce traitement d'essai ne devra être prolongé au delà de six semaines (Horsley) que s'il a, dès ce moment, donné des résultats très nets : attendre plus longtemps serait dangereux et donnerait le temps à la tumeur de se développer ; on n'a pas du reste le droit d'excuser une attente plus prolongée sur un résultat léger, car les gliomes et les glio-sarcomes peuvent, sous l'influence du traitement spécifique, voir leurs symptômes s'atténuer passagèrement : Grainger Stewart en citait l'an dernier, à la Société médico-chirurgicale d'Edimbourg, un exemple probant ; la tumeur, un petit sarcome cortical encapsulé bien localisé par le diagnostic, aurait parfaitement pu, si l'on ne s'était fié à l'atténuation des symptômes par le traitement mercuriel, atténuation qui fit croire à tort à la nature spécifique du néoplasme, être enlevée par une opération.*

2° *Le chirurgien, aux mains de qui est remis le malade, doit fixer sa conduite chirurgicale suivant les détails du diagnostic posé.*

a. *S'il s'agit d'une tumeur dont on a reconnu la nature secondaire, la multiplicité (très fréquente dans les tubercules, les cysticerques), le siège en un point absolument indéterminé ou en un point inaccessible (tumeur de l'axe cérébral, de la base, etc.), il devra entreprendre, et avec d'autant plus de conviction que les symptômes généralisés l'emportent davantage sur les symptômes localisés, une intervention de parti pris palliative. Ce pourra être, s'il s'agit d'une tumeur cérébelleuse avec hydrocéphalie, la ponction lombaire ; ce devra être, en tout autre cas, la résection d'une pièce crânienne, si possible sur la paroi osseuse de la loge crânienne contenant la tumeur. Nous avons dit combien ces interventions palliatives, qu'il est possible de répéter à plus ou moins longs intervalles sur le même sujet, pouvaient prolonger, et surtout soulager, l'existence du malade.*

b. *S'il s'agit d'une tumeur unique, siégeant probablement en un point accessible, il faut sans hésiter aller directement à sa recherche, dans une opération en deux séances : la première comprenant la résection osseuse, la seconde la recherche et le traitement de la tumeur. Si l'on ne trouve rien, l'intervention ainsi faite est sans doute beaucoup plus grave qu'une simple résection osseuse décompressive : il était cependant, croyons-nous, indispensable de la tenter. Si l'on trouve une tumeur qui, par sa diffusion, son volume, sa nature, paraît impossible à enlever complètement, on ne cherchera pas coûte que coûte, au prix d'une mort post-opératoire probable, à parfaire l'ablation et l'on saura se contenter d'une opération partielle : la simple ponction d'un kyste hydatique, le curetage limité d'un gliome ou d'un glio-sarcome ont donné,*

*nous l'avons vu, contre toute attente, de fort bons résultats symptomatiques. Enfin, si l'on trouve une tumeur de la dure-mère, ou bien une tumeur superficielle et bien limitée de l'encéphale dont l'exérèse est possible, on aura pratiqué une intervention susceptible d'être véritablement curative.*

L'enseignement des faits opératoires déjà publiés, les statistiques nécropsiques faites par Bernard, Allen Starr, Vierordt, Byron Bramwel et par nous-même, autorisent, en somme, à dire que, dans l'avenir très rapproché où toute tumeur intra-crânienne sera considérée, dès son diagnostic fait, comme justiciable d'un traitement chirurgical, ce traitement pourra — en tenant compte des morts opératoires, dont les techniques méthodiques et prudentes que nous avons indiquées réduiront certainement le nombre — guérir par une intervention radicale, 7 sur 100, et par une intervention palliative susceptible d'être répétée deux ou trois fois sur le même malade, soulager au moins 60 sur 100 des tumeurs intra-crâniennes : résultat magnifique, si l'on songe qu'il s'agit d'une affection qui, hier encore, était non seulement réfractaire, mais inaccessible à toute tentative thérapeutique rationnelle.

## V. — Chirurgie de la capsule interne : une observation (*A. Chipault et A. Demoulin*) (1).

La capsule interne, faisceau de fibres sensitives et motrices, siège de lésions à peu près toujours destructives, est une des parties de l'encéphale les moins propices au chirurgien. La seule occasion qu'il puisse avoir d'aller à sa recherche, est la présence, à son niveau, d'une collection purulente utile à évacuer, dans un but vital et non fonctionnel. Or cette occasion s'est présentée à nous, le 6 octobre dernier : M. Chantemesse, suppléant le professeur Germain Sée, ayant bien voulu nous envoyer à cette date une malade qu'il considérait comme probablement atteinte d'abcès de la capsule interne droite, nous n'hésitâmes pas, malgré l'absence de tentatives opératoires analogues, à intervenir, avec l'autorisation de notre maître M. le professeur Duplay.

M. A.., âgée de 27 ans, couturière, était entrée le 25 septembre 1894, salle Sainte-Jeanne, service de M. Chantemesse, avec une hémiplégie gauche et des symptômes généraux d'infection.

Les parents de la malade fournirent sur ses antécédents les quelques renseignements suivants : chorée de 7 à 12 ans ; en août 1894, fausse couche de 4 mois et demi suivie de pertes abondantes, qui duraient encore, lorsque vers le 15 septembre survinrent de la courbature, de l'affaiblissement progressif, de la fièvre avec inappétence et insomnie. Le 20 septembre, elle venait de se lever lorsqu'elle tomba sans perdre connaissance. En la relevant, pour la remettre dans son lit, on s'aperçut qu'elle était paralysée du côté gauche du corps et du côté droit de la face.

Six jours après, lors de son entrée à l'hôpital, l'hémiplégie gauche, complète et flasque, persistait, et l'on constatait en outre de l'hyperesthésie généralisée, la raie méningitique, de la constipation sans rétraction de l'abdomen, de la raideur de la nuque avec déviation de la tête à droite, de la dilatation des pupilles avec inégalité, de l'incontinence d'urine. Il n'y avait pas de céphalée. Rien au cœur ; quelques râles ronflants et sibilants en avant et à gauche. La langue était sèche, le pouls à 120, la température à 37°8. Délire.

Dans l'après-midi de la même journée survint un frisson qui dura plus de dix minutes ; il fut suivi d'une élévation de la température à 39°.

Le 27 septembre, à 10 heures du matin, on constate la disparition

(1) Travail publié dans la *Revue neurologique*, 1895, p. 162.

du délire : la malade parle. A 3 heures, frisson avorté. Température maximum de la journée, 37°8.

Le 28. Un peu de délire pendant la nuit ; le matin la déviation de la tête et la raideur de la nuque sont un peu moins accentuées. Température 36°8 ; le soir 38°, pouls irrégulier et petit : de 120 à 130 ; pas de frisson.

Le 29. La malade tourne de mieux en mieux la tête ; l'urine recueillie par cathétérisme ne contient ni albumine ni sucre ; transpiration abondante, pouls à 128, température 37°8, état général moins mauvais.

Le soir, ascension brusque de la température à 39°2, sans frisson.

Le 1er octobre, l'incontinence d'urine a disparu, l'état général continue à s'améliorer. Vers trois heures, frisson, suivi d'une élévation de la température à 39°8 et du pouls à 150.

Le 2. L'incontinence d'urine a disparu, la langue est sèche, le pouls à 130 ; à midi, frisson et 39°8 ; à quatre heures 37°.

Le 3. On pratique le toucher vaginal qui ne révèle rien d'anormal.

Le 4. Les accidents cérébraux et infectieux du début ont tous reparu ; l'état général est plus mauvais que jamais.

Le 5. M. Chantemesse fait passer la malade dans le service de M. le professeur Duplay, avec le diagnostic hypothétique d'abcès de la capsule interne droite.

Sur son désir, nous intervenons de suite. La malade est endormie au chloroforme ; la tête complètement rasée, désinfectée, est appuyée par son côté gauche sur un solide coussin de table. Une incision est menée, sur le côté droit du crâne, de l'angle orbito-zygomatique à l'astérion en restant à quatre centimètres de la ligne médiane. A mesure que passait le bistouri, conduit jusqu'à l'os, l'incision était comprimée, pour atténuer l'hémorrhagie, qui fut complètement et facilement arrêtée en prenant les bords du lambeau, légèrement décollé, dans des pinces en T. Quatre couronnes de trépan furent faites aux quatre angles de la zone osseuse mise à nu et celle-ci, dans leur intervalle, attaquée avec notre ostéotome crânien (1) ; on put ainsi, non sans difficulté, isoler une large pièce osseuse, de 10 centimètres de haut sur 12 de large, dont les adhérences au périoste du lambeau furent malheureusement rompues en tirant sur les compresses qui l'enveloppaient, alors qu'elle était déjà rabattue avec lui. Cet incident n'avait du reste qu'une importance secondaire. Plus gênante était l'hémorrhagie qui se faisait par la méningée moyenne déchirée dans son canal osseux : nous dûmes, après avoir constaté qu'on n'obtenait, par tamponnement, qu'une hémostase insuffisante, décoller et soulever la dure-mère avec notre écarteur spécial et lier l'artère au niveau du trou sphéno-épineux. Dès lors nous eûmes sous les yeux, avec

(1) Voir, sur les divers instruments employés, notre *Chirurgie opératoire du système nerveux*, t. I, p. 190 et 592.

une parfaite netteté, une large surface de dure-mère, présentant sa couleur et ses battements normaux, mais flasque et affaissée. A un demi-centimètre du bord de l'orifice osseux, sur les trois quarts supérieurs de la circonférence de celui-ci, elle fut incisée, sans que cette incision, par suite de la ligature préalable de la méningée moyenne, donnât d'hémorrhagie ; puis elle fut rabattue et nous eûmes à découvert les circonvolutions frontale et pariétale ascendante, à leur extrémité inférieure, ainsi que les parties adjacentes des troisième et seconde frontales et de la pariétale inférieure. Cette zone corticale était tout entière, mais surtout au niveau de la frontale ascendante, sans battements, affaissée, fluctuant d'un doigt explorateur à l'autre comme si elle recouvrait une collection liquide mal remplie. Quoi

Fig. 146.— Tracé de l'incision faite chez notre malade : depuis le bord postérieur de l'apophyse orbitaire externe jusqu'à l'astérion.

qu'il en soit, le siège probable de la lésion étant le genou et la partie antérieure du bras postérieur de la capsule interne, je plongeai dans la crête de la frontale ascendante, au niveau de l'extrémité inférieure du sillon de Rolando, un bistouri à bout convexe et tranchant dont je dirigeai l'extrémité vers le méat auditif du côté opposé, jusqu'à une profondeur de 4 centimètres et demi, puis j'incisai, sur une longueur de 1 centimètre et demi, cette épaisse tranche cérébrale. L'instrument n'avait ressenti ni défaut ni excès de résistance : rien ne sortit par l'orifice, même après avoir écarté les lèvres du puits avec une pince à disséquer introduite fermée dans sa profondeur, puis

légèrement ouverte ; le petit doigt, l'explorant à son tour, n'y rencontra rien d'anormal. Les mêmes manœuvres furent répétées, à deux centimètres plus haut, sur la même circonvolution frontale ascendante, puis sur le pied de la deuxième frontale ; l'extrémité du bistouri fut, de ces deux nouveaux points, comme du premier, dirigée vers le méat opposé ; insuccès également complet. Les trois incisions ne saignant, ni à la surface, car nous avions soigneusement évité de blesser les veines pie-mériennes, ni dans la profondeur, il ne nous restait plus qu'à fermer la plaie : la dure-mère fut suturée au catgut, un second plan de sutures analogues fut appliqué sur le périoste et un troisième, de sutures aux fils d'argent, sur le lambeau. Une petite mèche de gaze iodoformée, plongeant entre le périoste et la dure-mère, fut laissée à l'angle postérieur de la plaie. Pansement iodoformé et ouaté.

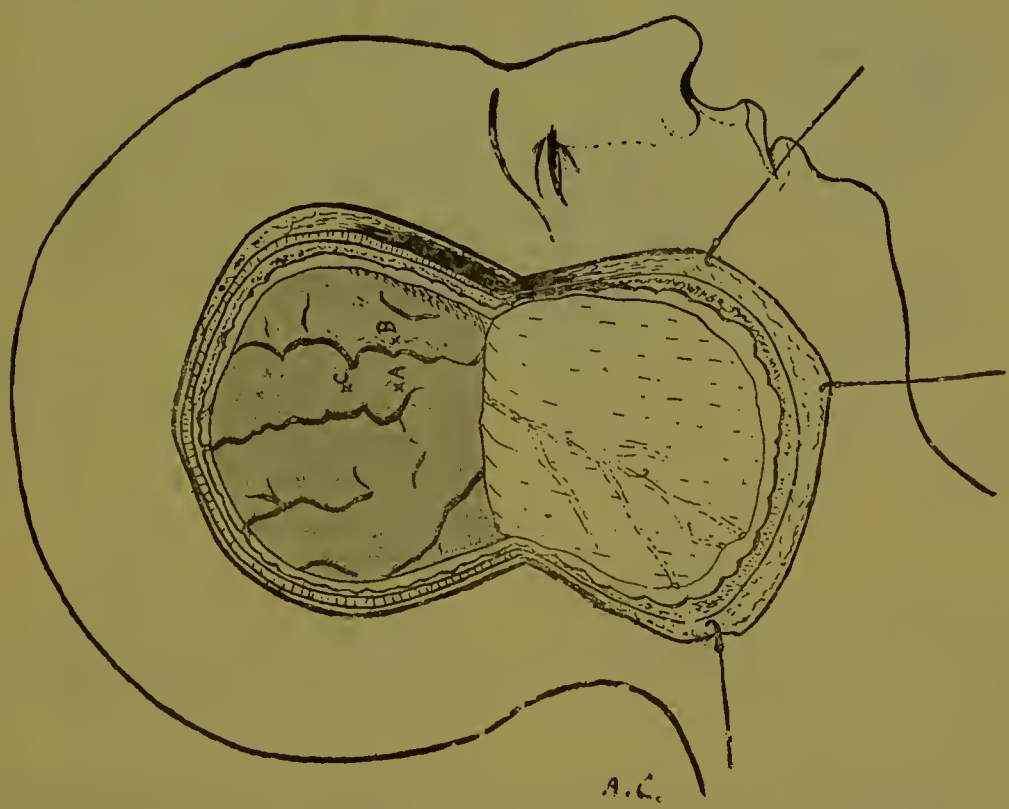


Fig. 147.— Zone cérébrale découverte chez notre malade. *A*, *B*, *C*, points où a été plongé le bistouri pour atteindre la capsule interne.

Il n'y eut aucun phénomène de shock.

Le soir, six heures après la fin de l'opération, le pansement n'était pas traversé. Les phénomènes préopératoires étaient stationnaires ; en particulier le délire persistait.

Le 6 octobre au matin, le pansement légèrement traversé par du sang est remplacé. Pas de suintement céphalo-rachidien. L'état général est beaucoup meilleur : la malade, qui a recouvré sa connaissance, se plaint d'être très faible et d'avoir froid. Le pouls est à 150, irrégulier. Rien à l'auscultation du cœur. Le soir, température 37°.

Le 7 au matin, état général meilleur encore que la veille : 37°4, pouls 120 ; la malade se plaint de souffrir de la tête tout en se trouvant beaucoup mieux. Le soir, 37°4 ; la journée a été très bonne.

Fig. 148. — Coupe après durcissement au bichromate de l'hémisphère droit : dirigée de dehors en dedans et très légèrement de haut en bas. En A, foyer de ramollissement ; *a*, *b*, trajets des deux incisions au bistouri passant par le plan de la coupe ; *c*, point où la troisième incision, faite un peu plus haut sur le cortex, rejoignait les deux incisions précédentes.

Le 8 au matin, 36°4 : la nuit a été bonne et l'état est de plus en plus satisfaisant. Le soir, somnolence, subdélire, pouls 150, température 40°2. Le pansement est refait ; la plaie est complètement réunie sauf au niveau de la mèche qui est enlevée. Pas de suintement céphalo-rachidien.

Le 9 au matin, amélioration marquée sur l'état de la veille au soir : la malade a dormi pendant la nuit, elle est calme, demande à manger un œuf ; le pouls est à 120, la température à 36°4. Le soir, malgré que la température ne s'élève pas au-dessus de 37°, le pouls monte à 150, petit et irrégulier ; le délire reparaît jusque vers minuit.

Le 10 au matin, la malade est très abattue, avec du subdélire : la température est à 37°2, le pouls à 150, sans que l'auscultation cardiaque révèle rien de particulier. Le soir 38°4.

Le 11 au matin, abattement de plus en plus marqué. Le pouls manque à la radiale gauche : température 37°4. Injection de caféine sans résultat. Le soir 39°8.

Mort le 12, à 6 heures du matin, dans le coma.

Les phénomènes hémiplégiques n'avaient subi depuis l'opération jusqu'au dernier moment aucune modification.

L'*autopsie* fut faite le 13 octobre. La plaie opératoire était complètement cicatrisée ; il n'y avait pas trace d'hémorrhagie ni de méningite ; les incisions faites dans la substance cérébrale étaient béantes sans aucune trace de réunion ; toutes trois, se rejoignant par leur

extrémité profonde, pénétraient dans la partie antérieure du bras postérieur de la capsule interne et dans le foyer de ramollissement jaune qui le détruisait ainsi que la partie voisine du noyau lenticulaire : ce foyer de ramollissement avait le volume d'une petite noix. Pas de liquide dans les ventricules. Des embolies petites se trouvaient dans la rate, le foie, le rein ; une très volumineuse dans l'artère axillaire gauche. Le cœur présentait une endocardite végétante énorme siégeant surtout sur la valve externe de la mitrale où s'implantait une végétation en chou-fleur grosse comme une noisette. Cette endocardite et la myocardite concomitante étaient évidemment la cause directe de la mort.

Le diagnostic porté chez notre malade était donc inexact : il s'agissait non d'un abcès, mais d'un ramollissement embolique de la partie motrice de la capsule interne. De ce fait, l'intérêt thérapeutique

Fig. 149.— Face externe d'un hémisphère montrant en pointillé l'aire corticale de la capsule interne, et en noir les points de choix où l'on doit faire pénétrer le bistouri pour arriver jusqu'à elle, sans léser de vaisseaux.

de l'observation s'efface, son intérêt opératoire restant seul en cause.

A ce point de vue, le mode de trépanation employé, la ligature de la méningée moyenne au trou sphéno-épineux après décollement de la dure-mère, la méthode employée d'incision cérébrale constituent des détails non sans intérêt, mais qu'il serait ambitieux de discuter à propos d'un seul fait ; au contraire, la possibilité que nous avons eue d'arriver, du bistouri et du doigt, jusqu'à la capsule interne, mérite de fixer un moment notre attention et nécessite, pour être expliquée, quelques mots sur la topographie de cette région cachée dans les profondeurs de l'encéphale.

Quelle partie du cortex lui correspond ? Où et comment faut-il plonger le bistouri pour arriver jusqu'à elle ? Tels sont les deux points que nous allons successivement étudier.

La partie du cortex qui correspond à la capsule interne est inscrite dans un rectangle limité par deux lignes verticales et deux lignes horizontales : les lignes verticales passent, l'antérieure à 1 centimètre environ en avant du pied des deuxième et troisième frontales, la postérieure à 1 centimètre environ en arrière de la pointe de la circonvolution pariétale inférieure ; les lignes horizontales passent, la supérieure un peu au-dessous de la partie la plus élevée de cette même circonvolution, l'inférieure au niveau du cap de la troisième frontale. Le quadrilatère ainsi délimité a, sur un cerveau d'adulte, et mesuré en projection sur une surface plane, environ 5 centimètres d'avant en arrière et 3 centimètres de haut en bas ; sur un cerveau d'enfant, 3 centimètres et demi d'avant en arrière et 2 centimètres de haut en bas : l'aire corticale de la capsule interne, variant peu relativement aux circonvolutions, mais présentant, cela se conçoit, des dimensions centimétriques assez différentes suivant les sujets.

La partie centrale de cette aire corticale de la capsule est ravinée par des sillons profonds, décollant les circonvolutions qui recouvrent des vaisseaux volumineux : c'est donc à ses limites seulement ou même un peu au delà de ses limites qu'il faut plonger le bistouri pour arriver jusqu'à la capsule interne sans avoir d'hémorrhagie grave ; il est dès lors nécessaire de prendre comme point de repère chirurgical, non l'ensemble de cette aire corticale, mais plus précisément les circonvolutions où l'on doit faire pénétrer sa pointe. Ce sont, si l'on veut atteindre le bras antérieur de la capsule, son genou et la moitié antérieure de son bras postérieur : le pied des troisième et deuxième frontales et la partie adjacente de la frontale ascendante ; si l'on veut atteindre la partie postérieure du bras postérieur de la capsule : la première temporale au-dessous de la naissance de la deuxième pariétale. Dans tous les cas, on dirigera son bistouri vers le méat auditif du côté opposé, et on l'enfoncera de 5 à 6 centimètres. A cette profondeur on atteindra la capsule, sans avoir rencontré de vaisseau, et en ayant lésé aussi peu que possible les fibres sous-corticales parallèles à peu près à la direction de l'instrument.

Dans ce même dernier but, assez accessoire dans le cas particulier, on l'aura fait pénétrer parallèlement à la crête des circonvolutions.

En somme, on peut, en se guidant sur des points corticaux bien déterminés, atteindre la capsule interne : le rapport avec la surface crânienne de ces points corticaux est bien connu ; il sera donc facile, dans un cas donné, de les mettre à découvert, au besoin assez largement pour les identifier, et d'introduire en se guidant sur eux le bistouri puis le doigt jusqu'à la région cherchée : on a vu que nos trois incisions s'y étaient donné rendez-vous. Si l'abcès diagnostiqué n'avait pas fait défaut, nous l'aurions évacué, drainé avec une mèche de gaze iodoformée, et ainsi consciencieusement rempli l'indication nouvelle qui nous était posée.

---

DEUXIÈME PARTIE

# RACHIS ET MOELLE

---

## VI. — Notes anatomiques sur le contenu du canal sacré : cul-de-sac dural, ganglions et veines (*A. Chipault*) (1).

Le contenu du canal sacré est resté, fait singulier, très mal connu des anatomistes jusqu'à ces dernières années, et la description qu'on en pouvait lire dans les classiques était pleine de lacunes et de grosses erreurs. Des auteurs récents : Farabeuf, Trolard, Wagner et Pfitzner pour le rapport du cul-de-sac terminal de la dure-mère avec les corps vertébraux ; Trolard et Morestin pour la distribution des trois dernières paires radiculaires, ont heureusement rectifié des points importants. Il en reste encore qui méritent de l'être.

**1° Niveau du cul-de-sac terminal de la dure-mère par rapport aux apophyses épineuses.** — M. Farabeuf a le premier établi que le cul-de-sac dural se trouve non pas à l'extrémité inférieure du canal sacré, comme on l'avait toujours dit, mais au niveau du corps de la deuxième sacrée, avec des variations légères. Nous l'avons vérifié, nous avons également vérifié, d'accord avec M. Trolard, que le cul-de-sac dural ne descend pas plus bas chez le nouveau-né que chez l'adulte et qu'il monte ou descend de quelques millimètres suivant qu'on met le corps en flexion ou en extension forcée. Il nous a semblé d'autre part utile de noter à quel niveau de la paroi postérieure et chirurgicale du canal correspond ce cul-de-sac ; nos recherches à ce point de vue ont porté sur onze sujets (quatre femmes, trois hommes, quatre enfants), dont le cul-de-sac avait été, après trépanation d'un arc dorsal, injecté à la paraffine : nous avons toujours trouvé la pointe du cul-de-sac répondant à la première apophyse épineuse sacrée, sa partie sus-jacente et le réservoir céphalo-rachidien à l'espace interlaminaire lombo-sacré (fig. 150).

Sur une coupe transversale à ce niveau, on voit que le cul-de-sac, dont le contenu est presque totalement liquide, contient seulement

(1) Travail publié dans la *Revue neurologique*, 1894, p. 609 et 662.

les troisième et quatrième paires sacrées rejetées sur ses parties latérales et antérieure, et dans sa partie médiane le filum, la cinquième paire sacrée et la paire coccygienne, d'intérêt physiologique minime. L'aspect d'une telle coupe est donc très remarquablement différent de celui qu'offrirait une coupe passant plus haut, au niveau du troisième espace intervertébral lombaire, par exemple : là, le canal dural est presque complètement rempli par les nerfs de la queue de cheval ; la paraffine injectée dans sa cavité forme, non plus une masse compacte, mais un cylindre creux, cannelé sur sa face interne, mince et irrégulier.

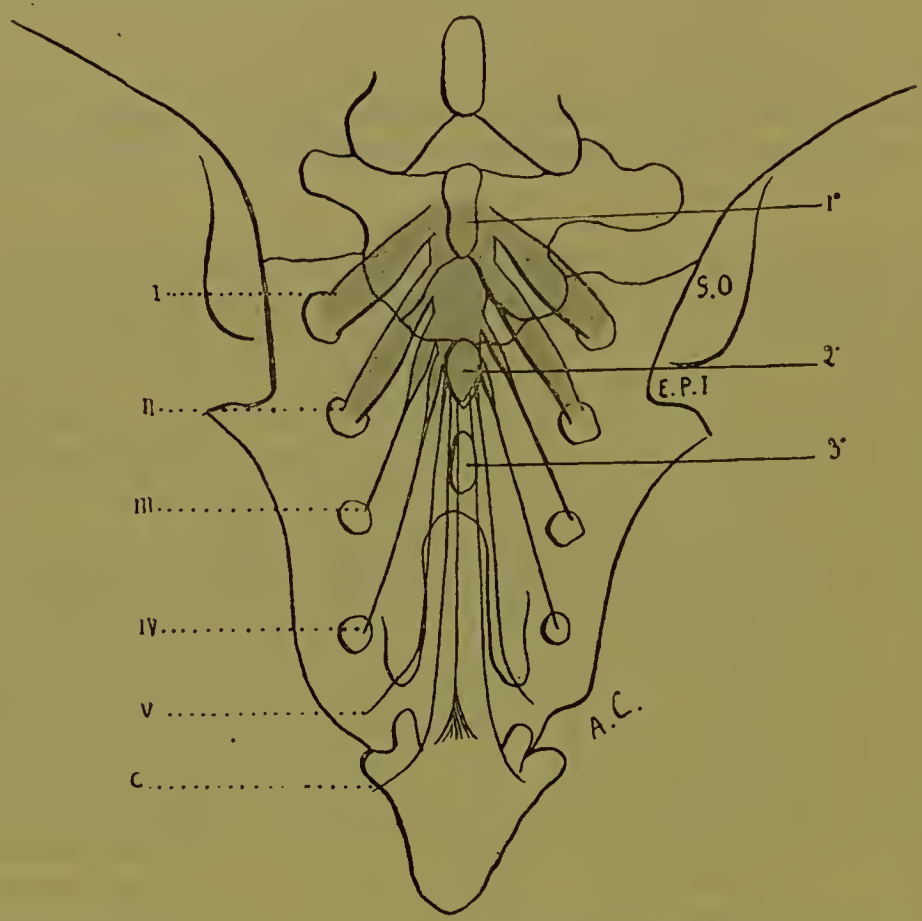


Fig. 150.— Rapport du cul-de-sac dural et des ganglions (I, II, III, IV, V, sacrés ; C, coccygien) avec les apophyses épineuses (1°, 2°, 3° sacrées). SO, surface ovalaire iliaque. E.P.I, Epine iliaque postéro-inférieure.

Cette absence, à la hauteur de l'espace interlaminaire lombo-sacré, de filets nerveux importants dans le cul-de-sac dural nous a fait substituer, nous y reviendrons dans une autre des études ici contenues (étude XI), la ponction par cet espace lombo-sacré à la ponction par les III^e ou IV^e espaces lombaires employée jusqu'à nous.

2° **Rapports des ganglions intrarachidiens sacrés.** — Les racines sacrées et la racine coccygienne rayonnent autour du cul-de-sac dural, de moins en moins volumineuses à mesure qu'il s'agit d'une

racine plus inférieure, si bien que la cinquième racine sacrée parfois et la racine coccygienne toujours sont accolées au filum, à peine séparables de lui au bistouri.

Toutes ces racines présentent des renflements gangliformes : énormes pour les deux premières sacrées, très petits pour les trois suivantes, bien difficiles à affirmer par la simple dissection pour la racine coccygienne. Ces renflements ne sont pas intervertébraux, comme les autres ganglions radiculaires, mais intrarachidiens. M. Trolard en trouve la raison dans l'absence « au niveau du sacrum, des canaux de conjugaison, les trous sacrés antérieurs et postérieurs étant situés

Fig. 151. — Cloison fibreuse fenêtrée antéro-postérieure et trame fenêtrée interganglionnaire.

les uns au-devant des autres » : raisonnement séduisant, mais inexact, croyons-nous ; en effet, faisons une série de coupes horizontales du canal sacré : nous serons frappés de suite par sa disposition en chapelet, avec parties rétrécies au niveau des corps vertébraux, et parties élargies dans leurs intervalles : ces dernières dues au large abouchement, à droite et à gauche, des courtes branches de conduits osseux en Y, conduits dont les bifurcations vont, pour chacun, aboutir, l'une au trou sacré antérieur, l'autre au trou sacré postérieur correspondants ; l'ouverture des courtes branches dans le canal sacré, ouver-

ture triangulaire à base supérieure pour les deux plus élevées, ovalaire pour les deux autres, représente les trous intervertébraux vrais du sacrum ; si l'explication donnée par M. Trolard était la bonne, les ganglions sacrés devraient s'y loger ; or, tandis que le premier ganglion sacré s'engage par son extrémité interne dans la courte branche qui lui correspond, les autres, par cette extrémité, s'en éloignent de plus en plus. L'ensemble des ganglions est donc bien dans le canal sacré lui-même, où il forme, immédiatement au-dessous du cul-de-sac dural, une sorte de fer à cheval correspondant tout entier à l'arc de la première sacrée, dont la fracture peut entraîner de ce fait la destruction d'une grande quantité de tissu nerveux difficilement réparable.

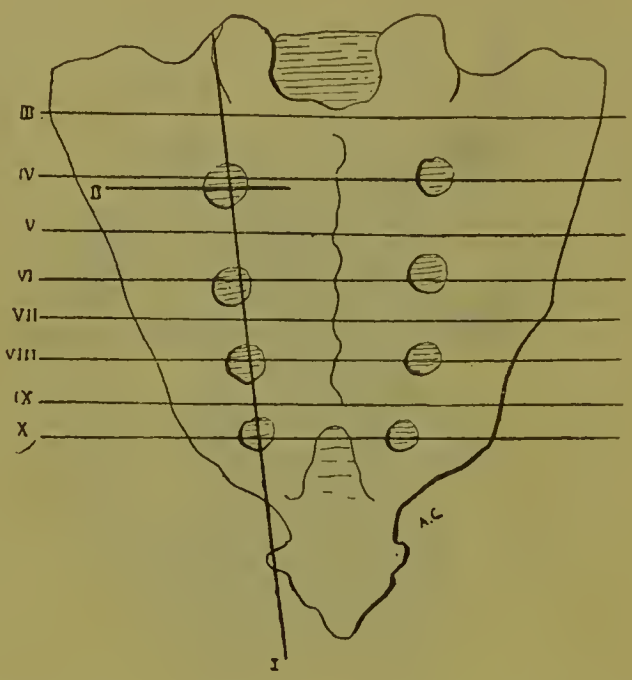


Fig. 152. — Schéma destiné à indiquer le niveau des coupes représentées par les figures 153 à 163.

Pour atteindre et traverser leurs conduits en Y, les racines sacrées et coccygienne ont à parcourir, à partir de leur ganglion, un trajet d'autant plus long qu'elles sont plus inférieures.

Ce trajet, pour la cinquième sacrée et pour la coccygienne a été étudié par Morestin. La disposition des première, deuxième, troisième et quatrième sacrées dans leur canal en Y est au contraire moins connue. Au niveau de l'espace intervertébral vrai, chacune d'elles se divise en une branche antérieure énorme, et une branche postérieure très petite. Cette dernière, qui souvent se subdivise dans la bifurcation postérieure du conduit osseux, la traverse obliquement d'avant en arrière et de dedans en dehors, si bien qu'elle en sort au niveau du bord externe du trou sacré postérieur. La branche antérieure, qui se maintient au contraire en contact avec la pa-

oi de la bifurcation antérieure, affecte une disposition un peu différente pour chaque racine ; la première racine sacrée antérieure correspond, sur presque tout son trajet, à la partie supérieure de cette paroi qu'elle quitte pour couper obliquement le premier trou sacré de dedans en dehors et de haut en bas et former à l'angle inféro-externe de son pourtour une gouttière particulière ; la deuxième racine sacrée, présentant une obliquité moins accentuée, sort un peu plus haut sur le bord externe de son pourtour, en un point où se trouve parfois également une gouttière spéciale. Les troisième et quatrième

Fig. 153. — Coupe du sacrum, passant par les trous sacrés antérieurs et postérieurs (coupe I de la fig. 152). Cette coupe montre la forme de la branche tranversale des conduits osseux en Y, et leur bifurcation en deux branches, aboutissant aux trous sacrés antérieurs et postérieurs.

Fig. 154. — Coupe du sacrum, passant par les trous sacrés antérieurs et postérieurs (coupe I de la figure 152). On a conservé sur cette coupe les racines et les veines radiculaires. Le tissu cellulo-graisseux a été enlevé.

ne changent pas de direction et sortent par l'angle supéro-externe de leur trou. Idéalement prolongées en dehors du sacrum, ces quatre racines sacrées antérieures se rejoindraient donc toutes en un point ; disposition qu'affecte à très peu près, en réalité, le plexus qu'elles forment.

**3° L'appareil de soutènement du cul-de-sac dural et des racines.** — Le cul-de-sac dural et les racines sacrées sont très loin de remplir le canal sacré.

Ils en sont séparés par un espace que l'on retrouve du reste à toutes les régions du rachis et dont voici, d'une manière générale, le mode de formation : au pourtour du trou occipital, la dure-mère crânienne se divise en deux feuillets : un feuillet externe périostique qui double sans jamais la quitter, jusqu'à son extrémité coccygienne, la face interne du canal rachidien ; un feuillet interne, dure-mère rachidienne proprement dite, qui suit de beaucoup plus près la moelle, puis les nerfs de la queue de cheval, en formant un cylindre invaginé dans le précédent et se terminant, nous l'avons vu, au niveau de la première apophyse épineuse sacrée. L'espace qui se trouve entre la paroi interne du cylindre invaginant et la paroi externe du cylindre invaginé constitue l'espace épidural, que cloisonnent des expansions fibreuses et que remplit du tissu adiposo-veineux.

Fig. 155. — Coupe horizontale d'un conduit en Y (coupe II de la figure 152) destinée à montrer la disposition à son intérieur des racines et des veines radiculaires.

Nous allons étudier la disposition, à la partie sacrée du canal, de ces cloisons et de ce tissu de remplissage.

A. — **Les cloisons sont représentées par :**

*a*) *Les attaches sacrées,* épanouies en éventail transversal, que prend la partie fibreuse du filum sur le bord postéro-supérieur du premier corps vertébral coccygien.

*b*) *La cloison fibreuse fenêtrée antéro-postérieure* qui, depuis le haut du canal sacré jusqu'à son extrémité inférieure, s'étend de la dure-mère et du filum au ligament vertébral postérieur, très étroit en cette région. Les attaches de cette cloison fenêtrée ne sont pas continues : elles se font surtout au niveau des articulations entre les corps vertébraux et là s'étendent un peu à droite et à gauche, sur la partie postérieure de ces articulations ; de même, du côté de la dure-mère, les attaches ne restent pas limitées à la ligne médiane, et au niveau de la sortie des racines envoient sur leur gaîne durale des ailerons latéraux plus ou moins étendus.

La cloison fenêtrée n'est que la continuation très condensée des prolongements fibreux antérieurs de la dure-mère que l'on trouve au-dessus de la région sacrée : longs, obliques et rares à la région lombaire, peu solides et difficiles à mettre en évidence à la région dorsale, courts et serrés à la région cervicale.

Fig. 156

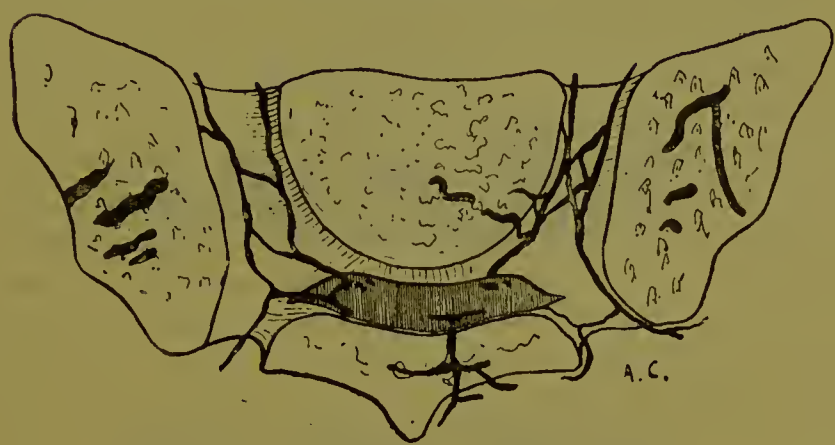


Fig. 157.

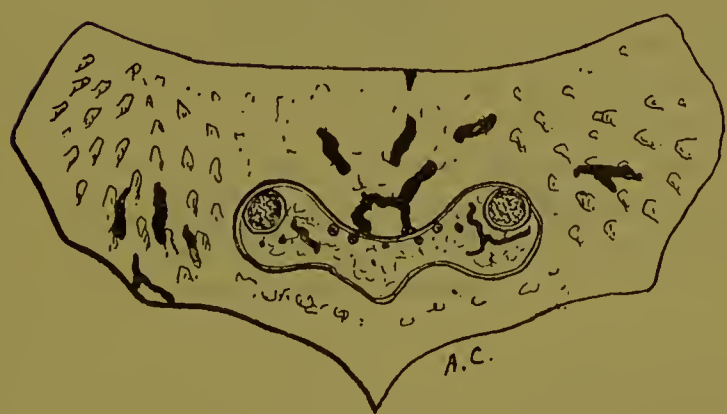


Fig. 158.

Fig. 156, 157, 158.— Coupes horizontales du sacrum destinées à montrer la forme oute différente du canal sacré au niveau des conduits en Y et dans leurs inter-alles. Sur chacune de ces coupes ont été conservés des détails différents qui ›ermettent d'avoir une idée satisfaisante du contenu du canal sacré. Ces trois ›remières coupes correspondent aux lignes III, IV et V de la figure 152. Sur la ›remière coupe, on constate la presque vacuité du cul-de-sac dural près de sa erminaison, la disposition des racines à l'intérieur et à l'extérieur du cul-de-sac, a trame fenêtrée interradiculaire ; les veines du corps vertébral sont très ıettes. Sur la seconde coupe, on n'a conservé, à l'intérieur du canal, que les eines radiculaires. La troisième coupe passe au-dessous du cul-de-sac dural : il ıe reste plus à ce niveau à l'intérieur du canal que les IIe, IIIe et IVe racines sa-rées, plus le filum auquel sont accolées les racines Ve sacrée et coccygienne.




Fig. 159.

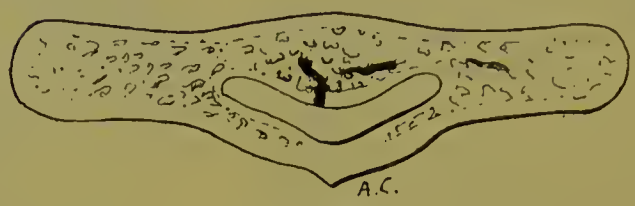


Fig. 160.

Fig. 161.

Fig. 162.

Fig. 163.

Fig. 159, 160, 161, 162, 163.— Suite des coupes horizontales du sacrum (correspondant aux lignes VI, VII, VIII, IX et X de la figure 152). La première des coupes de ce groupe, ou quatrième de la série, passe au niveau des deuxièmes trous sacrés : on y voit bien le conduit en Y, qui a déjà une forme moins nette qu'au niveau du premier trou. La cinquième coupe, comparée à la précédente, montre le rétrécissement apparent du canal sacré dans l'intervalle des conduits en Y. Sur la sixième coupe, ont été conservés les racines, les veines et le tissu graisseux : elle passe au niveau du troisième trou sacré. La septième coupe, passant un peu plus bas, montre le rétrécissement progressif du canal sacré. Sur la huitième coupe, passant au niveau du quatrième trou sacré, la crête apophysaire est dédoublée.

La cloison fenêtrée a été dénommée par Trolard ligament sacré antérieur de la dure-mère, et par Charpy ligament sacro-dural.

*c*) L'appareil de cloisonnement comprend encore *des filaments fibreux radiculaires*, qui vont de la gaîne des racines et des ganglions sacrés aux ligaments postérieurs des articulations des corps vertébraux, et *une trame fenêtrée interradiculaire*, qui relie entre elles les gaînes durales des trois ou quatre premières racines sacrées : vue d'arrière en avant, cette trame forme avec le cul-de-sac et les racines une sorte de patte d'oie ; sur des coupes horizontales passant au-dessus de la pointe terminale du cul-de-sac, les palmures qui la constituent s'étendent du bord externe de la gaîne radiculaire encore adhérente à ce cul-de-sac, jusqu'à la face postérieure de la gaîne plus externe, dépendant d'une racine sous-jacente : disposition qui tient à ce que le fer à cheval ganglionnaire n'est pas absolument parallèle au plan de la paroi antérieure du canal sacré, mais oblique, relativement à cette paroi, de haut en bas et d'avant en arrière.

B. — **Le tissu de remplissage** comblant les intervalles des cloisons fibreuses épidurales est formé d'un mélange de graisse et de veines, avec une proportion beaucoup plus considérable de graisse qu'on ne l'admet d'ordinaire. Les injections qui exagèrent le calibre des veines en les distendant trompent sur cette proportion, au moins pour le tissu épidural rétro-méningé : nous l'avons trop de fois dissocié sur le vivant pour le considérer comme une éponge veineuse ; en avant du faisceau méningé au contraire, l'espace épidural est, presque sans flocons graisseux, rempli par des plexus longitudinaux antérieurs qui saignent énormément lorsque sur le vivant on écarte ou soulève les méninges pour explorer la face postérieure des corps cérébraux.

La disposition des veines épidurales est, pour les régions cervicale, dorsale et lombaire, bien connue depuis l'atlas de Breschet et la thèse de Walther, mais ces auteurs ont manifestement négligé les veines épidurales de la région sacrée : cependant elles méritent, modifiées qu'elles sont par toutes les particularités du canal sacré et de son contenu, une description particulière que nous tenterons et que nous compléterons par l'étude de leurs communications, non décrites également, avec les veines extra-rachidiennes sacrées, ainsi que par quelques mots sur ces dernières.

Nous pourrons ainsi donner une idée d'ensemble du SYSTÈME VEINEUX SACRÉ.

Nos recherches ont été faites soit en injectant les veines au suif ou à la paraffine, soit en les insufflant, soit plus simplement encore, en remplissant, sur le sujet suspendu, le cul-de-sac dural avec de la paraffine : il se distend, comble le canal rachidien et refoule le liquide vasculaire dans les veines sacrées, dont l'ensemble devient ainsi remarquablement net, mieux que par toute autre préparation plus directe.

a) Les *veines intra-sacrées* sont les unes antérieures, faisant suite

au plexus rachidien antérieur, les autres postérieures, faisant suite au plexus rachidien postérieur.

α) Les veines intra-sacrées antérieures forment deux plexus longitudinaux situés sur les parties latérales de la face postérieure des corps vertébraux sacrés. Ces plexus, constitués par des mailles allongées, sont mêlés de quelques rares traînées de tissu adipeux et appliqués à l'os par une trame fibro-cellulaire se continuant sur la ligne médiane avec le ligament vertébral commun postérieur, très étroit en cette région. De droite à gauche, ils sont réunis, au niveau de chacun des quatre premiers corps vertébraux sacrés, par des plexus transversaux : énormes au niveau du premier et du deuxième corps sacré, ces plexus transversaux sont moins riches au niveau du troisième, et moins encore au niveau du quatrième ; sur le cinquième et sur les corps coccygiens, où les plexus longitudinaux se réduisent chacun à une ou deux veinules, ils se réduisent également à quelques petits vaisseaux n'arrivant pas d'ordinaire à se joindre sur la ligne médiane. Les plexus longitudinaux antérieurs droit et gauche, ou bien se terminent isolément, ou bien se rapprochent l'un de l'autre et s'anastomosent au niveau des derniers corps vertébraux coccygiens, en envoyant quelques ramuscules aux tissus fibreux et graisseux environnants.

β) Les veines intra-sacrées postérieures sont représentées, comme les antérieures, par des plexus longitudinaux et des plexus transversaux. Les plexus longitudinaux postérieurs sont toujours peu compliqués, souvent réduits de chaque côté à une seule veine ; d'abord très voisins de la partie latérale du cul-de-sac dural, ils s'en écartent de plus en plus en descendant, en même temps qu'ils diminuent de volume ; on peut considérer comme leur terminaison une petite veinule qui va se perdre sur les côtés de l'extrémité inférieure du filum. Les plexus longitudinaux postérieurs droit et gauche sont réunis l'un à l'autre par des plexus transversaux abondants recouvrant d'un lacis veineux à mailles transversales la face postérieure du cul-de-sac ; parfois ces plexus sont remplacés par des bouquets veineux naissant des plexus longitudinaux et ne s'anastomosant du côté droit au côté gauche que par des ramifications de petit calibre. En tout cas, il est exceptionnel que les plexus longitudinaux droit et gauche ne présentent pas, un peu au-dessous du cul-de-sac, à peu près à la hauteur du troisième trou sacré, une anastomose transversale bien distincte, formée par une seule veine, et qui donne à leur ensemble l'aspect d'une arcade à concavité supérieure. Les plexus ou bouquets transversaux et cette anastomose naissent plus ou moins exactement au niveau de dilatations ampullaires des plexus longitudinaux.

Toutes les veines intra-sacrées postérieures sont logées dans un tissu cellulo-adipeux très adhérent à la face antérieure des arcs sacrés, que rendent rugueuse les épines d'insertion de ses filaments. En

arrière du cul-de-sac, ce tissu, rougeâtre, peu abondant, réunit et fixe les unes aux autres les veines volumineuses et nombreuses ; au-dessous du cul-de-sac, il devient blanchâtre, formé presque uniquement de pelotons graisseux, et les veines prennent une bien moindre part à sa constitution.

7) Les veines intra-sacrées antérieures et postérieures communiquent les unes avec les autres au niveau des intervalles radiculaires. A la hauteur des première et seconde racines sacrées, ces anastomoses, très volumineuses, réunissent les plexus longitudinaux antérieurs et les plexus longitudinaux postérieurs en passant à travers les palmures fenêtrées qui cloisonnent ces intervalles ; plus bas, les

Fig. 164. — Veines intra-sacrées postérieures. Veines longitudinales, plexus transversaux, veines radiculaires ascendantes et descendantes.

anastomoses sont de deux sortes : les unes, antéro-postérieures, sont les analogues des précédentes ; les autres forment un système tout à fait spécial, et méritent le nom de veines radiculaires ascendantes : commençant à la troisième racine sacrée, distinctes jusqu'à la cinquième, elles naissent du plexus longitudinal postérieur un peu au-dessus du point où il croise la racine correspondante, suivent le bord externe de cette racine, en fournissant chemin faisant à sa gaîne durale quelques minces ramuscules, l'accompagnent jusqu'à sa jonction avec le sac dural, et vont s'anastomoser en avant de ce sac, avec les veines sacrées antérieures.

b) *Les anastomoses qui réunissent les veines intra-sacrées et les veines extra-sacrées*, sont constituées par des veines osseuses et des veines radiculaires.

α) Les veines osseuses forment trois groupes : un groupe situé dans les corps vertébraux, un groupe situé dans les masses latérales, un groupe situé dans les arcs.

Les veines des corps vertébraux sacrés creusent à leur intérieur des canaux plus ou moins réguliers, mais qui généralement vont, comme les branches d'un éventail, aboutir en arrière, soit à une veine demi-circulaire, ouverte à ses deux extrémités sur le milieu de la face postérieure de chaque corps vertébral, soit directement aux trous que présente cette face postérieure. Les variations sont nombreuses, même pour les premiers corps vertébraux sacrés ; dans les derniers on ne trouve plus que quelques canaux plus ou moins transversalement dirigés et venant toutefois encore aboutir sur la face postérieure à un ou plusieurs trous. Par ces trous de la face postérieure, les veines du corps vertébral communiquent avec les plexus transversaux antérieurs intra-sacrés ; par quelques orifices plus petits de la face antérieure du corps, ils vont s'anastomoser avec les veines sacrées antérieures médianes. Sur toute la hauteur du sacrum, ces canaux veineux s'envoient d'un corps vertébral à l'autre, à travers les articulations ossifiées, quelques ramifications. Enfin, leurs extrémités externes vont se continuer avec les veines des masses latérales.

Les veines des masses latérales forment au niveau de chaque pédicule sacré un groupe de veines transversales envoyant des ramuscules aux veines radiculaires placées dans le canal en Y et vont aboutir au plexus extra-sacré postérieur externe par l'intermédiaire des orifices veineux situés au fond des dépressions latérales du sacrum. Ces groupes se réunissent d'une vertèbre sacrée à l'autre par quelques anastomoses longitudinales, plus importantes que celles qui réunissent les veines des corps vertébraux, et donnant à l'ensemble de chaque système latéral l'aspect d'un véritable plexus longitudinal intra-osseux.

Les veines des arcs, beaucoup moins volumineuses, sont analogues aux veines qui, aux autres régions du rachis, traversent les ligaments interlaminaires, et qui, au sacrum, ces ligaments étant ossifiés, traversent des trous osseux, surtout abondants sur la ligne médiane entre les apophyses épineuses. Ces veines ont pour but à peu près unique de réunir les plexus transversaux postérieurs intra-sacrés et les plexus extra-sacrés postérieurs para-épineux.

β) Les veines radiculaires naissent, pour la première et la deuxième racine sacrée, de l'anneau veineux que forment autour de chacune d'elles les plexus longitudinaux antérieurs et les plexus longitudinaux postérieurs. Pour les paires suivantes, où cet anneau n'existe pas, elles naissent indépendamment des plexus longitudinaux antérieurs, et des plexus longitudinaux postérieurs. Mais alors, au lieu

de naître comme les première et deuxième veines radiculaires, au niveau même où les vaisseaux longitudinaux croisent la racine, elles en naissent plus bas, de manière à se rendre transversalement et directement au trou sacré correspondant.

Les veines radiculaires sont ordinairement au nombre de quatre pour chaque racine, deux antérieures et deux postérieures. Arrivées à la bifurcation du conduit en Y, les quatre veines radiculaires suivent le nerf sacré antérieur : les veines antéro et postéro-supérieures accolées à l'os par une mince toile celluleuse, les veines postéro et antéro-inférieures au contraire, séparées de l'os et du nerf par du tissu cellulo-adipeux. Bien entendu ces quatre veines présentent en-

Fig. 165.— Veines extra-sacrées postérieures ; plexus para-épineux, plexus des trous sacrés, plexus des dépressions latérales.

tre elles des anastomoses à mailles allongées suivant la direction du nerf, et de disposition fort variable. De la face interne du filet qui en résulte, naissent des veinules qui vont se rendre à la gaîne durale radiculaire. D'autre part, de la face externe de ce filet, en un point variable, d'ordinaire au niveau où le conduit en Y se bifurque, naît une veinule qui va traverser sa bifurcation postérieure, en passant en dehors ou en dedans du nerf sacré postérieur, dans le tissu graisseux qui enveloppe celui-ci de toutes parts.

Ces dispositions, très nettes au niveau des première, deuxième, troisième et quatrième racines sacrées, s'effacent au niveau des cinquième paire sacrée et première coccygienne, à côté et au-dessous

desquelles on peut seulement, et pas toujours, trouver quelques veinules, perdues dans le tissu graisseux.

Les veines radiculaires aboutissent, nous y reviendrons dans un instant, celles de la bifurcation antérieure du conduit en Y, aux veines extra-sacrées antérieures latérales, celles de la bifurcation postérieure au plexus extra-sacré postérieur moyen.

*c*) Les *veines extra-sacrées* se divisent en extra-sacrées antérieures et extra-sacrées postérieures.

*α*) Les veines extra-sacrées antérieures sont au nombre de trois : l'une médiane, les deux autres latérales.

La sacrée antérieure médiane naît au niveau du corps de la première vertèbre coccygienne ou de la cinquième sacrée, par des veinules qui se réunissent en un tronc, souvent dédoublé, montant sur la ligne médiane, pour, au niveau du disque sacro-lombaire, obliquer à gauche et se rendre dans la veine iliaque primitive gauche, exceptionnellement dans les veines lombaires ascendantes gauches. Au niveau de chaque corps vertébral sacré, la veine médiane reçoit quelques veinules osseuses et deux veines transversales peu volumineuses.

Les sacrées antérieures latérales, nées au niveau de la face antérieure des dernières pièces coccygiennes, c'est-à-dire plus bas que la veine médiane, remontent en coupant le quart interne de la circonsférence des trous sacrés antérieurs, pour se rendre dans les veines iliaques internes, et quelquefois, dit M. Sappey, dans l'iliaque primitive. Elles reçoivent, au niveau des trous sacrés antérieurs, les quatre veines radiculaires qui en sortent ; il existe souvent à ce niveau un anneau plus ou moins large, formé soit par ces veines, soit par les sacrées latérales et d'où partent un certain nombre de veinules qui se perdent dans le pyramidal. Les sacrées latérales forment donc moins une veine proprement dite qu'un plexus.

*β*) Les veines extra-rachidiennes postérieures, accolées à la face postérieure du sacrum par les travées fibreuses de directions diverses qui réunissent l'une à l'autre les diverses saillies de cette face postérieure, forment trois traînées plexiformes longitudinales, la première à la base des apophyses épineuses, la seconde au niveau des trous sacrés postérieurs, la troisième au niveau des dépressions latérales où prennent insertion divers faisceaux de la masse sacro-lombaire, et le grand ligament sacro-sciatique. Le plus important de ces plexus est formé par les veines sortant des trous sacrés postérieurs au-dessous du nerf correspondant ; leur branche principale se dirige en bas pour s'anastomoser avec les ramuscules ascendants venus du trou sous-jacent. L'arcade irrégulière verticale qui résulte de cette anastomose fournit des branches internes et des branches externes. Les branches internes vont s'anastomoser avec le plexus para-épineux peu important, formé par les veinules laminaires. Les branches externes divergent en se ramifiant et vont s'anastomoser,

par des ramuscules peu importants, avec les veines qui sortent des dépressions latérales de la face postérieure du sacrum pour suivre les ligaments sacro-sciatiques qui s'insèrent en ce point.

Telle est la description que nous croyons, après de nombreuses recherches, pouvoir donner des veines intra et extra-sacrées. Sans aucun doute, elle est un peu schématique, mais pas plus que celle donnée par Walther pour les autres veines rachidiennes, et qui est devenue classique. Du reste, pour des vaisseaux aussi variables, le choix d'un type est le seul mode de description possible : mode satisfaisant à condition de ne pas oublier combien communes sont les variantes qui, sur tel sujet ou tel point, peuvent obscurcir la netteté du type choisi.

## VII. — Une variété nouvelle de paraplégie pottique, paraplégie spasmodique à début brusque sans symptômes rachidiens : trois observations dont deux avec intervention chirurgicale (*A. Chipault*) (1).

Le malade que M. Chauffard veut bien me faire examiner devant vous est entré dans son service le 28 décembre dernier pour des accidents paraplégiques intéressants qui en font un exemple d'une variété à ma connaissance non décrite de paraplégie pottique : la paraplégie pottique à début subit, sans symptômes rachidiens.

Tout d'abord jetons un rapide coup d'œil sur l'histoire de notre malade.

Parmi ses antécédents héréditaires, je note seulement ce fait que son père est mort d'hémiplégie ; parmi ses antécédents personnels je remarque l'absence de syphilis, et la succession depuis plusieurs années d'une série de bronchites.

Le 8 août dernier il éprouva pour la première fois, tout à coup, pendant la nuit, sans cause appréciable, de violentes douleurs ayant pour point de départ la 2e apophyse épineuse lombaire et entourant en ceinture, à droite et à gauche, l'abdomen à ce niveau : elles durèrent un mois, puis disparurent pour reparaître à nouveau le 27 novembre réapparition qui précéda de quelques jours seulement le début de la paraplégie. Ce début fut tout à fait imprévu. En effet, le 12 décembre, le malade était allé prendre un bain, était rentré chez lui à pieds sans fatigue, et c'est le 13 au matin, après une longue nuit de sommeil profond, qu'à son grand étonnement il sentit, en essayant de se lever, ses jambes se dérober sous lui. Dans la journée on le conduisit à l'hôpital Laennec où il fut traité par des pointes de feu et des vésicatoires lombaires et dont il sortit 15 jours après, le 26 décembre, nullement amélioré, souffrant des reins et incapable de marcher.

Dès le surlendemain il venait à Cochin où M. Chauffard le recevait dans son service, salle Lasègue, n° 13.

Le jour de l'entrée, l'examen du malade, homme de 39 ans, d'aspect vigoureux, permit de constater l'existence d'une parésie incomplète de tous les muscles des membres inférieurs, parésie plus intense du côté gauche que du côté droit. La marche était impossible lorsque le malade n'était pas soutenu par les deux épaules et, même alors,

(1) Conférence faite le 16 janvier 1895 dans le service de M. le professeur agrégé Chauffard, publiée dans la *Médecine moderne*, n° du 9 février 1895 et corrigée.

c'est à peine s'il pouvait mener à bien quelques pas, en projetant les pieds en avant : couché il pouvait soulever, quoique péniblement et partiellement, les deux pieds du lit et résister aux mouvements communiqués. Il n'y avait pas d'atrophie musculaire et le mollet gauche, qui paraissait au premier abord de moindre volume que le droit, présentait une circonférence inférieure seulement de quelques millimètres : de gauche à droite, c'est une nuance presque physiologique. Le réflexe rotulien était exagéré des deux côtés. Il n'y avait pas de trépidation épileptoïde. Les sensibilités étaient normales, même à la plante du pied, quoique le malade accusât, pendant la marche, une sensation ossatée particulière. Il n'y avait aucun trouble vésico-rectal, pas d'embarras de la parole, de perte de la mémoire, de tremblement, aucun signe du côté des yeux, aucun stigmate d'hystérie. Les douleurs en ceinture avaient pour point de départ la 2e vertèbre lombaire, dont l'apophyse épineuse était sensible à la pression ; le palper abdominal retrouvait sur la partie gauche d'un corps vertébral, le 2e ou le 3e lombaire, cette sensibilité anormale, sans qu'on pût constater en ce point de fluctuation, ou d'empâtement. Ajoutons qu'il existait aux deux sommets des signes de tuberculose.

Depuis l'examen dont je viens de vous signaler le résultat, c'est-à-dire depuis trois semaines l'état de notre malade s'est fort peu modifié. Aucun des symptômes qu'il présentait alors n'a disparu : je n'y reviendrai donc point. Je noterai seulement que s'y sont surajoutées, depuis quelques jours, une rigidité considérable de la colonne vertébrale, surtout marquée à la région lombaire supérieure et, phénomène de plus grand intérêt, de la trépidation épileptoïde du côté gauche.

Nous sommes donc en présence d'une paraplégie spasmodique à début subit et à évolution progressive.

Quelle en est la cause ? médicale (hystérie, lésion médullaire proprement dite) ? ou chirurgicale (compression de la moelle par une lésion extramédullaire) ?

Vous me permettrez d'être bref sur les hypothèses médicales qui peuvent être soulevées et que je serais incompétent à discuter longuement devant vous. — J'élimine donc, sans y insister, l'hystérie dont les paraplégies subites ne vont point sans quelque condition étiologique spéciale (traumatisme, émotion, intoxication), sans troubles sensitifs concomitants des troubles moteurs, et qui tout en étant spasmodiques ne s'accompagnent presque jamais de trépidation épileptoïde. — J'élimine les myélites aiguës infectieuses que caractérisent la fièvre et la marche ascendante des symptômes. — J'élimine les myélites tuberculeuses ou spécifiques dans lesquelles il n'y a point de douleurs radiculaires et qui s'accompagnent toujours de troubles sensitifs. — J'élimine l'hématomyélie spontanée à cause également des douleurs radiculaires qui, chez notre malade, ont précédé les accidents moteurs, à cause de la légèreté de ceux-ci, à cause enfin de l'absence, à

côté de cette paraparésie, de troubles sensitifs et vésico-rectaux. — J'élimine une hémorrhagie dans un foyer syringomyélique ou dans un néoplasme de la substance grise : antérieurement à l'apparition de ses accidents paraplégiques notre sujet n'a présenté aucun symptôme de l'une ou de l'autre de ces deux affections et s'il existe quelques cas où elles se révèlent pour la première fois et brutalement à l'occasion d'une hémorrhagie, cette hémorrhagie a toujours eu alors pour cause un traumatisme plus ou moins grave. — Pour écarter toute hypothèse de lésion médullaire médicale nous n'avons plus, je crois, qu'à éliminer le tabes et la sclérose en plaques. Le tabes voit parfois survenir à ses premières périodes une paraplégie à début subit : mais cette paraplégie, souvent transitoire, ne s'accompagne pas d'exagération des réflexes et surtout on n'y rencontre jamais de trépidation épileptoïde ; l'examen attentif du malade permet en outre toujours de retrouver, accompagnant la paraplégie, quelques-uns des petits symptômes de la période préataxique du tabes. D'autre part, notre malade ne présente aucun symptôme de sclérose en plaques et, s'il existe de rares faits où cette affection se révèle seulement par une paraplégie à début subit, cette paraplégie n'est jamais précédée de pseudo-névralgies radiculaires.

Nous voici donc amené, par l'élimination successive des diverses affections médicales possibles, à admettre l'existence chez notre malade d'une lésion chirurgicale, d'une lésion extramédullaire ayant provoqué une compression brusque de la moelle.

Certains kystes hydatiques, certains anévrysmes extra-rachidiens peuvent déterminer une telle compression par irruption subite dans le canal rachidien : je les laisse de côté, l'examen le plus attentif ne nous révélant dans le cas actuel aucune trace de tumeur pararachidienne.

Il nous faut donc chercher sur le rachis lui-même, et décider dès lors entre ces deux hypothèses : s'agit-il d'une lésion située en dedans du fourreau de la dure-mère, d'une lésion intradurale, ou s'agit-il d'une lésion extradurale ?

Les lésions intradurales susceptibles de provoquer une paraplégie à début subit : hémorrhagie dans une pachyméningite interne, tumeurs pie-mériennes, sont rares : ce ne serait pas une raison pour les rejeter absolument si, dans le cas particulier, cette élimination ne s'imposait par suite de la limitation de la pseudo-névralgie présentée par le malade à une seule paire radiculaire. En effet, au niveau où est située la lésion qu'il porte, niveau sur lequel nous reviendrons tout à l'heure, les racines lombaires et sacrées forment à l'intérieur du fourreau dural un paquet composé de filets nerveux juxtaposés, où il me semble impossible qu'une lésion choisisse exclusivement à droite et à gauche un seul filet et, surtout, choisisse des deux côtés, précisément, le filet dépendant de la même paire radiculaire. Au contraire, cette sélection est des plus simples avec une lésion extradurale : en effet les filets droit et gauche dépendant d'une même paire, sortent au même niveau du

cylindre vertical de la dure-mère, puis de là à leur issue rachidienne suivant un trajet à peu près horizontal : entre le niveau de chacune de ces paires, dont l'ensemble figure une échelle à doubles échelons avec le cylindre dural comme montant, il y a la même distance qu'entre deux paires de trous intervertébraux, c'est-à-dire plusieurs centimètres. En somme, si une lésion extradurale très étendue peut déterminer des pseudo-névralgies irradiées à plusieurs paires radiculaires, une lésion extradurale plus restreinte peut fort bien n'en léser qu'une. Je me permets d'insister sur ces considérations, le moyen de diagnostic que je viens de vous exposer entre les lésions extradurales ou intradurales de la région dorso-lombaire n'ayant pas encore été proposé, à ma connaissance.

Il m'autorise à affirmer que la lésion de notre malade est extradurale, et, si je laisse de côté l'hypothèse d'un cancer vertébral proprement dit, hypothèse que permettent d'écarter, en dehors de l'absence complète de faits où cette affection ait provoqué une paraplégie subite, l'âge de notre sujet et son intégrité au point de vue des antécédents néoplasiques, je n'en vois plus que deux à discuter : l'hypothèse d'une tumeur extradurale d'origine méningée, l'hypothèse d'une péripachyméningite tuberculeuse.

Tout prouve que cette dernière est, dans le cas actuel, la vraie : non seulement sa réalisation beaucoup plus fréquente, mais encore, et surtout, la présence d'un point douloureux siégeant sur la partie latérale d'un corps vertébral, et l'existence, chez le malade, de lésions pulmonaires tuberculeuses.

Ce n'est point du reste à une paraplégie pottique ordinaire que nous avons affaire : celle-ci, en effet, s'établit et progresse lentement, que ce soit au cours d'une lésion vertébrale avec gibbosité, comme l'a vu Percival Pott, ou que ce soit avant la révélation clinique de cette lésion vertébrale, comme l'a constaté Ollivier d'Angers; on a bien décrit quelques cas de paralysie pottique à début subit, mais au cours d'une lésion vertébrale depuis plus ou moins longtemps connue, soit par fracture des vertèbres malades, soit par irruption dans le canal rachidien d'une esquille ou d'un abcès froid compresseur : or chez notre malade, l'apparition subite de la paraplégie s'est faite en l'absence de tout symptôme de lésion vertébrale ; il s'agit donc là d'une forme différente et nouvelle de paraplégie pottique.

Si j'en croyais, messieurs, mon expérience personnelle, cette forme ne serait point rare : en effet, malgré l'absence complète de documents bibliographiques à son sujet, j'en ai vu, avant le fait qui me permet de l'étudier devant vous, trois cas indiscutables. L'un vient de m'être montré par M. Marie : il est inédit et je crois devoir le noter seulement ici ; dans les deux autres, l'un que j'ai eu l'honneur d'examiner il y a un an chez M. Brissaud, l'autre datant de six mois et qui m'est personnel, il s'agissait d'adultes jeunes et vigoureux qui, brusquement, en pleine santé, furent pris d'une paraplégie spasmodique

totale, sensitivo-motrice, avec incontinence des matières, rétention d'urine et développement rapide d'eschares ; ni l'un ni l'autre n'avaient, au moment de l'apparition de leur paraplégie, le moindre symptôme rachidien : pas de gibbosité, bien entendu, mais, non plus, pas de sensibilité locale ni même de rigidité : ces deux derniers symptômes survinrent, du reste, chez l'un et chez l'autre, quelques mois après l'apparition des accidents médullaires, mais, j'insiste sur ce fait, ils n'existaient pas, le moins du monde, lors de cette apparition : aucun symptôme local ne pouvait faire supposer à ce moment qu'il s'agissait chez eux d'une lésion rachidienne tuberculeuse. Cependant cette lésion existait bien réellement, ainsi que j'ai pu m'en assurer, dans les deux cas.

Aussi, m'appuyant sur ces deux faits, je me crois autorisé à porter chez le malade que nous venons d'examiner le même diagnostic.

Précisant davantage encore, j'ajoute : chez lui la lésion siège à la face antérieure du fourreau de la dure-mère, avec prédominance à gauche, au niveau du deuxième corps vertébral lombaire. En effet, l'absence de troubles anesthésiques m'autorise dans le cas particulier à placer le foyer compresseur dans la partie antérieure de l'espace épidural, en rapport avec les racines motrices ; en outre, l'intensité plus grande à gauche des troubles moteurs, la douleur que provoque la pression du flanc gauche des corps vertébraux lombaires explorés par le palper abdominal, doivent faire supposer une prédominance notable de la lésion de ce côté ; enfin la limitation de la pseudonévralgie à la première paire radiculaire lombaire, le siège de la sensibilité à la pression sur la deuxième apophyse lombaire et sur le corps vertébral correspondant, l'intensité toute particulière, en cette région d'ordinaire si souple, de la rigidité rachidienne, autorisent à placer le foyer à la hauteur du deuxième corps vertébral lombaire, et de l'espace intervertébral sous-jacent : c'est, disons-le en passant, le niveau le moins élevé où puisse se trouver une lésion vertébrale déterminant une parésie de tous les muscles des membres inférieurs ; plus bas quelques-unes des racines qui leur sont destinées auraient quitté le rachis et échappé à la compression.

Nous pouvons donc dire : la lésion tuberculeuse de notre malade est située à la partie antéro-latérale gauche de son espace extra-dural, au niveau du deuxième corps vertébral lombaire.

Est-il possible d'aller chercher chirurgicalement un foyer ainsi placé ? cela ne fait pas le moindre doute. J'ai décrit, il y a quelques années, une technique opératoire, souvent employée depuis et qui permet, après lamnectomie, de récliner le fourreau de la dure-mère et d'aller ruginer, cautériser, drainer, les lésions situées à la partie antérieure de l'espace extra-dural.

Cette technique, anatomiquement facile, si nettement superposable à la lésion de notre malade qu'elle semble imaginée pour elle, doit-elle être ici mise en pratique ? Je ne suis guère partisan, mes-

sieurs, des interventions sanglantes dans les paraplégies pottiques, je leur en veux de m'avoir donné des désillusions nombreuses. Je ne vous en citerai qu'une, car elle a trait à un malade atteint de la forme spéciale de paraplégie pottique que nous étudions, au malade de M. Brissaud : ce malade, je l'ai opéré ; après résection des neuvième, dixième et onzième arcs dorsaux et réclinaison de la moelle, j'ai trouvé à la face postérieure du neuvième corps vertébral un petit foyer tuberculeux que j'ai pu complètement enlever. Tout permettait d'espérer un heureux résultat. Cependant il n'y a pas eu la moindre amélioration fonctionnelle et le malade au bout de six mois a succombé à la progression de ses eschares, avec une périméningite tuberculeuse s'étendant à la hauteur de cinq ou six corps vertébraux. Ce fait, pendant quelque temps, m'a tout à fait découragé, si bien que chez mon second malade, atteint de la même forme de paraplégie pottique, je n'ai même point parlé d'une intervention. Mais, messieurs, notre malade actuel se présente dans des conditions meilleures que ceux à qui je viens de faire allusion : son ictus médullaire a été moins grave, sa lésion osseuse paraît beaucoup plus limitée : si nous pouvons la supprimer complètement, nous aurons, quoi qu'il arrive, fait de la bonne besogne et tout notre possible pour supprimer la cause de sa paraplégie, paraplégie à pronostic grave, car il s'agit d'un adulte et les paraplégies pottiques de l'adulte sont loin d'évoluer avec la relative bénignité des paraplégies pottiques de l'enfance.

*Note complémentaire.* Le malade qui fait l'objet de la leçon précédente a été, quelques jours après, transféré dans le service de M. le Professeur Duplay, où nous l'avons opéré, avec la permission de notre vénéré maître. L'intervention pratiquée avec l'assistance de notre maître et ami Demoulin fut extraordinairement pénible par suite de la dureté des arcs vertébraux, et permit de découvrir et d'enlever un petit foyer de tuberculose siégeant à la partie antéro-latérale gauche de la dure-mère, au niveau de la deuxième vertèbre lombaire : le diagnostic porté était donc rigoureusement exact. Malgré la longueur de l'opération et l'hémorrhagie considérable qu'elle suscita, notre opéré n'eut pas de shock; le soir même, son état général était parfait et nous le croyions hors d'affaire au point de vue opératoire, lorsqu'en faisant un mouvement dans son lit, il succomba subitement, neuf heures après la fin de l'opération. A l'autopsie, nous trouvâmes des embolies pulmonaires énormes qui sans doute avaient été la cause directe de la mort, et, de plus, dans le canal rachidien, au-dessus du point ouvert par notre lamnectomie, une gaîne péridurale de pachyméningite tuberculeuse, épaisse de plus de un centimètre, haute de huit à dix, d'une consistance que je ne saurais mieux comparer qu'à celle du sarcome. Cette constatation autopsique me frappa par son analogie avec celle faite chez le malade de M. Brissaud, atteint lui aussi, je le rappelle, de paraplégie pottique à début subit sans symptômes rachidiens.

Cette forme de paraplégie ne serait donc, malgré l'absence de tout symptôme antérieur à son apparition, que la tardive et brutale révélation de lésions existant et évoluant depuis longtemps : lésions développées presque exclusivement dans l'espace périméningé et ne s'accompagnant que de lésions osseuses minimes.

## VIII. — L'ostéoplastie rachidienne: neuf observations (*A. Chipault*) (1).

L'occlusion chirurgicale des pertes de substance de la paroi postérieure du canal rachidien, l'ostéoplastie rachidienne, n'a attiré l'attention que depuis peu de temps; heureusement qu'il nous sera possible, pour compléter les très rares documents publiés, d'invoquer sur bon nombre de points nos observations et nos recherches personnelles.

Elles vont nous permettre d'étudier l'ostéoplastie rachidienne, d'abord dans la cure opératoire des spina bifida, ensuite dans les interventions intrarachidiennes diverses ayant nécessité comme temps préliminaire la résection d'un nombre plus ou moins considérable d'arcs vertébraux.

### I

**L'ostéoplastie rachidienne dans la cure opératoire des spina bifida.** — L'une des grandes sollicitudes des chirurgiens qui ont traité, ces années dernières, par la cure opératoire, les spina bifida, a été d'occlure strictement l'ouverture méningée et de refermer par-dessus elle, autant que possible, l'ouverture osseuse, pour parfaire l'occlusion rachidienne.

En effet, la persistance de l'ouverture osseuse permet au sac méningé, réduit par l'opération, de ressortir sous l'influence de sa distension par le liquide céphalo-rachidien, et *à la poche extra-rachidienne de l'hydrorachis de se reformer*. Le fait a été signalé par nombre d'observateurs qui, dès les premiers jours après l'intervention, ont trouvé au-dessous de la cicatrice une masse, d'ordinaire peu volumineuse, mais présentant une consistance et des impulsions identiques à celles de la poche congénitale: accident que nous avons une fois observé, poussé à l'extrême. Il s'agissait d'un enfant opéré par nous, quelques heures après sa naissance, pour un hydrorachis gros comme une pomme, à parois très minces et spontanément rompues pendant l'accouchement. Etant donné l'état général, l'opération fut faite le plus simplement possible. A droite et à gauche de la base de la tumeur, qui s'insérait par un pédicule assez large au niveau de la troisième lombaire environ, je taillai deux lambeaux à convexité postérieure et après les avoir disséqués jusqu'à leur base, j'incisai longitudinale-

(1) Travail publié dans la *Gazette des hôpitaux*, 1894, p. 114, revu et complété.

ment et bilatéralement le sac, avec précaution, pour ne pas léser les éléments nerveux qui pouvaient s'y trouver. Ils étaient peu nombreux du reste, ainsi que me le démontra l'exploration attentive de sa face interne, et réduits à quelques nerfs paraissant se perdre dans les parois du sac, dès lors inutiles à conserver Mon index gauche fut introduit dans la poche largement fendue et je pus saisir la paroi, tandis qu'un aide écartait les bords du lambeau avec un écarteur à griffes. Le sac méningé fut ainsi disséqué sur le doigt, comme un sac herniaire dans l'opération de la cure radicale. J'arrivai, par dissection progressive, à libérer complètement son pédicule, qui fut lié par une ligature en chaîne, à la soie, aussi près que possible de l'orifice rachidien, occupant la place des troisième et quatrième arcs lombaires, complètement absents. La poche fut réséquée au-dessus de la ligature, puis un plan de sutures musculaires au catgut et un plan de sutures superficielles au crin de Florence terminèrent l'opération. Pansement collodionné, garanti par une couche mince d'ouate boriquée et un bandage de corps. Trois jours plus tard, la plaie était complètement cicatrisée, mais la peau, au niveau de l'orifice rachidien, était soulevée par une tumeur grosse comme un demi-œuf, régulière, tendue, réductible par pression, présentant en somme tous les caractères de l'ancien hydrorachis ; l'opération n'avait paré qu'à un fait, d'une importance capitale il est vrai : l'infection imminente des méninges. L'enfant, du reste, se portait assez bien, mais quelques jours après, il était pris d'une diarrhée intense, à laquelle il succomba en quarante-huit heures. Je pus constater qu'il s'agissait bien d'une véritable récidive de la poche hydrorachidienne, survenue, autant qu'on pouvait le supposer, par distension des méninges voisines de la ligature, qui n'avait pas cédé.

Plus fréquentes et plus graves encore sont l'insuffisance de cette ligature et *la filtration à travers les couches molles de la plaie du liquide céphalo-rachidien.*

Parfois, il s'y collecte peu à peu, comme dans un cas présenté par M. Ricard (1) à la Société de chirurgie : huit jours après l'ablation, chez une femme de vingt-cinq ans, d'un hydrorachis lombaire, la région opératoire était soulevée par une volumineuse collection. Le douzième jour, une ponction donna issue à 260 grammes de liquide; le dix-huitième, une nouvelle fut nécessaire et donna 60 grammes, puis le liquide ne se reproduisit plus et la guérison fut définitive.

Plus souvent, et l'on peut dire que c'est la règle lorsqu'il s'agit de tout jeunes enfants, le liquide ne se contente pas de se collecter dans les couches plus ou moins profondes de la région, mais il disjoint la ligne des sutures cutanées, ligne d'autre part très ordinairement mal

(1) Ricard, in Picqué. Rapport sur une observation de M. Ricard : « Volumineux spina bifida de la région lombaire communiquant avec le canal rachidien ; extirpation ; guérison », *Bull. et Mém. de la Soc. de chir.*, 1893, p. 198.

disposée à se réunir, à cause du défaut de trophicité des tissus [Terrier (1)] ou de la structure, toute particulière, lymphangio-angiomateuse de la paroi [Jalaguier (2)] ou des manipulations dont elle a été l'objet au cours de l'opération [Sebileau (3)]. Lorsque cette disjonction se produit, il est bien difficile d'éviter, surtout lorsqu'il s'agit d'une plaie très voisine de l'anus, l'infection des méninges et une mort rapide ; si cette infection ne se produit pas, l'écoulement céphalo-rachidien persiste et, par son abondance, entraîne la mort de l'opéré : ce qui est arrivé à un malade du professeur Terrier, chez qui, fait rare, l'évacuation trop complète du liquide provoquait le chevauchement les uns sur les autres des os de la boîte crânienne hydrocéphalique.

Il faut donc éviter, autant que possible, ces dangers : récidive de la poche, épanchement ou écoulement de liquide céphalo-rachidien, qui sont l'écueil de bien des opérations entreprises contre les spina bifida : dans ce but, il faut savoir rendre ferme et résistante la cicatrice.

Sans décrire **les procédés employés pour y réussir et qui ne sont pas « ostéoplastiques »**, nous devons au moins tout d'abord les signaler.

Quelques chirurgiens ont autrefois cherché à obtenir cette occlusion complète par UN MODE SPÉCIAL DE RÉUNION DE LA PEAU, dont Masse (4) [1846] et Koch (5) [1881] accolaient deux plis, débarrassés de leur épiderme.

D'autres opérateurs, plus récents, ont tendu au même but par la SUTURE ATTENTIVE DES PARTIES MUSCULO-APONÉVROTIQUES VOISINES DU SAC : Walther (6) plaça deux sutures profondes et perdues de matelassier, de sorte que les lambeaux étaient appliqués l'un contre l'autre, dans toute leur étendue, et formaient par leur réunion une sorte de crête très saillante. M. Monod (7) fit un plan profond de sutures au catgut perdu, rapprochant étroitement, au devant de l'orifice vertébral, les deux masses musculaires voisines, préalablement avivées par ablation de leur aponévrose d'enveloppe. Bayer employa dans deux cas le pro-

(1) TERRIER. Soc. de chir., 16 mars 1892. *Bull. et Mém. de la Soc. chir.*, t. XVIII, p. 218.

(2) JALAGUIER. *Idem*, 23 mars 1892. *Ibidem*, p. 248.

(3) SEBILEAU. Traitement du spina bifida. *Gaz. Méd.* de Paris, 1894, 9e S.I. 469-481.

(4) MASSE. Les divers procédés opératoires pour le traitement du spina bifida. *Bull. gén. de thérap.*, 1846, t. I, p. 212.

(5) KOCH. Mittheilungen über Fragen der Wissenschaft-studien, 1881, d'après « Report of the committee to investigate spina bifida and its treatment by the injection of Dr Morton. Iodoglycerine solution, 22 mars 1885 ; *Transact. of the Clin. Soc. of London*, 1885, p. 338-420, table IV, obs. II.

(6) WALTHER. Spina bifida ; opération quatre heures après la naissance ; guérison constatée après dix-huit mois. *Rev. mens. des mal. de l'enf.*, 1893, p. 193.

(7) MONOD. Rapport sur : « Spina bifida de la région sacrée chez un nouveau-né ; excision quatre heures après la naissance ; guérison, par Walther », Soc. de chir., 16 mars 1892. *Bull. et Mém. de la Soc. de chir.*, t. XVIII, p. 211.

cédé suivant : « Après fermeture du sac méningé, dit-il, je prolongeai en haut et en bas l'incision cutanée et je décollai la peau à droite et à gauche, pour dénuder circulairement, autour de l'orifice rachidien, sur une étendue de 2 à 3 centimètres, l'aponévrose lombo-dorsale. Puis à droite et à gauche, je taillai dans cette aponévrose et dans le muscle sous-jacent deux lambeaux semi-lunaires, de grandeur suffisante pour, après avoir été rabattus sur le sac, entrer en contact par leurs bords et le recouvrir complètement. La face aponévrotique des lambeaux était devenue profonde et la face musculaire superficielle. Leur suture sur la ligne médiane assura une paroi solide qui, dans mes deux cas, n'avait pas bougé au bout de plusieurs années. Si la spina était sacré, on se contenterait, au lieu de lambeaux aponévrotico-musculaires, de lambeaux seulement aponévrotiques taillés de la même manière ». Af Schulten (1) vient d'employer, dans un troisième cas, ce même procédé.

Plus fréquemment, ON S'EST ADRESSÉ, POUR OBTENIR UNE OCCLUSION SUFFISANTE, AU SAC LUI-MÊME, par refoulement, accolement ou superposition de ses parties conservées. *Le refoulement* est d'une pratique courante; il n'est pas un chirurgien qui, en présence d'une intervention pour spina bifida qu'il devenait nécessaire de terminer rapidement, ne l'ait imaginé et mis en pratique plus ou moins bien. Piechaud, qui l'a employé 5 fois avec 2 succès, vient d'en faire, dans la thèse de son élève Bezian (2), la description que voici : « Vouloir saisir, dit-il, sur les bords de l'incision cutanée, la séreuse pour la décoller de proche en proche jusqu'à l'orifice profond, est poursuivre une chimère. Chez les jeunes enfants, cette membrane est d'une minceur extrême et se déchire à chaque instant. Si l'on veut d'emblée la décoller en s'avançant un peu dans les tissus qui la doublent, de façon à lui prêter plus d'épaisseur, on se perd bientôt et rapidement on arrive sur des plexus veineux qui cernent l'entrée du canal rachidien et l'hémorrhagie est à craindre. Cette dissection pénible ne mettrait pas du reste à l'abri des déchirures de toute l'épaisseur de la paroi : aussi faut-il tourner la difficulté et réduire le plus possible la longueur du travail comme celle du lambeau circulaire qu'on va séparer. A un centimètre et demi ou deux centimètres de l'orifice de communication, à une distance en un mot qui suffit pour ménager assez de tissus pour fermer facilement cet orifice, le chirurgien fait circulairement une incision qui divise seulement la séreuse. Aussitôt après, doucement, sans se presser, en se servant de la pointe des ciseaux, d'une spatule fine, de la sonde cannelée, il détache la séreuse et fait ce qu'il peut pour la doubler un peu de tissu cellulaire voisin, fort grêle du reste, lamelleux, friable à l'excès. L'instrument

(1) AF SCHULTEN. Bijdrag till den operatieve Behandling af spina bifida. *Finska læk. hand.* Helsingfors, 1894, XXX, VI, 720-732.

(2) BEZIAN, *Du traitement du spina bifida en général et de l'excision en particulier*. Th. Bordeaux, 1894-95, n° 94, p. 104 et sq.

mousse et dans tous les cas la plus grande prudence sont ici de rigueur, car, nous le répétons, on rencontre en route de grosses veines tortueuses qui saignent facilement et pourraient beaucoup compliquer l'opération. La collerette séreuse disséquée et rabattue sur l'orifice rachidien doit être aussitôt suturée dès que toute trace d'hémorrhagie a disparu. La suture n'offre aucune difficulté sur la séreuse. On ne peut avoir la prétention de réunir exactement les bords d'une membrane fort irrégulièrement disséquée et quelquefois déchirée en plusieurs points. Aussi est-il mieux de la refouler, sans ordre précis, sur l'orifice à travers lequel on a fait pénétrer le plus possible les éléments nerveux et d'appliquer sur l'ensemble, de haut en bas, un surjet de catgut. Nous ne doutons pas que cette manière de procéder ne soit supérieure à la ligature en masse qui semble devoir trop amincir, sur un point donné, les tissus qu'elle étreint. » Le procédé par *accolement*, qui n'est en somme qu'une variante de la même technique, a été employé par M. Ricard dans son cas déjà cité: après scarification avec la pointe du bistouri des parties restantes de la face interne de la poche, M. Ricard appliqua l'une à l'autre les deux surfaces à l'aide d'un solide surjet de catgut, puis réduisit le moignon dans l'échancrure osseuse et l'y maintint par un large fil de soie, passé plusieurs fois en lacet d'un des bords de l'échancrure à l'autre ; nous avons vu qu'il ne s'en produisit pas moins un épanchement sous-cutané de liquide céphalo-rachidien. Enfin un troisième procédé cherche l'occlusion de la spina par *superposition* de deux lambeaux de sac. Il consiste, après avoir incisé longitudinalement la peau sur l'un des côtés de la tumeur, à décalotter par dissection le sac méningé, puis à l'inciser à son tour du côté opposé, à rabattre sur l'orifice le grand lambeau méningé, à lui superposer le petit lambeau et à les réunir par une suture en capiton. Ce procédé, décrit pour la première fois par Mayo Robson (1) en décembre 1882, a été employé par ce chirurgien dans huit cas ; les résultats obtenus paraissent avoir été assez peu satisfaisants, puisque, sur ces huit cas, nous trouvons trois décès rapidement post-opératoires ; du reste, Mayo Robson est loin d'employer constamment cette technique, car, sur les 19 opérations dont il vient de publier la statistique, onze et en particulier les cinq dernières ont été faites par simple refoulement du sac : la superposition de deux lambeaux méningés n'étant du reste, on le conçoit, applicable que lorsque la peau est saine et bien distincte de cette couche profonde de la paroi.

En somme les procédés d'occlusion que nous venons de citer : sutures du sac soigneusement faites, sutures au catgut perdu des parties musculo-aponévrotiques avoisinant l'orifice, suffiront lorsque l'o-

(1) Mayo Robson, A new operation for Spina bifida. *The British Med. Journ.*, mars 1883, I, 558. — *Id.* A Series of cases of spina bifida treated by plastic operation. *Tr. of the Clin. Soc. of London*, 1885, XVIII, 210-220. — *Id.* The treatment of spina bifida by plastic operation. *Annals of Surgery*, 1895, II, 81.

rifice rachidien sera très petit et deviendront même inutiles lorsqu'on le trouvera réduit au calibre d'un manche de porte-plume, passant entre deux arcs ou ayant disjoint un arc sur la ligne médiane. Mais si l'orifice est considérable, occupe deux ou trois arcs en totalité, ou plus, sa fermeture directe par **les procédés ostéoplastiques**, hétéroplastiques ou autoplastiques, devient indispensable.

Nous allons successivement étudier ceux qui ont été mis en usage.

*a*) Procédés hétéroplastiques. — Les procédés hétéroplastiques employés relèvent soit de l'hétéroplastie périostique, soit de l'hétéroplastie osseuse.

Dès 1882, nous trouvons l'*hétéroplastie périostique* employée par Robson. Son petit malade, âgé de six jours, était porteur d'un hydrorachis lombaire, du volume d'une orange, à paroi très mince et sur le point de se rompre. Robson fit une incision verticale de la peau à droite et à gauche de la tumeur, à peu près à un demi-pouce de sa base, et sépara les téguments d'avec les méninges jusqu'aux lames des vertèbres. Puis issue fut donnée au liquide en ponctionnant le sac avec de fins ciseaux qui servirent en outre à enlever les parties superflues de sa paroi. On voyait parfaitement la queue de cheval couchée dans le canal rachidien. Pendant qu'on suturait le sac, un aide avait tué un lapin et lui avait enlevé le périoste du fémur et de l'os frontal. Ce périoste fut placé, avec sa couche ostéogène en dessous, sur les méninges fermées, et soigneusement suturé au périoste des parties restantes des lames à droite et à gauche et des marges osseuses sus et sous-jacente. Malgré une légère désunion des lèvres de la plaie cutanée, la guérison fut parfaite et un an après, moment où l'enfant mourut de convulsions sans que l'autopsie pût être faite, l'occlusion paraissait très satisfaisante. Cependant, ni Mayo Robson ni d'autres n'ont depuis, à notre connaissance, employé ce procédé (1). Hayes (2), seul, a, dans un cas, employé les greffes périostiques, mais en les faisant plus petites que Mayo Robson et en ne les suturant pas aux bords de l'orifice. Il avait eu à traiter une fillette de neuf semaines, en bon état général, portant à la région dorsale inférieure

(1) Nous y insistons, car dans un article, du reste très intéressant (Pathologisch-anatomische und klinische Untersuchungen über der Spina bifida und der Hirnbrücken. *Deutsche Zeitschrift für Chirurgie,* 1893, XXXVII, 433), Hildebrand dit : « D'après le résumé publié par le *Centralblatt*, d'un travail de Laplace *Spina bifida treatment,* 1891, Baird aurait opéré 20 cas avec 16 guérisons par la méthode de Mayo-Robson et Senenko 30 cas avec 14 guérisons ». Nous avons pu consulter la note peu intéressante de G. Laplace (Spina bifida its treatment. *Times and Register,* 1891, II, 376). Il cite en effet Baird et Senenko, sans indication bibliographique, et à tort au moins pour ce dernier qui a récemment publié un travail dans lequel il déclare n'avoir opéré que 4 spina bifida et par un procédé différent de celui de Mayo Robson. Laplace me paraît du reste ignorer quel est exactement ce procédé, car il y rattache son cas personnel, où il n'a été fait aucune tentative autoplastique.

(2) Hayes. Spina bifida. A successful operation after the method of Robson of Leeds, *New York Med. Record*, 1883, II, 649.

une poche hydrorachidienne, du volume du tiers d'un œuf de poule. Pour opérer, il mit l'enfant dans le décubitus ventral, afin de diminuer, autant que possible, la perte du liquide céphalo-rachidien. Des tentatives pour l'évacuer par aspiration ne réussirent pas et la raison en devint très nette après l'incision ; il existait un sac superficiel, ne communiquant pas avec le canal vertébral et d'où étaient venues les quelques gouttes de liquide obtenu ; c'était au-dessous de lui seulement que se trouvait le second sac, formé par la hernie méningée. L'aiguille aspiratrice fut alors plongée dans la partie déclive de ce second sac, mis à nu : cette piqûre fut suivie d'un collapsus immédiat qui dura quelques minutes, pendant lesquelles le sac se vida à peu près. Il fut alors ouvert et l'on vit la moelle normale, d'où partaient deux nerfs semblant se terminer à la base de la poche. La partie excédente fut enlevée et les méninges réunies par six sutures au catgut. Il y eut à ce moment un nouveau collapsus qui dura peu et, lorsqu'il fut passé, vingt petits fragments de périoste pris sur un lapin furent disséminés sur la surface des méninges, puis les parties molles refermées. La guérison fut normale, sauf une fistulette qui donna issue, pendant une dizaine de jours, à un peu de liquide céphalo-rachidien ; onze semaines plus tard, il persistait une tumeur moitié moins grosse qu'avant l'opération, mais paraissant uniquement graisseuse. A travers elle, on pouvait sentir que l'orifice rachidien était fermé d'une façon satisfaisante.

M. Berger (1), usant d'un procédé voisin de l'*hétéroplastie osseuse*, mais avec une technique tout à fait différente, a inséré dans l'orifice rachidien, non plus au-dessus des méninges suturées, mais à l'intérieur du sac hydrorachidien, une lamelle osseuse prise sur l'omoplate d'un lapin. Voici comment, dans son rapport à l'Académie de médecine sur l'observation de M. Berger, M. Perier décrit le temps principal de l'opération pratiquée. « M. Berger, dit-il, avait disséqué une sorte d'entonnoir membraneux, au fond duquel se trouvait l'hiatus formé par l'écartement des lames vertébrales. Cet hiatus avait 3 centimètres de long, 2 centimètres de large, et il s'agissait d'en assurer l'oblitération. Une lamelle osseuse, prise sur l'omoplate d'un jeune lapin sacrifié à l'instant même, fut taillée en conformité du pourtour de l'orifice à combler. Après qu'elle y eut été insérée, M. Berger rabattit, par-dessus, la paroi du spina bifida, dont il ne conserva que la quantité nécessaire pour recouvrir la lamelle. Une suture au catgut en surjet de cette paroi membraneuse assura l'inclusion de la lamelle osseuse, en même temps que l'occlusion parfaite du canal rachidien. » Quatre semaines après, on ne trouvait, à la place du spina bifida, qu'un bourrelet transversal résultant de l'adossement des deux lambeaux

(1) Berger, in Perier. Rapport sur un travail de M. Berger intitulé : « Cure radicale d'un spina bifida lombaire ; greffe osseuse prise sur une omoplate de lapin. » Acad. de méd., 17 mai 1892, *Bull. et Mém. de l'Acad. de méd.*, p. 698.

cutanés et, en aucun point, on ne percevait de pulsations, de dépressibilité, non plus que d'impulsion pendant les efforts. Cinq mois plus tard, la guérison s'était maintenue, la cicatrice était plane et solide. « Elle présente plutôt, dit encore M. Perier, la consistance d'un tissu fibreux très dense que celle d'un plan osseux, et si la lamelle transplantée s'est résorbée, comme l'histoire de ces sortes de greffes nous le fait penser, elle semble du moins avoir servi de substratum à un tissu solide qui pourrait peut-être bien s'ossifier plus tard. »

On le voit, M. Perier n'avait pas grande confiance dans la valeur de la tentative : opinion, qui en se reportant aux observations précédentes, semble absolument justifiée.

*b*) Procédés autoplastiques. — Reste donc à essayer les procédés autoplastiques. La question se présente dans des conditions tout à fait différentes, suivant qu'il reste, à droite et à gauche de la fente vertébrale, des rudiments de lames ou que les arcs n'existent absolument plus.

*S'il reste des rudiments de lames*, il est possible, après les avoir mobilisés d'un coup de pince coupante le plus loin possible de leur extrémité libre, de les rapprocher de la ligne médiane et de les y suturer. Cette bi-lamnotomie autoplastique a été employée, pour la première fois, par Dollinger, en 1886 (2), dans un cas où la perte de substance portait sur la partie moyenne du cinquième arc lombaire. « Entre le pédicule de la poche hydrorachidienne et les bords de l'orifice, se trouvait un anneau de tissu conjonctif dense qui fut enlevé. Tout autour de la perte de substance, fut abrasée ovalairement la couche musculo-aponévrotique qui recouvrait les os, puis les parties restantes des lames, mises à nu, furent sectionnées aux trois quarts, le plus près possible de leur base. Je les rapprochai autant que je pus de la ligne médiane, où je les suturai l'un à l'autre. » Le malade de Dollinger ne fut pas suivi. Plus récemment (1892), M. Rochet (de Lyon) a mis en pratique le même procédé chez une fillette de trois ans et demi porteur d'un hydrorachis cervico-dorsal, avec bifidité de deux arcs. « En dehors, dit-il, et de chaque côté de la perte de substance osseuse, dirigée verticalement et d'une hauteur de 1 centimètre et demi environ, nous avons écarté les muscles vertébraux en les détachant de la partie restante des arcs et en les faisant tenir par des écarteurs, de façon à avoir ces arcs bien sous les yeux. Alors, avec une forte rugine, nous les avons fracturés à 1 centimètre environ en dehors de leur extrémité libre. La perte de substance intéressant deux vertèbres, nous avions ainsi quatre fragments osseux, deux de chaque côté de l'ouverture vertébrale. Nous avons ensuite cherché à mobiliser, à

(1) Chipault. De l'ostéoplastie crânienne. *Gazette des hôpitaux*, 1893, p. 786 et 813.
(2) Dollinger. Die osteoplastische Operation der Hydrorachis. *Wiener med. Wochenschrift*, 1886, p. 1536.

droite et à gauche de la fissure et de façon à les amener au contact sur la ligne médiane, ces fragments ostéo-fibreux séparés par leur extrémité externe du reste de la colonne, mais toujours reliés entre eux et aux autres arcs des vertèbres intactes par des liens fibreux et tendineux et constituant, en somme, une bande verticale continue sur les parties latérales de l'hiatus. Ces deux bandes ostéo-fibreuses, une fois bien mobilisées latéralement, de façon à pouvoir être amenées au contact, je les affrontai, non par leur bord interne, mais par leur face profonde, pour produire un véritable adossement en crête ; le tout fut maintenu en place par des fils perdus. » Il se fit, à l'ablation des fils cutanés, une fistule « qui donnait quotidiennement une quantité invraisemblable de liquide céphalo-rachidien. Les pansements de la petite malade et même le matelas de son lit étaient très rapidement traversés par cet écoulement incessant. Il dura aussi intense près de quinze jours et ne cessa complètement qu'au bout de six semaines. » Cinq mois après l'opération, toute tumeur avait disparu et à la place de l'ancienne poche, il ne restait que la cicatrice opératoire. La brèche osseuse congénitale était comblée, et en promenant les doigts sur la ligne médiane, on sentait très bien un plan osseux résistant, continu et interposé entre les apophyses des vertèbres sus et sous-jacentes à l'ancienne lésion.

*Si les parties restantes des lames sont insuffisantes ou nulles*, il faut nécessairement prendre le lambeau autoplastique autre part que sur elles.

1° On l'a surtout tenté au niveau du sacrum, en empruntant à la face postérieure de cet os des lambeaux soit périostoplastiques, soit ostéoplastiques.

Nous avons été le premier à mettre en pratique (mai 1890) (1) la première de ces techniques, la technique périostoplastique. Notre petit malade, né dans le service de M. Budin — avant terme, à six mois et demi — était porteur d'une tumeur lombo-sacrée exactement médiane, grosse comme une noix, non pédiculée, légèrement ombiliquée au centre. La peau qui recouvrait cette tumeur était recouverte d'un duvet abondant et long, rouge, pachydermique : elle s'amincissait au centre et en ce point, au-dessous de l'ombilication, se trouvait une ulcération dont l'ouverture était imminente. L'épaisseur et la dureté de la peau, la tension de la poche ne permettaient pas de dire quelle était l'étendue soit longitudinale, soit transversale de la fente rachidienne. Il n'y avait ni paraplégie ni contracture ; l'état général de l'enfant était peu satisfaisant. Son poids était seulement de 2.150 gr. et il tétait à peine. En présence de l'ouverture imminente de la poche, l'intervention fut cependant jugée indispensable. Je la pratiquai 32 heures après la naissance. Je fis une incision verticale mé-

(1) Chipault. Spina bifida, excision, réfection de la paroi postérieure du canal avec le périoste sacré, *Revue mensuelle des maladies de l'enfance*, 1890, p. 365.

diane de 5 centimètres portant sur toute la hauteur de la tumeur et comprenant successivement la peau, très épaisse, angiomateuse, et le sac, constitué par une mince membrane séparée à sa face externe, sauf au pourtour de l'ombilication, par une couche de tissu cellulo-graisseux peu épaisse, mais parfaitement nette. Aussitôt la poche incisée, il s'écoula deux cuillerées à bouche environ d'un liquide séro-sanguinolent ; l'exploration de la face interne du sac, face d'apparence séreuse, montra que la moelle, divisée postérieurement jusqu'au canal central sur une hauteur de 1 centimètre environ, venait s'attacher par deux languettes au niveau de l'ombilication ; les nerfs de la queue de cheval se séparaient de la moelle au-dessus de l'ouverture rachidienne du sac, et sortaient du canal vertébral, par les trous de conjugaison, sur toute la hauteur de la poche. Je détachai la moelle de son attache inférieure, en lui laissant adhérente une rondelle de paroi, j'excisai à droite et à gauche un segment elliptique du sac, et décollai facilement celui-ci des couches sus-jacentes, jusqu'au niveau de la fente rachidienne. Il fut alors facile de voir que la division portait sur une vertèbre lombaire et trois sacrées ; les arcs manquaient absolument ; la partie postérieure des corps vertébraux était presque sur le même plan que la face postérieure du sacrum. Les premiers temps de l'opération ayant été très rapides et l'hémorrhagie à peu près nulle, je taillai, de chaque côté de la gouttière vertébrale, sur la face postérieure du sacrum, après désinsertion partielle des attaches du grand fessier, un volet de périoste, très facile à décoller de l'os sous-jacent, et qui, rabattu vers la ligne médiane, allait servir d'amorce autoplastique pour la réfection du canal vertébral. Après ce décollement, il fut nécessaire d'appliquer quelques instants une éponge sur la plaie baignée d'une quantité notable de sang veineux. L'hémorrhagie arrêtée, un fil de catgut, passé à travers l'extrémité inférieure de la moelle, l'attacha à la partie moyenne de la rigole vertébrale sacrée et les deux valves latérales du sac, ramenées vers la ligne médiane, furent suturées l'une à l'autre, également au catgut, de façon à constituer un fourreau méningé se terminant en fuseau à sa partie inférieure, et que je fixai en haut, par deux points, à la demi-circonférence postérieure du fourreau méningé normal. Les valves périostiques furent rabattues à leur tour, suturées l'une à l'autre, fixées en haut à l'arc qui formait arcade au-dessus de l'ouverture rachidienne. Sutures de la peau au catgut. Pas de drain. Pansement iodoformé. L'opération, sous chloroforme, avait duré 3/4 d'heure. Les suites furent malheureusement défavorables, ce qui n'était guère étonnant étant donné l'état préopératoire de l'enfant ; 17 heures après, il mourait avec une diarrhée intense, du reste sans température et sans accidents infectieux du côté de la plaie. L'autopsie fut pratiquée presque immédiatement. La division rachidienne portait bien sur un arc lombaire et sur trois arcs sacrés ; les nerfs des plexus lombaire et sacré étaient normaux comme sortie du canal et comme trajet ulté-

rieur ; l'examen des différents viscères ne révéla aucune anomalie. Du liquide céphalo-rachidien pris au niveau de la poche et au niveau des confluents de la base du crâne fut reconnu stérile. La terminaison rapide, dans ce cas, ne nous permet pas de dire si la paroi rachidienne postérieure se serait reformée : disons toutefois que nous avons obtenu cette réparation à l'aide du même procédé, chez un jeune lapin à qui nous avions préalablement enlevé trois arcs lombo-sacrés.

D'autres opérateurs ont pris sur le sacrum non seulement du périoste mais de l'os : technique ostéoplastique qui présente deux variantes : par glissement et par rabattement.

Le procédé par glissement paraît avoir été employé pour la première fois, en 1889, par Senenko (1). Après extirpation et suture de la poche, il pratiqua, à droite et à gauche, deux incisions complémentaires à l'aide desquelles il put décoller au ciseau deux lambeaux osseux, qui restaient adhérents en haut et en bas et qui, rapprochés de la ligne médiane, étaient suturés l'un à l'autre par leur bord interne. Sur trois cas, Senenko a eu par ce procédé une mort survenue au bout de sept jours par issue brusque d'une grande quantité de liquide céphalo-rachidien et deux succès, dont l'un suivi pendant cinq ans. Le professeur Diakonoff, dans un cas publié par Minor (2), a eu par ce même procédé un succès durable et bien constaté.

Le procédé par rabattement, plus particulièrement utilisable lorsque la face postérieure du sacrum, très aplatie, ne présente point de gouttière où l'on pourra loger les nerfs et la partie conservée des méninges, consiste à tailler, à droite et à gauche, deux lambeaux ostéopériostiques qu'on laisse adhérents, non plus en haut et en bas, comme dans le procédé précédent, mais en dedans ; on les rabat vers la ligne médiane, face périostique regardant vers le canal, face osseuse superficielle, bords externes se touchant, de manière à former, au-dessus de la surface sacrée, le toit d'un nouveau canal. La première idée de cette technique paraît appartenir à Bayer qui, dans un cas traité par sa méthode plus haut citée de rabattement musculaire, conserva, à la face du lambeau devenue profonde, quelques fragments de sacrum.

2° L'autoplastie, à l'aide de lambeaux périostiques ou ostéopériostiques indépendants des arcs, devient plus difficile lorsque la spina bifida n'est plus sacrée.

*a*) A la région dorso-lombaire, on peut employer le procédé conseillé par Bobroff en 1892 et dont nous trouvons l'intéressante étude dans un travail récent de Mlle Eliacheff (3). Bobroff emprunte

(1) Senenko. Ueber die Ausschœlung der meningomyelocele Sackes mit nachfolgender Osteoplastik. *Centralb. f. Chir.*, 1889, p. 443 et Osteoplastiche Operation am Kreuzbein bei Spina bifida sacralis. *Centralb. f. Chir.*, 1895, p. 1133.

(2) Minor. Ein Fall von Spina bifida. *Internat. med. phot. Monatschrift*, 1895, p. 323.

(3) Eliacheff, Travaux russes sur la cure radicale du spina bifida par le procédé de Bobroff. *Revue de chirurgie*, 1896, p. 149.

son lambeau à l'os iliaque. « Par deux sections semilunaires et verticales circonscrivant le sommet de la tumeur rachidienne, on divise la peau qui la recouvre, on enlève en même temps l'excès des téguments et les parties ulcérées ou cicatrisées de la peau. Après la dissection des lambeaux cutanés et la résection de la poche, on fait une incision latérale partant de l'angle supérieur de la peau et longeant la crête iliaque, le plus souvent du côté droit. Cette incision doit intéresser toutes les couches jusqu'au périoste. Les muscles qui s'insèrent à l'épine iliaque postéro-supérieure doivent être divisés sans que le périoste soit lésé. Le périoste est ensuite divisé par une incision demi-circulaire à convexité externe, puis on enlève, à l'aide d'une gouge, un lambeau osseux à l'épine iliaque postéro-supérieure. Chez les jeunes enfants, on peut prendre l'épine en entier et même une partie de la crête iliaque, étant donné que chez eux cette épine est peu développée et presque entièrement cartilagineuse. Le lambeau osseux reste en continuité avec le squelette par sa couche périostale, les fibres musculaires du carré des lombes et l'aponévrose lombo-dorsale. Quand le lambeau ostéopériostique est suffisamment mobilisé, on le réduit vers la ligne médiane de façon à ce que sa surface périostée regarde la cavité rachidienne. Les bords de l'orifice rachidien sont avivés, le lambeau ostéo-périostique exactement adapté à l'orifice qu'il doit combler et fixé aux bords à l'aide de quelques points de suture intéressant toute l'épaisseur de l'os emprunté. La plaie est suturée avec ou sans drainage ». Ce procédé iliaque de Bobroff a été pratiqué six fois en Russie, avec deux issues fatales et cinq succès. L'issue fatale a été constatée par Diakonoff ; elle se produisit chez un enfant de trois mois opéré pour une spina sacro-lombaire de 8 cm. 1/2 de long sur 9 centimètres de large ; la plaie laissa couler du liquide céphalo-rachidien, s'infecta et la mort survint quinze jours après l'opération. Les cinq succès appartiennent à Bobroff, Diakonoff et Sklifossovsky. L'observation de Bobroff est relative à une méningo-myélocèle sacrée chez un garçonnet de huit ans. Le lambeau osseux emprunté à l'os iliaque mesurait environ 3 centimètres de long sur 2 de large et 1 d'épaisseur ; le drainage fut enlevé au bout de deux jours et les sutures cutanées au bout de huit. Six semaines après l'intervention, le lambeau osseux était encore un peu mobile. Cette mobilité disparut après un mois de massage de la région ; à ce moment, la fermeture de la fissure rachidienne était complète. Dans l'observation de Sklifossovsky, relative à une spina bifida chez une fillette de douze ans, le résultat ostéoplastique est également noté comme très favorable. Dans la première observation de Diakonoff, il s'agissait d'un garçonnet de seize mois, porteur d'une spina bifida sacrée avec tumeur du volume du poing ; l'ossification n'étant pas encore complète, le lambeau emprunté était en partie cartilagineux ; la plaie se désunit, sur une étendue de 2 cm. 1/2, le 6e jour après l'opération et l'on put constater de la nécrose de la partie osseuse du lambeau

transplanté, sans qu'on pût dire si l'os s'éliminait en totalité ou en partie : en tout cas la partie cartilagineuse et le périoste n'avaient pas été atteints, si bien que la fermeture de la fissure rachidienne fut, somme toute, très solide. Dans la deuxième observation de Diakonoff, relative à une fillette de quatre jours, qui portait une tumeur sacro-lombaire laissant suinter, par une ulcération gangrenée, du liquide céphalo-rachidien, le lambeau ostéoplastique formé fut, à cause du jeune âge du sujet, uniquement composé de périoste et de cartilage et fut aussi plus petit que la fissure rachidienne ; le 3e jour, la plaie se désunit : on pouvait voir au fond le lambeau périosto-cartilagineux au-dessous duquel suintait le liquide céphalo-rachidien ; malgré le bourgeonnement de la plaie, il y avait encore un petit pertuis qui laissait écouler du liquide ; deux mois après l'opération, la fissure rachidienne était parfaitement oblitérée, mais il était survenu de l'hydrocéphalie. Dans la troisième observation de Diakonoff, il s'agissait d'un garçon de onze ans présentant une spina bifida de 22 centimètres de long sur 21 centimètres de diamètre, de la paraplégie et une ulcération trophique sur la fesse gauche. La plaie opératoire suppura à partir du 5e jour et, au niveau de l'entrecroisement des incisions verticale et horizontale, il y avait un petit orifice laissant sourdre du pus et du liquide céphalo-rachidien : deux lambeaux osseux, formant très probablement dans leur ensemble la totalité du lambeau ostéoplastique, s'éliminèrent, avant que la fistule se fermât. Les trois observations de Diakonoff, on le voit, sont intéressantes par le manque de réunion primitive : il est assez difficile de dire, ainsi que le fait justement remarquer Mlle Eliacheff, ce qui, dans ce manque de réunion, doit être rapporté à l'infection et ce qui doit être rapporté à la trophicité des tissus.

β) A la région dorsale, lorsque les lames sont insuffisantes pour fournir le lambeau ostéoplastique on peut l'emprunter soit aux côtes, soit à l'omoplate, soit aux apophyses transverses. Son emprunt aux côtes a été préconisé par Bobroff, déjà cité : « On se servirait, dit-il, de leur lamelle externe que l'on décollerait sur une longueur suffisante immédiatement en dehors des muscles vertébraux : mais comme il serait difficile d'amener sans tension excessive, jusqu'à la fente rachidienne, le lambeau ostéoplastique pris dans ceux-ci, il est beaucoup plus simple de creuser dans leur base un tunnel par lequel ce lambeau est attiré sans difficultés et sans efforts ». La prise des lambeaux osseux sur les omoplates a été conseillée, sans indications opératoires, par Sklifossovsky. Nous trouvons plus intéressant que ces deux procédés, parce qu'il est plus simple, et susceptible d'être utilisé sur une hauteur du rachis plus grande, le procédé de Broca, qui constitue la pièce autoplastique par dédoublement des apophyses transverses. Voici l'observation de cet auteur, résumée quant aux points accessoires. « Il s'agissait d'un enfant de cinquante jours, porteur d'une tumeur dorso-lombaire grosse comme

un œuf de poule. Après incision en demi-cercle à droite, ponction de la peau et de la membrane pellucide, et libération aux ciseaux de quelques filets nerveux adhérents à la face profonde du sac, celui-ci fut disséqué, sous forme d'une membrane fibreuse qui franchissait les bords de la fissure osseuse et tapissait la gouttière, longue de quatre centimètres, où était couchée la moelle, de bout en bout. Cette fissure était très large, elle était formée par quatre vertèbres (deux dorsales et deux lombaires), dont les apophyses transverses débordaient de chaque côté. Après suture de la dure-mère sur la ligne médiane postérieure autour de la moelle, je dédoublai les quatre apophyses transverses de chaque côté au bistouri, parallèlement à leurs deux faces, et j'en fis de petits volets que je suturai d'un côté à l'autre sur la ligne médiane : les deux inférieurs ne purent être amenés absolument au contact, la largeur de la fissure étant trop grande. La peau fut suturée en ligne verticale au crin de Florence et recouverte de collodion ; la guérison par première intention fut obtenue et l'enfant quitta l'hôpital au bout de quinze jours ». Quoi qu'il en ait été du résultat définitif, le résultat autoplastique avait été en somme obtenu (1).

Telle est, à notre connaissance, la liste complète des procédés opératoires employés pour fermer la fente osseuse des spina bifida, et les cas où ces procédés ont été employés. Les conséquences qui nous paraissent résulter de leur étude sont les suivantes :

1° *La fermeture ostéoplastique de l'orifice rachidien, dans la cure opératoire des spina bifida, n'est qu'un temps d'une opération complexe, où l'occlusion soigneuse du sac méningé et les sutures profondes des parties molles jouent également un rôle important.*

2° *Ce temps sera pratiqué de préférence par les procédés auto-ostéoplastiques. S'il persiste un rudiment suffisant de lame vertébrale, on le mobilisera, on le rapprochera de la ligne médiane, ou l'on pratiquera sa suture avec celui du côté opposé, également mobilisé ; ce procédé est applicable à toutes les régions du rachis, aussi bien au cou et aux lombes qu'au dos et au sacrum. S'il ne reste absolument aucun vestige d'arc, on emploiera, lorsque la fente siège au niveau du sacrum, soit notre procédé à deux lambeaux périostoplastiques, soit les procédés à deux lambeaux ostéo-périostoplastiques, lorsque la fente siège au niveau des vertèbres dorsales, le procédé à lambeaux ostéoplastiques transversaires de Broca.*

*Les greffes osseuses ou périostées seront réservées aux cas où les procédés précédents ne sont pas applicables.*

3° *La fermeture ostéoplastique de la fente rachidienne ne sera pas cherchée chez les nouveau-nés où la rupture imminente de la poche oblige à intervenir de suite ; dans ces cas, le point capital est d'opérer*

(1) Broca. Dix extirpations de spina bifida. Congrès français de chirurgie, VIIIe session, 1894. *Procès-verbaux et mémoires*, p. 604 (obs. VII).

*avec le moins de traumatisme opératoire possible, en parant à l'infection méningée ; la résection de la poche et la suture attentive des parties conservées de cette poche suffiront pour obtenir un résultat : définitif si la fente est petite, provisoire et palliatif si elle est large.*

Un point nous reste à préciser : c'est la nature du fil qu'il faut employer pour fixer les lambeaux ostéoplastiques. Berg et Borelius (1), qui ne faisaient, du reste, que la suture du sac sans ostéoplastie, ont accusé le catgut de se résorber trop vite. Suivant eux, c'est peut-être à cette cause que sont dus un certain nombre d'insuccès par fistules post-opératoires. Nous ne le croyons pas, car, dans les sutures de dure-mère rachidienne, expérimentales ou humaines, que nous avons faites, nous n'avons jamais eu à constater l'insuffisance du catgut par résorption trop rapide. Rien n'empêche du reste, si l'on conservait quelques craintes, de se servir, pour la suture du sac et des lambeaux ostéoplastiques, de soie très fine, n° 0 ou 00.

## II

**Ostéoplastie dans les lamnectomies.** — Comme l'ostéoplastie dans la cure opératoire des spina bifida, l'ostéoplastie dans les lamnectomies est une tentative qui date d'hier. Jusqu'à ces derniers temps en effet, les résections vertébrales les plus larges se bornaient à une ou plusieurs couronnes de trépan, à l'ablation d'une ou deux lames. Aujourd'hui, les opérations ne sont pas rares où l'on résèque 5 ou 6 arcs, dans toute leur largeur, jusqu'aux pédicules des vertèbres, et ces larges ablations ne sont point excessives ; disons mieux : elles sont indispensables, comme permettant seules d'explorer et de traiter les lésions intra-rachidiennes, surtout d'aller jusqu'au-devant du fourreau méningé, enlever une tumeur, cureter et nettoyer un foyer tuberculeux, réséquer un angle saillant et compresseur de corps vertébral fracturé. Mais elles ne sont pas sans inconvénient : les arcs protègent la moelle et servent de soutien au rachis. Après leur ablation, la protection de la moelle est sans doute assurée par les épais lambeaux musculo-cutanés qu'on rabat sur l'ouverture rachidienne : en tout cas l'on n'a point jusqu'à ce jour relevé d'accidents de ce chef. L'absence du soutien que sont les arcs pour la colonne vertébrale est plus important : relativement négligeable, lorsque la lamnectomie a été faite sur un rachis solide, par exemple, pour une tumeur des méninges, une plaie de la moelle par coup de couteau ou par balle, elle devient redoutable, lorsque l'opération a été faite sur une colonne vertébrale rompue de par une fracture ou un mal de Pott ; aussi, note-t-on parfois alors après l'intervention, même si le malade a été bien

(1) Berg. Behaudlingen of Spina bifida. *Hygiea*, 1886, p. 244-248. — Borelius Spina bifida, Ett Meningocele lumbo-sacralis ; Opererad per lamba excision. *Hygiea* 1889, p. 533.

et longtemps immobilisé, une augmentation de la cyphose préopératoire, et, fait plus grave, du reste heureusement exceptionnel, une fracture du rachis trépané : Pack a noté une récidive de fracture à la suite d'un effort relativement léger un an après une lamnectomie ; de même Kraske a signalé, dans un mal de Pott trépané, après guérison passagère, une récidive des accidents paraplégiques, due à la compression de la moelle par une arête de corps vertébral déplacé.

Il est donc nécessaire d'assurer, au moins dans ces circonstances, la solidité post-opératoire du rachis.

En dehors des appareils plâtrés, des corsets orthopédiques dont l'emploi ne peut être que transitoire, la méthode de choix serait bien évidemment celle qui permettrait la réfection plus ou moins satisfaisante du segment de paroi postérieure enlevé par la lamnectomie. Cette méthode comprend toute une série de procédés.

Parmi eux, l'occlusion à l'aide d'une substance inorganique, telle que le celluloïd, n'a pas encore été employée au rachis. Elle n'y remplirait pas certainement le but, de consolidation plutôt que d'occlusion, que l'on cherche.

Les greffes de périoste ou d'os n'ont pas été tentées non plus : il est peu probable qu'elles puissent donner de meilleurs résultats ici qu'ailleurs ; nous avons tenté, chez un lapin, il y a déjà près de deux ans, une greffe osseuse prise sur l'omoplate de ce même lapin, et placée dans un orifice rachidien produit par l'ablation de trois arcs. L'animal fut sacrifié au bout de quatre mois, et la greffe avait diminué de près d'un tiers de son volume. Cela est tout à fait en rapport avec le résultat des expériences analogues que nous avons faites pour le crâne.

On peut encore, au rachis comme au crâne, réimplanter les rondelles de trépanation, les parties réséquées à la pince coupante. Mais ce procédé, qui donne de mauvais résultats lorsque le réimplant peut être mis en rapport exact avec la surface osseuse de section, en donnerait certainement de pires encore ici, où rondelles et arcs ne pourraient avoir que des rapports tout à faits indirects avec les parois de l'orifice rachidien.

Restent à tenter les **lambeaux autoplastiques** : soit lambeau ostéo-périostique, soit lambeau simplement périostique.

Les lambeaux ostéo-périostiques, basés sur le même principe que le lambeau de Wagner pour le crâne, ont été proposés comme procédé de restauration de la paroi rachidienne postérieure, à quelques années de distance, par Dawbarn, en Amérique (1889) (1), et par Urban, en Allemagne (1892) (2).

(1) Dawbarn. A successful case of spinal resection. *New-York medical Journal*, 1889.

(2) Urban. Ueber operative Eingriffe bei Compression des Rückenmarks durch Verschiebung der Wirbelkorper. *Verh. des deutschen Gesellschaft für Chirurgie*, XXIe Congrès, 1892, p. 211, obs. p. 214-215.

« L'incision que j'emploie, dit Dawbarn, est une incision en H : deux branches verticales de chaque côté de la ligne des apophyses et une transversale les réunissant, soit au-dessus, soit au-dessous de leur milieu. Les incisions verticales, obliquent un peu de la surface à la profondeur vers la ligne médiane, de manière à permettre, sans réclinaison trop violente des muscles, la section des lames à la scie de Hey. Du reste, des rétracteurs larges et plats sont indispensables. Le trait de scie doit se diriger de dehors en dedans, sans quoi l'on n'ouvrirait pas le canal, mais l'on se perdrait dans les corps vertébraux. Cette obliquité a d'autre part l'avantage d'empêcher, lorsqu'on réapplique les lambeaux, la compression de la moelle par les segments osseux. L'incision transversale se fera entre deux arcs, obliquement de haut en bas. On a, dès lors, deux longs lambeaux comprenant les os reconverts de leurs muscles et de la peau, c'est-à-dire ayant conservé toutes leurs connexions vasculaires. Ces lambeaux ne sont pas rabattus directement, en haut pour le supérieur, en bas pour l'inférieur, ce que rendraient impossible les apophyses épineuses, mais un peu de côté. La suture au fil d'argent des arcs terminaux des lambeaux remis à leur place les y fixera solidement. »

Le procédé d'Urban, présenté le 11 juin 1892 au Congrès de chirurgie allemand, est à peu près identique. « On fait tout d'abord, dit-il, deux incisions parallèles à la ligne des apophyses épineuses et placées à 3 centimètres de cette ligne. A trois ou quatre hauteurs de vertèbre au-dessus ou au-dessous du siège du mal, ces deux incisions sont réunies par une troisième transversale, passant entre deux apophyses épineuses. Les incisions conduisent à travers les parties molles jusqu'aux apophyses transverses et jusqu'à un arc. Les arcs sont alors sectionnés au niveau de leurs attaches aux corps vertébraux. Seul, le premier coupé l'est tout près de l'apophyse épineuse, car il est, à ce moment de l'opération, facile de blesser la moelle ou les racines. Les arcs restent donc largement adhérents au lambeau. Chacun sera successivement, avant d'attaquer le suivant, soulevé complètement avec une pince à os ou un élévateur, de manière à bien avoir toujours sous les yeux le champ opératoire. Le lambeau ostéo-musculaire est, si c'est nécessaire, ce qui est rare, immobilisé par un point de suture. L'intervention terminée du côté de la moelle et de la lésion osseuse, il est rabattu et fixé. Dans les résections portant sur les vertèbres lombaires et les trois dernières dorsales, on fera de préférence porter l'incision transversale au-dessous de la lésion ; au-dessus s'il s'agit des vertèbres cervicales ou des neuf premières dorsales, dont les apophyses épineuses se recouvrent de haut en bas. A la région lombaire, on se servira de préférence du ciseau ; au cou et au thorax de la scie à chaîne. Après ouverture du canal, on conduit celle-ci à travers l'espace inter-vertébral le plus proche et l'on scie. Au niveau des parties malades, le passage de l'instrument ne sera pas toujours possible et l'on devra recourir au ciseau ».

Ces procédés ostéopériostiques n'ont été, à notre connaissance, employés que neuf fois.

Dans six cas, un de Dawbarn, deux d'Urban, un de Platt, deux de Stillmann, il s'agissait de fractures vertébrales.

Le malade de Dawbarn, homme de 29 ans, était atteint d'une fracture dorsale inférieure avec gibbosité et l'opération fut des plus laborieuses. « Les branches verticales de l'H furent tracées de la septième dorsale à la deuxième lombaire, avec une légère divergence en descendant et la branche transversale placée entre les apophyses épineuses de la douzième dorsale et de la première lombaire, c'est-à-dire à deux pouces au-dessus de l'extrémité inférieure des verticales. Pendant qu'une des incisions était disséquée, l'autre était tamponnée pour étancher l'hémorrhagie qui fut, du reste, très légère. La section des arcs fut extrêmement pénible à cause de la rotation à gauche de la onzième apophyse épineuse et les plus grandes précautions durent être prises pour ne pas blesser la dure-mère, surtout en sectionnant la lame droite de cet arc, très déprimé du côté du canal ». Enfin le douzième arc dorsal et le premier lombaire purent être soulevés dans le lambeau tandis que le onzième, qui avait dû être laissé adhérent au rachis, fut enlevé à la pince emporte-pièce. Le fourreau méningé formait en arrière un coude considérable provoqué par une saillie dans le canal du douzième corps vertébral déplacé en arrière ; aussi, pour que le lambeau ostéoplastique ne reproduisît pas, après sa réapplication, la compression préopératoire, les arcs, qu'on avait eu tant de peine à conserver, durent être décollés et l'opération si pénible se termina comme une lamnectomie ordinaire, sans prétentions ostéoplastiques ». Ajoutons que, malgré tout, le résultat définitif fut satisfaisant et que les accidents sensitivo-moteurs disparurent, au moins en partie (1).

Les deux interventions d'Urban, également dans des cas de fractures dorsales inférieures, furent plus heureuses au point de vue opératoire et, les deux fois, l'opérateur put replacer son lambeau ostéoplastique, en y conservant les arcs. Il est vrai qu'opérant à la fin de 1891, et non en 1889, Urban, suivant le conseil que nous avions donné dans un récent article de la *Revue de chirurgie*, ne s'était pas contenté de faire une opération rétro-médullaire, mais était allé réséquer en avant de la moelle, à la gouge et au maillet, la saillie osseuse formée par le corps vertébral fracturé. Dans sa première observation, il s'agissait d'une fracture de la première lombaire, chez un garçon de vingt-huit ans ; six mois et demi après le traumatisme, les arcs, troisième, deuxième, première lombaires, douzième et onzième dorsaux furent soulevés par le procédé de l'auteur et le corps de la

(1) Ces renseignements complémentaires se trouvent : in *Annals of Surgery*, janv. 1895, p. 48.

première lombaire, saillant en arrière, rétrécissant le canal, réséqué ; l'ouverture de la dure-mère fit constater que les lésions principales portaient sur la moitié droite de la queue de cheval, englobée dans le tissu cicatriciel ; il y eut à la suite de cette intervention, bien conduite et entreprise dans de bonnes conditions, une amélioration progressive et notable. Le deuxième cas d'Urban fut moins heureux ; la fracture, portant au niveau de la douzième dorsale, avait lésé la moelle et fut traitée trop tard, six mois après l'accident, pour permettre le retour du fonctionnement médullaire.

L'intervention de Platt (1) date de 1893. Elle fut faite quinze jours après une chute de voiture, accident suivi d'une paraplégie sensitivo-motrice complète et consista, après incision en H, dans le soulèvement puis le rabattement des Ve, VIe et VIIe arcs dorsaux. L'opération fut facile, sans incidents ultérieurs du côté du lambeau, mais le résultat thérapeutique fut nul.

Stillmann (2) réussit également, sans plus de bénéfice définitif, à mener à peu près à bien sa tentative ostéoplastique, dans deux cas. Dans le premier, il s'agissait d'une femme de dix-neuf ans qui à la suite d'une chute de la hauteur de vingt pieds avait eu une paralysie sensitivo-motrice complète remontant jusqu'à l'ombilic ; il y avait une fracture de la Xe dorsale, avec déformation considérable et mobilité ; la déformation pouvant être en partie réduite par traction et manipulation, un corset plâtré fut placé, le 17e jour, puis dut être supprimé et l'on se contenta de l'immobilisation simple : au bout de deux mois et demi la seule amélioration obtenue consistait dans le retour de la sensibilité entre l'ombilic et les aines. C'est alors seulement que l'opération fut entreprise : elle consista dans le soulèvement ostéoplastique des VIIe, VIIIe, IXe, Xe et XIe arcs dorsaux et permit de constater la saillie considérable dans le canal du Xe corps dorsal. Il fut impossible de le réséquer même partiellement et l'on dut se contenter d'enlever la partie correspondante des arcs, et de libérer les méninges de leurs adhérences. Pendant ces manœuvres la dure-mère fut accidentellement déchirée. Quoi qu'il en soit, ce qui restait du lambeau osseux fut replacé, la plaie suturée et la malade placée dans le décubitus ventral. Celui-ci devient bientôt intolérable et l'on dut le remplacer par le décubitus dorsal : malheureusement ce changement de position entraîna un déplacement au moins partiel de la pièce ostéoplastique, déplacement rendu manifeste par la déviation des deux apophyses épineuses les plus basses qu'elle contenait, et qui sans doute provoqua de graves lésions médullaires car des eschares multi-

(1) Platt. A case of laminectomy : operation eleven months after injury of the spine (Med. aud Chirg. Faculty of Maryland, nenth annual meeting, 22 novembre 1893). *Med. Record*, 1893, II, p. 766.

(2) Stillmann. Report of three case of lamnectomy occurring in the service of prof C. U. Ellenwood, in the City and County hospital, San Francisco. *Occidental medical Times*, 1894, p. 582.

ples ne tardèrent pas à se montrer et l'état général, lorsque l'observation fut publiée, faisait prévoir une mort très prochaine. Le second cas de Stillmann est relatif à une fracture par précipitation des VIIIe et IXe dorsales avec paralysie complète des deux membres inférieurs et anesthésie remontant jusqu'au tiers inférieur de la cuisse. L'extension pendant un mois, sur un plan incliné, n'ayant produit aucun résultat, les VIe, VIIe, VIIIe, IXe et Xe arcs furent soulevés par le même procédé que dans le cas précédent : le IVe corps vertébral fracturé comprimait la moelle œdématiée et criblée de sugillations sanguines : Stillmann dut enlever la partie des arcs correspondant au point comprimé. Deux semaines plus tard, l'opéré pouvait légèrement mouvoir ses orteils et sentir le contact à leur niveau, mais il fut pris, à ce moment, d'une bronchite aiguë à laquelle il succomba très rapidement.

A côté de ces sept interventions ostéoplastiques, par lambeau ostéomusculaire, dans des fractures vertébrales, nous en trouvons trois pratiquées, à l'aide du même procédé, dans des maux de Pott. Chez un opéré de Bullard et Burrell, à qui furent divisées les lames troisième, quatrième, cinquième, sixième dorsales, le pouls baissa dès la huitième heure après l'intervention ; à la trente-quatrième heure, la mort survint par arrêt des mouvements respiratoires. Une première opérée d'Urban, jeune fille de vingt-neuf ans, ayant une paraplégie spasmodique datant de quatre ans et à qui furent soulevés les cinquième, sixième, septième, huitième, neuvième et dixième arcs, tomba dans le collapsus aussitôt après l'opération et mourut le troisième jour, sans que l'autopsie révélât la raison de cette terminaison rapide. Une seconde opérée d'Urban, femme de cinquante-quatre ans, dont il sectionna les troisième, quatrième, cinquième, sixième arcs dorsaux, mourut vingt-quatre heures après l'intervention : on trouva de la tuberculose péritonéale sans rien, encore ici, qui permît d'expliquer directement la mort.

Les neuf faits que nous venons de résumer et nos nombreux essais cadavériques démontrent, croyons-nous péremptoirement, que l'ouverture du canal rachidien par soulèvement d'un lambeau comprenant les arcs et les apophyses épineuses est une méthode illusoire, difficile et dangereuse.

*a*) Illusoire, puisque la plupart des opérateurs, rencontrant un canal rachidien rétréci par la saillie des corps vertébraux fracturés ou par des fongosités ont dû, pour donner à la moelle une place suffisante, enlever du lambeau les arcs correspondant au point rétréci : l'opération ne conservant ainsi d'ostéoplastique que le nom.

*b*) Difficile, puisque d'une part Dawbarn n'a pu la terminer, et que d'autre part Stillmann a vu dans un de ses cas le lambeau se déplacer au premier pansement.

*c*) Dangereuse, puisqu'elle détermine un ébranlement considérable de l'axe vertébral. Dawbarn, Urban, Stillmann opéraient de vieilles fractures consolidées et le rachis a résisté à leurs manœuvres violen-

tes ; mais lorsque Burrell et Urban attaquèrent à coups de maillet ou scièrent pendant plus d'une heure des colonnes vertébrales dont les corps étaient, sur une plus ou moins grande étendue, détruits par la tuberculose, ils déterminèrent certainement, quoique leurs autopsies ne donnent point de détails à ce sujet, de graves commotions médullaires, qui ont été la cause directe de la mort rapide de leurs opérés.

Des faits connexes le prouvent et permettent de supposer la nature des lésions qui ont dû se produire dans ces cas.

White (1) après une lamnectomie, faite à la gouge et au maillet, c'est-à-dire par un procédé également traumatisant, pour mal de Pott dorso-lombaire, trouva à l'autopsie une hémorrhagie de la substance grise, s'étendant par places à la substance blanche, hémorrhagie récente, avec des globules sanguins à peine altérés, dès lors probablement d'origine opératoire. Dans des cas désignés sous le nom de « commotions médullaires » et de cause traumatique, mais non opératoire, on a retrouvé des lésions de même ordre : Gull (2), dans un cas de commotion sans fracture, a noté une hémorrhagie dans la corne postérieure gauche, dans la corne antérieure droite et dans les cordons postérieurs ; Bastian (3) dans un cas analogue, mais autopsié beaucoup plus tard après l'accident, a constaté, en même temps qu'une destruction locale importante de la substance grise, des dégénérations secondaires très étendues. Nous-mêmes, chez sept lapins rendus paraplégiques par l'application sur la région dorsale, recouverte d'une planche, d'une série de petits coups de maillet, avons constaté, sans fracture vertébrale, les mêmes hématomyélies très étendues, occupant surtout la substance grise et les cordons postérieurs. Disons du reste que dans deux autres expériences identiques et après lesquelles l'animal était également devenu paraplégique l'hémorrhagie médullaire nous paraît avoir joué un rôle moins considérable : il y avait seulement çà et là, autour des vaisseaux de la substance grise, quelques globules sanguins extravasés ; mais au niveau du traumatisme, de nombreux cylindres-axes étaient amincis par places, ou avaient pris une forme en chapelet, les cellules nerveuses paraissant normales. Schmaus (4), dont les recherches ont été faites sur des animaux

(1) White, in J. White and Dercum. Two cases of spinal Surgery. *Annals of Surgery*, 1890, I, 424.

(2) Gull. Concussion of the cord in the cervical region from direct violence, ecchymoses into posterior room of gray matter of left side, also into anterior room on right side and in the posterior columus ; paralysis of legs, left arm and sphincters. Death thirty four hours from the accident. *Guys Hosp. Rep.*, 1858, 3e s., t. IV, p. 191.

(3) Bastian. On a case of concussion lesion with extensive secondary degeneratioris of the spinal cord followed by general muscular atrophy. *Med. chir. Trans.*, 1867, I, p. 499-542, 3 pl.

(4) Schmaus. Zur Casuislik und pathologischen Anatomie der Rückenmarksersschütterung. *Arch. f. klin. Chir.*, XLIV Bd., p. 112-123, 1891.

traités comme les nôtres mais sacrifiés plus tardivement, a vu des lésions histologiques qui paraissaient relever, comme ces dernières, de la nécrose directe des éléments nerveux ; deux fois sur l'homme, et surtout dans un cas très nettement, il a retrouvé ces altérations des cellules et des tubes, avec des hémorrhagies insuffisantes pour les expliquer, et même provoquées sans doute, secondairement, par l'altération des éléments des parois vasculaires.

En somme, hémorrhagies intra-médullaires, altérations directes des éléments nerveux sont susceptibles d'être provoquées par toute traumatisation rachidienne ; c'est une raison pour rejeter, si elles n'offrent pas d'avantage exceptionnel, les variétés de lamnectomie qui produisent cette transmission à un plus haut degré que les autres : nous avons démontré qu'il en était ainsi de la technique de Dawbarn-Urban : il faut donc l'abandonner,

Est-ce une raison pour renoncer de parti pris à aider la réfection de la paroi rachidienne postérieure, supprimée par une lamnectomie : en aucune manière, car il suffit, pour assurer cette réfection et l'assurer d'une façon parfaite, DE DÉCOLLER LE PÉRIOSTE DES ARCS, EN LE LAISSANT ADHÉRENT AU LAMBEAU MUSCULAIRE, avant de faire la résection de cette paroi rachidienne postérieure.

Des expériences sur les animaux, des constatations sur l'homme le prouvent de la façon la plus absolue.

*Il y a longtemps qu'au point de vue expérimental, la conservation du périoste, au rachis comme ailleurs, a prouvé sa valeur ostéoplastique*. Au rachis cette conservation est, du reste, chez les animaux, si facile, le périoste si adhérent aux muscles et si peu à l'os, que quelques anciens expérimentateurs, le gardant involontairement dans leurs lambeaux, avaient obtenu, après des lamnectomies qui n'avaient nullement la prétention d'être ostéoplastiques, la réparation complète des pièces enlevées : témoin la pièce de reproduction des arcs de trois vertèbres, présentée par Nunneley (1) au Congrès de Ledds, en 1860, et due à M. Brown-Sequard ; témoins encore les pièces montrées par M. Dupuy (2) à la Société biologique en 1870. « J'ai bien des fois, dit-il, observé la reproduction d'arcs chez des chats et des pigeons : jamais, du reste, je n'ai vu de pièces analogues à celles extirpées, mais une coque osseuse unissant la vertèbre au-dessus et celle au-dessous de l'extirpation. L'épaisseur de cette coque est ordinairement plus grande que celle des os enlevés ; la face interne du canal est complètement osseuse et sa lumière plus large. La dure-mère est fré-

(1) NUNNELEY. Address in Surgery to the thirty seventh annual Meeting of the British Medical Association held in Ledds, 27-30 juin 1869. *Medical Times and Gazette*, 1869, II, 157.

(2) DUPUY et BROWN-SEQUARD. Reproduction du tissu osseux du crâne et du canal rachidien. *C. R.* et *Mém. de la Soc. de biol.*, 5e série, 1870, t. II, p. 1 et 144 et DUPUY. On the reproduction of pieces of vertebræ after resection. *Arch. of scient. and pract. Med.*, New-York, 1873, p. 34.

quemment adhérente à l'os nouveau. Chez les jeunes animaux, deux mois suffisent pour obtenir ce résultat. La reproduction est plus rapide chez les chats que chez les chiens et les pigeons. » M. Ollier, dans son troisième volume du *Traité des résections*, dit d'autre part : « Chez les jeunes animaux, après une résection de lames faite régulièrement par la méthode sous-périostée, le canal rachidien se referme et sa paroi postérieure se réossifie même avec une telle abondance, qu'il se reforme un canal osseux presque continu. Tout s'ossifie : périoste et ligament, et la colonne s'ankylose même plus ou moins chez certains sujets, par cela seul que le périoste est beaucoup plus adhérent aux parties molles périphériques qu'à l'os sous-jacent. Dans la période de croissance, on constate cette ossification exubérante sans qu'on ait pris le moindre souci de faire une résection sous-périostée. Nous avons dans notre collection une belle pièce de ce genre que nous devons à M. Brown-Sequard. Chez l'homme adulte, il est probable qu'on n'observera pas la reconstitution des lames à un degré suffisant pour clore le canal rachidien par une paroi complètement rigide... Les saillies des apophyses épineuses et transverses peuvent se reconstituer en partie, mais avec une forme différente déterminée par les tractions que les muscles qui s'y insèrent exercent sur ces apophyses. Si le périoste a été conservé, l'ossification nouvelle se présente sous la forme de prolongements apophysaires inclinés dans la direction des contractions musculaires ».

On le voit, M. Ollier, confiant du reste dans les résultats à obtenir, constate l'absence de documents précis sur le pouvoir ostéogénique du périoste vertébral chez l'homme. Quelques faits tout à fait récents de lamnectomie sous-périostée, pas assez longtemps suivis ou même sans aucun renseignement post-opératoire, publiés par divers auteurs, ne complètent point cette lacune. *Singulièrement plus intéressants et même tout à fait concluants dans l'espèce, nous semblent sept cas personnels où nous avons pu constater et suivre l'heureux résultat de la conservation ostéoplastique du périoste après trépanation rachidienne, quatre fois chez des enfants, trois fois chez des adultes jeunes* (22, 27 et 31 ans).

Quatre de ces constatations, deux chez des enfants opérés pour mal de Pott (résection de 6 et 4 arcs), deux chez des adultes opérés pour fracture (résection de 2 et 3 arcs) ont été purement cliniques. A partir du deuxième mois qui suivit l'opération, nous avons senti, dans tous ces cas, la cicatrice correspondant à la perte de substance rachidienne, changer de consistance, devenir ferme et résistante. Une fois même, chez un homme de 22 ans, opéré pour fracture, et à qui furent réséqués les arcs onzième et douzième dorsaux ainsi que le premier lombaire, la restauration est parfaite, même au point de vue morphologique ; la région dorso-lombaire qui a recouvré sa souplesse

(1) Ollier, *Traité des résections*, t. III, p. 837.

normale n'est aucunement déformée : mieux encore, le palper permet de retrouver entre les deux saillies musculaires qui ont repris leur volume et leur consistance normaux, toutes les saillies des apophyses épineuses, même celles des apophyses épineuses réséquées, qui se sont reproduites avec leurs dimensions normales. Je crois devoir insister sur la perfection de ce résultat : véritablement, n'était la cicatrice cutanée, on ne croirait point que ce malade a subi une large lamnectomie : et cependant cette lamnectomie nous a permis d'enlever une esquille prémédullaire comprimant sa moelle et de le guérir de sa paraplégie : aujourd'hui, il est mennier de manutention et porte sur le dos, plusieurs heures par jour, des charges pesant cent livres et plus : c'est dire la solidité et la souplesse de son axe rachidien, solidité et souplesse dont nous avons cru devoir faire constater les caractères absolument remarquables aux membres du dernier Congrès de chirurgie.

Du reste, à côté de ces faits purement cliniques, nous avons trois fois, deux fois chez des enfants opérés pour mal de Pott (résection de 5 et de 4 arcs), une fois chez un adulte opéré pour fracture (résection de 3 arcs), pu constater à l'autopsie, faite de 3 à 4 mois après l'opération, que la paroi rachidienne s'était reformée ; une coque osseuse de 2 à 3 millimètres d'épaisseur, en continuité par ses bords avec les bords de l'orifice rachidien opératoire, en contact en arrière avec le tissu cicatriciel de la plaie des parties molles, séparée en avant de la dure-mère par du tissu cellulo-graisseux et des tractus minces et souples de tissu conjonctif, assurait la continuité du rachis et garantissait la moelle.

La conservation du périoste n'a, du reste, pas besoin d'être complète pour donner les intéressants résultats que nous venons de signaler. Les interventions que nous venons de citer, où elle a été loin d'être intégrale, le démontrent.

On ne s'effraiera donc point de la description assez complexe donnée par M. Ollier, d'une « résection rachidienne pénétrante sous-périostée », description idéale, et dont, bien entendu, on se rapprochera le plus possible, sans s'y assujettir. Ajoutons que M. Ollier préfère l'incision para-épineuse ; si l'on en employait une autre, en particulier l'incision médiane que nous préconisons, de minimes modifications, sur lesquelles il est inutile d'insister, seraient seules nécessaires. « Tout en suivant, dit M. Ollier, sensiblement la ligne médiane, l'incision doit être latérale par rapport à la ligne des apophyses épineuses, afin de dénuder franchement d'un côté et de rejeter de l'autre, avec les revêtements périostiques et ligamenteux (ligaments sus-épineux), tous les tissus fibreux et même musculaires qui lient les apophyses épineuses entre elles, et qui serviront plus tard à reconstituer la structure de la région. On dénude ainsi les apophyses épineuses et les lames, qu'on met à découvert jusqu'aux apophyses transverses et au delà, si l'on veut en même temps faire porter la résection sur les côtes correspondantes. L'incision des parties molles ayant été

faite sur un des côtés des apophyses épineuses le long du ligament sus-épineux, on rejette du côté opposé ce ligament et le périoste qui recouvre l'extrémité libre des apophyses, on détache les tissus fibreux avec un bistouri, si l'on ne veut pas conserver tout le revêtement fibreux, et avec un détache-tendon bien tranchant, si l'on tient à faire reconstituer la région dans toute sa solidité. On contourne ainsi avec le détache-tendon la saillie des apophyses, et l'on rejette de l'autre côté la masse des tissus fibreux sus et inter-épineux avec les masses musculaires. Cette corde fibreuse sus-épineuse, se continuant avec l'aponévrose de la masse sacro-lombaire, sera très utile pour la solidité de la colonne et pour l'insertion des muscles. On peut même, en dénudant les bords des apophyses épineuses, détacher tous les tissus inter-épineux (muscles et ligaments), de manière à conserver absolument tout l'appareil ligamenteux de la colonne vertébrale, si on le juge convenable. Les vertèbres se voient alors à nu, au fond de la plaie, complètement dépouillées. En opérant de cette manière, on peut aussi conserver les ligaments jaunes, qu'on sépare avec le détache-tendon, avant de faire la section des arcs. En résumé, en se servant du détache-tendon, on peut conserver toutes les parties fibreuses du canal, presque toutes au moins. »

Cette conservation du périoste pendant la lamnectomie a-t-elle des contre-indications ? Une seule, croyons-nous ; ce sont les lésions (tuberculeuses ou traumatiques) des arcs eux-mêmes ; car, dans tous les cas, le chirurgien peut et doit redonner au canal rachidien son calibre normal, en enlevant les tumeurs, les fongosités rétro ou prémédullaires, les saillies osseuses, suite de fractures des arcs et des corps qui le rétrécissent et le fourreau méningé replacé dans son canal doit s'y trouver au large ; on n'hésitera donc pas, après une opération largement faite, à refermer celui-ci. Cette fermeture n'empêche point, du reste, dans les cas où une tuberculose de corps vertébraux traitée par le canal exige un drainage latéro-médullaire et un traitement prolongé, de mener à bien cette partie post-opératoire de l'intervention : il suffit de laisser libre le passage pour le drain, sans qu'il soit nécessaire de conserver une brèche portant sur cinq ou six arcs, et par conséquent considérable.

*Quoi qu'il en soit, on peut, sans recourir à la technique véritablement redoutable de Dawbarn-Urban, faire une lamnectomie véritablement ostéoplastique, la méthode sous-périostée d'Ollier permettant de compter sur la reproduction d'une paroi rachidienne postérieure, solide, ne rétrécissant pas le canal, ne contractant avec la dure-mère que des adhérences éloignées et souples. Ajoutons que cette méthode permet de faire la lamnectomie avec l'instrument le moins traumatisant qu'on ait imaginé jusqu'à ce jour pour la mener à bien : avec la pince emporte-pièce à un mors plat de Matthieu.*

## IX. — L'orthopédie rachidienne opératoire : ligatures et sutures des vertèbres ; quatre interventions, l'une contre une luxation cervicale ballante, trois autres contre des gibbosités pottiques rapidement croissantes (*A. Chipault*) (1).

Dans la chirurgie médullaire doivent, à mon avis, à côté des interventions jusqu'à présent décrites (lamnectomies et interventions circa-vertébrales) prendre une place de plus en plus grande les interventions ayant pour but de fixer une série de vertèbres dans une position déterminée : interventions qui, ligatures ou sutures, sont des interventions orthopédiques et constituent dans leur ensemble l' « Orthopédie vertébrale opératoire ».

Nous allons, après deux mots d'historique, décrire, au point de vue de leur technique, les ressources qu'offre cet élément nouveau de la chirurgie rachidienne ; puis nous préciserons les indications qu'il peut remplir, soit comme complément des interventions vertébrales connues, soit à titre purement personnel.

### I

La première tentative d'orthopédie vertébrale opératoire remonte seulement à 1888 et appartient à Wilkins : elle eut pour but le traitement d'un cas exceptionnel de luxation congénitale des vertèbre-lombaires. En 1889 nous trouvons un essai, opératoirement voisin, de Laplace, dans un cas de luxation cervicale, et en 1891 une observation de Hadra. Depuis, Church et Lane ont deux fois agi à peu près de même dans des fractures. Enfin tout récemment Barclay a terminé une lamnectomie pour traumatisme par la ligature des apophyses

(1) Article publié dans la *Médecine moderne*, 1895, p. 153 et très augmenté.

Voici les indications bibliographiques des articles cités dans cette étude. — Barclay, in : A discussion on the treatment of injuries of the spine and spinal cord ; sixty-second annual meeting of the British medical association held in Bristol, July 31 st., and August, 1 st, 2 nd, 3 rd. *British medical Journal*, t. II, p. 909 et sq. — Church and Eisendrath, A contribution to spinal Cord Surgery. *Am. Journ. of med. Sciences*, 1892, I, p. 395. — Hadra, Wiring of the vertebrae as a mean of immobilisation in fractures and Potts disease. *Medical News*, 1891, I, p. 624. — *Id.* Wiring the spinous processes in Potts disease. *Trans. of the Amer. Orthop. Assoc.* 1891, IV, p. 206-210. — Lane, Fracture dislocation of the spine. Réduction, temporary recovery. *Lancet*, 1892, II, p. 661. — Laplace, Luxation of the fourth cervical vertebra, resulting in hemiplegia ; reduction and cure. *Medical Times and Register*, t. XX, 1889, p. 582. — Wilkins, Separation of the vertebræ with protusion of hernia between the same ; operation ; cure. *St-Louis med. and surg. journal*, 1888, I, p. 341.

épineuses sus et sous-jacentes à la brèche vertébrale créée. On verra qu'à ces documents singulièrement peu nombreux nous pouvons joindre plusieurs techniques, quatre observations et un nombre notable d'indications nouvelles.

II

**Les procédés de l'orthopédie vertébrale opératoire** peuvent se diviser en deux groupes : les procédés ayant pour but de fixer le rachis dans le sens antéro-postérieur ; les procédés ayant pour but de fixer le rachis dans le sens transversal.

**1° Procédés ayant pour but de fixer le rachis dans le sens antéro-postérieur.** — Les procédés ayant pour but de fixer le rachis dans le sens antéro-postérieur ont tous comme indication l'existence ou la possibilité — quelles qu'en soient la cause et la nature — d'une coudure du rachis à saillie postérieure. Ces procédés doivent donc réunir par des liens à direction verticale, sur la hauteur d'un plus ou moins grand nombre de vertèbres, les parties du rachis postérieures à son axe.

Des procédés portant sur les apophyses épineuses, un procédé portant sur les arcs, répondent à cette indication.

A. Procédés apophysaires. — Les procédés portant sur les apophyses épineuses peuvent utiliser comme moyen la suture ou la ligature de ces apophyses.

*a*) *La suture des apophyses épineuses* a été employée par Church qui fora, à l'aide d'un perforateur, la base des apophyses épineuses incriminées, et fit passer par les trous produits des fils qu'il lia dans l'espace interapophysaire.

*b*) *La ligature des apophyses épineuses*, d'une mise en œuvre plus simple, prête à de nombreuses variantes qu'il est facile d'imaginer. Les plus solides, celles qui prennent soin d'enrouler à plusieurs reprises le fil autour de chaque apophyse avant de le porter sur l'apophyse suivante, et de fixer l'une à l'autre ses deux extrémités, initiale et terminale, sont les meilleures : elles exigent malheureusement la dénudation de la crête apophysaire sur ses deux faces, alors qu'avec les ligatures à boucles simples sa dénudation sur une seule face est suffisante.

La ligature en 8 à boucles simples a été seule signalée jusqu'à présent : par Hadra en 1888.

B. Procédé laminaire. — Tout différent des procédés précédents, et applicable seulement lorsqu'on entreprend la tentative orthopédique à la suite d'une lamnectomie, est le procédé de ligature laminaire décrit par nous en 1892. « Ce procédé, disions-nous, consiste à réunir l'un à l'autre les arcs limitant les extrémités supérieure et inférieure d'une ouverture rachidienne chirurgicale par deux 8 dont chaque boucle entoure une lame d'avant en arrière : l'un des 8 relie les deux

lames droites l'une à l'autre, l'autre les deux lames gauches. Le tissu adipeux rétro-méningé facilite beaucoup le passage des fils devant les lames et les ligaments jaunes empêchent les boucles de glisser transversalement. »

**2° Procédés ayant pour but de fixer le rachis dans le sens transversal.** — Les procédés ayant pour but de fixer en bonne position un rachis présentant une coudure latérale peuvent s'adresser, soit encore aux apophyses épineuses, soit aux masses latérales de la vertèbre.

A. Procédé apophysaire. — Le seul procédé susceptible de fixer transversalement, en s'adressant aux apophyses épineuses, une série de vertèbres dans une position donnée, consiste à enrouler solidement le fil autour des apophyses sus et sous-jacentes à la vertèbre déviée et à le faire passer sur la face latérale de l'apophyse de cette vertèbre, du côté où elle est saillante. Nous verrons plus loin dans quelle circonstance nous avons eu l'occasion d'employer, et pour la première fois, ce procédé.

B. Procédés s'adressant aux masses latérales. — Les procédés s'adressant aux masses latérales sont au nombre de deux : un procédé s'adressant aux apophyses transverses, un procédé s'adressant aux pédicules.

*a. — Pour relier les vertèbres à l'aide de leurs apophyses transverses*, « on enroule, dit Hadra, le lien autour d'une de ces apophyses, pour passer à une autre qu'on entoure à son tour autant de fois que l'on veut. On n'a ainsi qu'un trajet de fil dans l'espace interapophysaire, ce qui n'est pas sans intérêt, pour éviter la compression des artères et des nerfs qui y passent ».

*b. — Pour relier les vertèbres à l'aide des pédicules*, on doit, ainsi que l'a fait Wilkins, faire passer le croisé des 8 dans les trous intervertébraux.

Il est facile de comprendre que le premier de ces deux procédés, étant donnée la disposition des apophyses transverses, n'est applicable qu'aux régions dorsale et lombaire, et que le second, étant données, au cou la présence des artères vertébrales, au dos la présence des côtes, n'est applicable qu'à la région lombaire ; en outre, l'un et l'autre sont d'une technique beaucoup plus pénible que les procédés s'adressant aux apophyses épineuses, quels qu'ils soient : ceci explique qu'on n'ait jamais songé, dans le cas de coudure du rachis à angle antérieur, à remplacer, ce qui serait théoriquement possible, ces derniers par l'application bilatérale de ligatures s'adressant aux apophyses transverses ou aux pédicules.

Ajoutons que, pour toutes les ligatures vertébrales, le seul instrument spécial nécessaire est une aiguille très courbe, et le fil à employer, du gros fil d'argent, résistant en même temps que malléable, préférable à tous les points de vue aux fils de soie ou de catgut.

## III

Ces détails opératoires précisés, passons en revue les **indications** de l'orthopédie vertébrale opératoire, tout d'abord comme adjuvant de diverses autres interventions rachidiennes, ensuite comme méthode ayant par elle-même une valeur thérapeutique propre.

**A. L'orthopédie vertébrale opératoire comme adjuvant des interventions rachidiennes diverses.** — Toutes les interventions rachidiennes ébranlent la solidité de l'axe vertébral. Cependant, tout en signalant à maintes reprises ce danger, on n'a jusqu'à présent tenté qu'une seule fois et encore sans idée préconçue d'y obvier par une ligature osseuse. Le fait, tout récent, a été présenté par J.-W.-M. Barclay au dernier congrès de l'Association médicale britannique. Ce chirurgien ayant constaté, chez un jeune homme dont l'accident datait de 9 heures seulement, une dépression au niveau de la XII^e^ apophyse dorsale, avec, de chaque côté, une saillie osseuse considérable et comme phénomènes fonctionnels une paraplégie motrice complète et de l'anesthésie jusqu'au milieu des cuisses, pensa qu'il s'agissait d'un enfoncement d'arc et entreprit une lamnectomie ; celle-ci faite, il reconnut qu'il se trouvait en présence d'une luxation en avant et en bas de la XII^e^ vertèbre dorsale sur la I^re^ lombaire, avec fracture de l'apophyse transverse de la XII^e^ dorsale ; il se décida dès lors à réduire le déplacement, et à maintenir la réduction en ligaturant les apophyses épineuses sus et sous-jacentes. Ajoutons qu'il n'y eut aucune amélioration fonctionnelle et que le patient finit par succomber.

Ce fait isolé, dont la terminaison fâcheuse, uniquement attribuable du reste à la gravité du traumatisme médullaire, annule complètement la valeur, n'a dès lors, pour nous, qu'un intérêt historique et non documentaire.

Il n'en est pas moins vrai qu'après bien des interventions rachidiennes les ligatures ou sutures vertébrales, sans prolonger beaucoup la durée de l'opération, faciliteraient et rendraient plus efficace l'immobilisation du rachis, alors si difficile et si souvent nécessaire. Laissons de côté, si l'on veut, les interventions pour plaies par armes blanches, pour plaies par balles, pour anciennes fractures consolidées, pour tumeurs des méninges : dans tous ces cas, la tige osseuse formée par les corps vertébraux garde, malgré la lésion, toute la solidité et la gardera quelles que soient l'étendue de la résection des arcs ou la hardiesse de l'exploration prémédullaire. Mais, bien plus souvent, le rachis a sa solidité déjà singulièrement compromise par la lésion préopératoire : fracture totale récente, tuberculose plus ou moins étendue des corps vertébraux ; il n'y a pas de doute que dans ces circonstances une intervention circavertébrale, allant en contournant le rachis, vider une ou plusieurs vertèbres, ne dimi-

nue encore cette solidité si précaire ; ou que, pire encore, une résection d'arcs, poussée jusqu'aux apophyses articulaires, ne la supprime à peu près complètement : il serait donc alors tout à fait logique de compléter l'intervention circavertébrale par la ligature des apophyses épineuses correspondant aux vertèbres malades et aux vertèbres sus et sous-jacentes, ou de terminer les lamnectomies soit par cette même ligature soit par notre ligature interliminaire plus haut décrite.

**B. L'orthopédie vertébrale opératoire comme méthode indépendante.** — L'orthopédie vertébrale comme adjuvant des interventions rachidiennes diverses n'a pas, on vient de le voir, reçu jusqu'à présent les applications auxquelles elle semble propre : nous n'avons trouvé, à son sujet, qu'une observation à citer. Il ne va pas en être de même à propos de l'orthopédie vertébrale opératoire employée comme méthode propre : on l'a en effet tentée dans plusieurs cas de traumatisme et dans plusieurs cas de tuberculose des corps vertébraux.

Nous classerons les tentatives faites DANS LES TRAUMATISMES d'après la nature de ces traumatismes: fractures ou luxations.

Les tentatives pour *fractures* sont au nombre de deux :

La première en date appartient à Church et Eisendrath qui chez un homme de 31 ans, présentant à la suite d'une flexion forcée du rachis une gibbosité dorsale inférieure et une paraplégie sensitivo-motrice complète, intervinrent 7 heures après l'accident. Ils trouvèrent un déplacement à la jonction des X^e^ et XI^e^ vertèbres dorsales, avec fracture des apophyses articulaires correspondantes : celles-ci furent enlevées par fragments et le doigt introduit par l'orifice ainsi créé dans le canal rachidien d'où fut extrait un volumineux caillot ; un autre caillot qui se trouvait sur la partie antéro-latérale du corps de la vertèbre fut également extrait, et, le déplacement étant réduit par flexion, puis extension, les X^e^ et XI^e^ apophyses épineuses suturées à l'aide d'un fort fil d'argent passé à travers leur base. L'opéré fut immobilisé dans un corset plâtré (remplacé pour diverses raisons à plusieurs reprises) pendant trois mois. A ce moment, après une amélioration dont les phases avaient été des plus lentes, il pouvait se promener dans une chaise roulante. Bientôt deux, puis une seule canne lui suffirent et lorsque l'observation fut publiée, 14 mois après l'intervention, il pouvait marcher sans aide : son rachis ne présentait ni déformation, ni mobilité anormale.

Une seconde observation, appartenant à Lane, est très analogue : un garçon de 18 ans, à la suite de la chute d'un corps lourd sur son dos, avait présenté une gibbosité dorsale inférieure accompagnée, quelques heures plus tard, de paraplégie et de vives douleurs dans les membres inférieurs. Dix heures après l'accident, Lane fit au niveau de la gibbosité une incision longitudinale, réséqua les apophyses articulaires luxées en arrière de la XI^e^ dorsale, puis, par extension et

contre-extension, aidées de tractions directes sur l'apophyse épineuse de la même vertèbre, réduisit, non sans peine, le déplacement qui se reproduisit presque aussitôt; il imagina alors de ligaturer au fil d'argent les IXe, Xe, XIe et XIIe apophyses épineuses dorsales. L'immobilisation ainsi obtenue fut des plus satisfaisantes : huit jours plus tard, l'opéré ne souffrait plus et pouvait mouvoir ses jambes. Malheureusement, vers la fin de la seconde semaine, on enleva la ligature qui déterminait un peu de suppuration ; dans une crise d'agitation, le déplacement se reproduisit, et il survint, sans doute par écrasement de la moelle, une paraplégie totale et cette fois définitive; il est fort probable que, si la ligature avait pu tenir, cet accident ne serait pas survenu.

Trois tentatives de même nature ont été faites dans des *luxations* des vertèbres.

La plus ancienne l'a été par Wilkins, dans un cas, tout à fait exceptionnel, de luxation lombaire par traumatisme obstétrical chez un nouveau-né de sexe masculin, luxation qui provoquait une gibbosité dorso-lombaire avec paraplégie ; on trouva une séparation complète des vertèbres XIIe dorsale et Ire lombaire qui furent remises en place et fixées par une ligature pédiculaire en 8 de chiffre. La guérison opératoire et fonctionnelle suivit cette intervention.

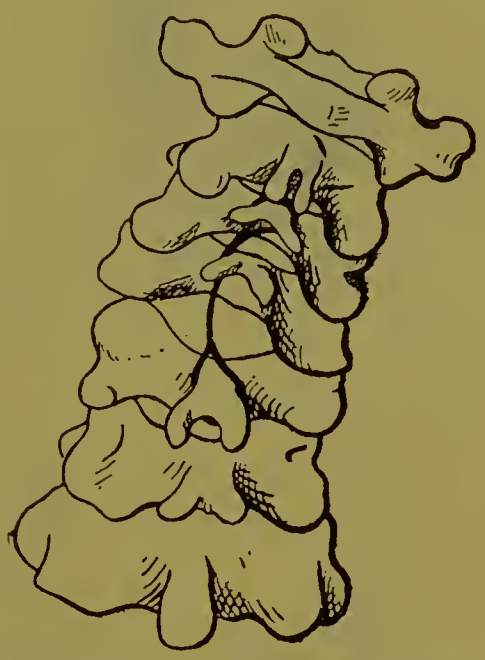

Fig. 166. — Ligature des apophyses épineuses chez mon malade atteint de subluxation en avant et à droite de la IVe vertèbre cervicale sur la Ve, avec élongation des 4e et 5e racines gauches.

Une seconde tentative analogue appartient à Hadra. A la suite d'une chute sur la nuque, un homme âgé de 36 ans s'était luxé la VIe cervicale en avant et à droite. Après réduction une minerve avait été appliquée, mais s'était rompue au bout de quelques jours ; le déplacement s'était alors reproduit, et, en même temps qu'une monoplégie brachiale droite, étaient survenus des accidents vésico-rectaux qui, malgré l'application d'un nouvel appareil plâtré, s'étaient aggravés progressivement ; alors le chirurgien avait, après réduction du déplacement, réuni par une ligature en 8 au fil d'argent les VIe et VIIe apophyses épineuses et fixé le cou dans un nouvel appareil. Lorsqu'il fut enlevé la 9e semaine, on constata que la plaie avait suppuré ; la ligature, qui s'était relâchée, dut être remplacée : mais la nouvelle ligature dut être, elle aussi, enlevée à son tour. Les accidents parétiques, qui jusqu'à cette ablation s'étaient progressivement atténués, se reproduisirent à nouveau et cette fois définitivement.

Une troisième observation d'orthopédie vertébrale opératoire pour luxation m'est personnelle et présente plus d'intérêt que la précédente par la possibilité que j'ai eue de laisser la ligature en place d'une manière définitive. Mon opéré, vigoureux garçon de 22 ans, était atteint d'une subluxation en avant et à droite de la IVe vertèbre cervicale sur la Ve, suivie de paralysie avec atrophie des muscles dépendant des IVe et Ve racines gauches. Le déplacement vertébral s'exagérait par la station debout et au bout d'une heure ou deux la zone cutanée dépendant de ces deux racines s'hyperesthésiait et devenait le siège des douleurs spontanées les plus vives. Ces accidents, que j'attribuai à l'élongation des racines situées du côté opposé au déplacement et à son niveau, rendaient tout travail impossible. Des minerves furent employées sans résultat : aussi, un an après l'accident, le 28 juillet 1893, j'intervins en ayant pour but de réduire le déplacement dans la mesure du possible et, par une ligature vertébrale, de le maintenir réduit. Une incision menée de la protubérance occipitale à 2 centimètres au-dessus de la VIIe apophyse épineuse me permit de dénuder, en passant sous le périoste, les apophyses épineuses et les arcs des cinq premières cervicales. Du côté gauche, j'allai jusqu'aux apophyses transverses. Après un tamponnement de quelques minutes, le suintement veineux qui se faisait par les parois de cette plaie vraiment large et profonde s'arrêta : je pus alors vérifier et faire vérifier aux assistants l'exactitude de mon diagnostic : la IVe vertèbre cervicale était bien subluxée en avant et à droite de la Ve. Comme je l'avais espéré, cette subluxation était en grande partie réductible par traction énergique sur la tête ; dès lors, pendant qu'un aide maintenait cette réduction, j'enroulai à cinq ou six reprises un fort fil d'argent autour de la IIIe apophyse épineuse au-dessus de sa fourche, puis, le faisant passer, bien tendu, sur le bord gauche de la IVe apophyse épineuse, j'allai enrouler sa terminaison, aussi solidement et aussi près de l'arc que je pus, autour de la Ve. Je m'assurai que le lien ainsi placé maintenait

Fig. 167. — Ce malade avant l'opération, vu de face.

a luxation réduite, je suturai le périoste, les muscles et la peau, puis nis une volumineuse et solide minerve plâtrée : l'opération avait en out duré 2 heures et demie. Elle fut parfaitement bien supportée. Le nalade n'eut ni choc, ni fièvre; il se leva le huitième jour, et lorsque a minerve fut enlevée le trente et unième jour on put constater que a tête était à peu près droite, et que la légère inclinaison persistante ne s'exagérait pas par la station debout. J'ai pu suivre régulièrement cet opéré et l'ai présenté au Congrès de Chirurgie le 26 octobre dernier. Aujourd'hui encore, c'est-à-dire 32 mois après l'opération, le déplacement vertébral appréciable autrefois par le toucher buccal ne peut plus être perçu ; la tête a gardé sa quasi-rectitude : elle accomplit avec aisance tous les mouvements, sauf la flexion qui s'arrête à mi-chemin, entravée sans aucun doute par le lien que j'ai mis sur les apophyses ; les muscles autrefois atteints du cou et de l'épaule ont repris leur volume et leur fonctionnement normal. Sans aucun fourmillement, sans fatigue du bras si impuissant jadis, mon opéré, qui reste debout 14 à 15 heures par jour, en travaille de 8 à 10 à la serrurerie de charpente, métier pénible s'il en fut, et passe ses dimanches à faire de la bicyclette : c'est dire que sa guérison est véritablement parfaite.

Fig. 168. — Ce malade avant l'opération, vu de dos.

En somme trois essais de ligature vertébrale pour luxation ont donné deux succès complets et, si un troisième cas n'a pas été aussi satisfaisant, on doit attribuer ce résultat à la suppuration de la plaie qui nécessita l'ablation de la ligature : la coïncidence de la récidive avec cette ablation prouve du reste amplement quelle était, dans ce cas même, l'importance de la fixation vertébrale.

Il me reste encore à citer, pour avoir passé en revue les diverses circonstances où l'on ait tenté l'orthopédie vertébrale opératoire, une série de trois faits tout à fait différents des précédents et qui me sont tous les trois personnels ; ce sont DES FAITS DE TUBERCULOSE VERTÉBRALE RÉCENTE AVEC GIBBOSITÉ A DÉBUT BRUSQUE ET RAPIDEMENT CROISSANTE DANS LESQUELS J'AI TENTÉ, APRÈS RÉDUCTION SOUS CHLOROFORME DE CETTE GIBBO-

SITÉ, DE FIXER LA COLONNE VERTÉBRALE PAR DES LIGATURES APOPHYSAIRES. Deux de mes trois interventions sont trop récentes pour que je puisse les rapporter ici. Qu'il me suffise de dire que leur résultat paraît jusqu'à présent très satisfaisant. Quant à ma troisième intervention, plus ancienne, elle mérite d'être plus longuement rapportée. Il s'y agit d'un garçonnet de sept ans et demi, de bonne santé générale, qui m'avait été amené par sa mère pour une gibbosité pottique dorsale inférieure datant de quelques semaines, sans abcès froid appréciable ni accidents médullaires. Il fut immobilisé dans une gouttière de Bonnet, et je dois dire que dans le cas particulier, l'immobilisation, grâce à la sollicitude des parents et à l'intelligence du petit malade, fut aussi satisfaisante que possible : malgré ces conditions favorables, les fongosités continuèrent à proliférer et les corps vertébraux à se détruire; trois mois après le début du traitement, survint une légère parésie spasmodique, qui s'aggrava peu à peu, et le septième mois, sous l'influence d'un faux mouvement de l'enfant, la gibbosité s'accentua énormément. Au lieu d'être formée, comme jusqu'alors, par une légère saillie apophysaire, elle dessinait une courbe dominée par cinq apophyses, la plus saillante étant celle de la X° dorsale. Ce cas était aussi peu favorable que possible à une intervention directe sur le foyer malade, mode d'intervention que j'avais du reste, dès cette époque, à peu près abandonné ; d'autre part, les corsets ou les gouttières n'assuraient que d'une manière tout à fait précaire l'immobilisation du rachis ; pour l'obtenir, je résolus, après réduction en bonne position des vertèbres malades, de ligaturer, à l'aide de 8 en fil d'argent, les apophyses épineuses correspondantes. Ce fut fait sans difficulté particulière, le 27 septembre 1893 : sous chloroforme, une extension et une contre-extension légères suffirent pour ramener la colonne vertébrale à la rectitude, puis une incision longitudinale, tracée un peu à gauche des apophyses épineuses, de la huitième dorsale à la première lombaire, me permit de met-

FIG. 169. — Ce malade après l'opération, vu de face.

tre à nu leur face latérale gauche ; à l'aide d'une aiguille courbe, j'entourai d'un fil d'argent, le plus près possible de leur base, les apophyses épineuses, depuis la première lombaire, sous-jacente à la lésion des corps vertébraux, jusqu'à la 3e dorsale, sus-jacente à cette lésion : les deux extrémités terminales du fil, bien serré sur le trajet de ses divers anneaux, furent fixées par un nœud solide sur la partie latérale gauche de cette dernière apophyse ; enfin les parties molles et la peau furent suturées au catgut. J'avais eu soin d'éviter le plus possible, pendant ces diverses manœuvres, les ébranlements du rachis, et, l'opération terminée, l'enfant fut fixé dans une gouttière de Bonnet. Les suites immédiates de l'intervention furent des plus simples et permirent pendant quatorze mois une immobilisation complète dans le décubitus dorsal, avec les seuls légers déplacements nécessités par les soins de propreté. Pendant tout ce temps, l'enfant ne souffrit pas : à partir de mai 1894, sa paraplégie jusque-là restée stationnaire s'atténua peu à peu ; il n'en restait plus trace au mois de novembre 1894. En janvier, puis en septembre 1895, j'ai constaté, d'autre part, la parfaite rectitude et la solidité de sa colonne vertébrale ; je ne tarderai pas à lui permettre de faire quelques pas, aidé d'un corset plâtré. En somme cet opéré est en excellente voie de guérison : il a toutes chances maintenant de survivre à sa lésion, sans garder même trace de la gibbosité qu'il a eue. La ligature apophysaire que j'ai faite n'est certainement qu'un des facteurs de ce résultat heureux ; je crois, qu'au moins au point de vue esthétique, elle en a été un facteur indispensable.

Fig. 170. — Ce malade après l'opération, vu de dos.

## IV

Cette revue des tentatives encore peu nombreuses de l'orthopédie vertébrale opératoire permet, croyons-nous, d'apprécier sa valeur dans les termes suivants :

1° *L'orthopédie vertébrale opératoire peut être l'adjuvant utile d'interventions circavertébrales ou de lamnectomies s'adressant à des lésions qui ont altéré la solidité du rachis. Elle facilite et assure l'immobilisation post-opératoire du malade. Parmi les procédés dont elle dispose, on choisira, après les interventions circavertébrales, la ligature des apophyses épineuses en boucles successives ; après les lamnectomies, la ligature des apophyses épineuses en boucles très solides et, mieux encore, notre ligature laminaire bilatérale.*

2° *L'orthopédie vertébrale opératoire peut dans certains cas constituer toute l'intervention à tenter.*

a) *Dans les fractures vertébrales, nous croyons, malgré deux cas favorables publiés, qu'elle est insuffisante ; il nous semble qu'ici il y a tout intérêt à faire précéder la tentative orthopédique d'une lamnectomie, destinée à débarrasser le canal vertébral des débris osseux ou sanguins qui peuvent y léser la moelle : la ligature vertébrale ne doit être alors que l'accessoire et non le principal.*

b) *Au contraire, lors de luxation, on pourra, sans ouvrir le canal, accomplir, après réduction du déplacement, la tentative orthopédique qui maintiendra la permanence de cette réduction ; s'il s'agit d'une luxation en avant on fera la ligature en huit des apophyses épineuses ; s'il s'agit d'une luxation antéro-latérale, on fera, laissant de côté la ligature des pédicules et celles des apophyses transverses, la ligature en lunette des apophyses épineuses, seule possible d'ailleurs au niveau du rachis cervical, siège presque exclusif des luxations. Les ligatures vertébrales ne doivent, du reste, intervenir dans le traitement des luxations vertébrales que très exceptionnellement : lorsque la luxation est impossible à maintenir réduite, soit parce qu'elle s'accompagne de fracture des apophyses articulaires, soit parce que le chirurgien, pour mener à bien cette réduction rendue indispensable par des accidents médullaires, a dû réséquer ces apophyses ; ou lorsque la luxation est ballante, comme dans le cas que nous avons opéré.*

c) *Enfin les ligatures vertébrales apophysaires me semblent mériter, d'une manière moins exceptionnelle, toute l'attention des chirurgiens, dans la tuberculose vertébrale. Dans quelle proportion méritent-elles d'y être employées : il va de soi qu'il n'y a point à en parler dans les cas de tuberculose sans gibbosité, ou dans les cas avec gibbosité en voie d'ankylose, mais il reste encore à le discuter dans toute la série des gibbosités en voie d'évolution. Je ne l'ai jusqu'à présent utilisé que dans des cas avec gibbosité récente, à début brusque, à croissance rapide, difficiles à immobiliser par les appareils : les résultats obtenus m'encouragent à le tenter à l'avenir plus largement, d'autant plus largement qu'il s'agit là d'une intervention sans la moindre gravité opératoire, et qui n'est en rien comparable, à ce point de vue, aux autres interventions sanglantes entreprises jusqu'à présent dans cette affection. Les ligatures apophysaires sont du reste beaucoup plus modestes qu'elles, et n'ont d'autre ambition que d'être l'auxiliaire de l'orthopédie par les appareils :*

*mais c'est peut-être cet auxiliaire qui permettra dans bien des cas de guérir et ce qui est l'idéal en pareille matière, de guérir sans gibbosité un mal de Pott pris à temps.*

*En somme l'orthopédie vertébrale opératoire a joué jusqu'à présent un rôle fort effacé : peut-être l'avenir lui en réserve-t-il un plus considérable. Quoi qu'il en soit, elle ne dispense pas et ne dispensera jamais, dans aucun cas, de l'orthopédie par les appareils : l'orthopédie opératoire peut assister celle-ci, la rendre plus exacte et plus fructueuse, non la suppléer.*

## X. — La résection intradurale des racines médullaires postérieures, étude physiologique et thérapeutique (*A. Chipault et A. Demoulin*) (1).

L'une des tentatives les plus intéressantes de la chirurgie rachidienne est certainement la résection, à l'intérieur de la dure-mère, des racines médullaires postérieures, comme traitement de certaines névralgies rebelles : tentative cependant peu connue et singulièrement négligée, puisque depuis Bennett (de Londres), et Abbe (de New-York), qui la proposèrent presque simultanément (l'un le 24, l'autre le 30 décembre 1888), elle n'a été pratiquée qu'un nombre fort restreint de fois : une deuxième et une troisième fois par Abbe, une fois par Horsley, qui a bien voulu autrefois nous donner des renseignements importants sur son observation restée inédite ; enfin, deux fois par nous-mêmes, dans le service de notre excellent maître, M. le professeur Duplay ; c'est donc en tout sur sept observations que se basera l'étude que nous allons entreprendre (2).

Le soin avec lequel ces observations ont été prises suppléera, nous espérons le démontrer chemin faisant, à leur petit nombre.

### I

**Le manuel opératoire** suivi dans ces sept cas n'a pas été univoque : Bennett a seulement sectionné les racines dont il désirait supprimer la continuité ; Abbe, chez le premier de ses malades, a sectionné d'abord les racines incriminées en dehors de la dure-mère, puis les filets postérieurs de deux d'entre elles dans le fourreau dural ; chez un autre sujet, il a complété la résection intra-durale des racines postérieures par la section des racines antérieures correspondantes. C'est seulement dans un cas d'Abbe, dans un cas d'Horsley et dans nos deux cas personnels, qu'a été faite, catégoriquement et unique-

(1) Etude publiée dans la *Gazette des hôpitaux*, 1895, p. 937, et complétée.

(2) Voici l'indication bibliographique de ces interventions : W.-H. Bennett. A case in which acute spasmodic pain in the left lower extremity completely relieved by subdural division of the posterior roots of certain spinal nerves, all other treatment having proved useless. *Med.-chir. Transact.*, 1889, t. LXXII, p. 329. — Abbe. Obs. I : Contribution to the surgery of the spine, 2 th obs. : Intractable brachial neuralgia, nerve stretching, amputation and finally division of posterior roots of the 6, 7, and 8 cervical nerves ; improvement. *New-York Med. Record*, 1889, t. I, p. 149 ; — Obs. II : Spinal surgery, a report of eight cases : 8 th Obs.. *New-York Med. Record*, 1890, t. II, p. 91 ; — Obs. III : Intradural resection of the roots of the brachial plexus. *Transact. of the New-York Surg. Soc.*, 1891, p. 428.

ment, la résection intra-durale d'un certain nombre de racines postérieures.

Cette intervention comprend deux temps : un temps d'ouverture du canal rachidien et de mise à nu du fourreau méningé ; un temps d'ouverture de ce fourreau et de résection des racines.

*A. Le premier temps* n'offre rien de particulier. Ici, comme toutes les fois qu'on a besoin d'enlever des arcs et d'ouvrir le canal rachidien, on incise la peau sur la ligne des apophyses épineuses ; on récline les muscles à droite et à gauche, en conservant autant que possible le périoste des apophyses épineuses et des lames ; puis, après avoir sectionné les premières à leur base avec une pince coupante sur toute la longueur de la plaie, on résèque les secondes avec une pince emporte-pièce, très largement, jusqu'aux apophyses transverses. On a ainsi sous les yeux, sur une étendue suffisante, le fourreau méningé, recouvert d'une couche de graisse, plus ou moins épaisse suivant les régions, et que l'on enlève avec une petite pince.

*B. Le second temps* consiste, ceci fait, à inciser longitudinalement la dure-mère sur la ligne médiane, et, la fente durale bien ouverte à l'aide de pinces à griffes ou de notre écarteur dural, à inciser à son tour le feuillet viscéral de l'arachnoïde. Le liquide céphalo-rachidien s'écoule et remplit la plaie qui a besoin d'être étanchée deux ou trois fois pour se trouver à sec. On voit alors la moelle et, en particulier, les racines postérieures, recouvertes comme d'une toile d'araignée, par les mailles affaissées du tissu arachnoïdien, mailles dont, à l'aide de deux pinces à griffes, agissant par dissociation, on les débarrasse, depuis leur origine médullaire jusqu'à leur accolement à la racine antérieure correspondante. On peut ainsi constater qu'elles sont, s'il s'agit de racines cervicales : dirigées à peu près transversalement et formées d'un certain nombre de filets qui, par leur réunion, représentent un triangle à base médullaire ; s'il s'agit de racines dorsales : beaucoup plus obliques, formées d'un moins grand nombre de filets parallèles ; s'il s'agit de racines lombaires et sacrées : encore plus obliques, formées d'un assez grand nombre de filets qui ne se distinguent bien des filets des racines sus et sous-jacentes qu'au niveau de la naissance médullaire, ou, mieux encore, au niveau de l'issue durale de la racine. Quoi qu'il en soit, la racine qu'il s'agit de réséquer, bien isolée, est soulevée sur un crochet mousse et sectionnée de bas en haut, à l'aide d'un ciseau très tranchant, coudé sur le plat et à long manche, d'abord au ras de son insertion médullaire, puis au ras de son passage dural : sections qui doivent se faire sans tiraillements, l'interne pour ne pas blesser la moelle, l'externe pour ne pas blesser la racine antérieure, en ce point très voisine de la postérieure. Il faut, du reste, bien savoir qu'avec ces précautions on peut réséquer plus d'un centimètre des racines cervicales, trois ou quatre des racines dorsales, plus encore des racines lombaires et sacrées, étendue considérable qui, avec l'absence de tissus conducteurs à l'intérieur

du fourreau dural, pour les fibres qui voudraient se régénérer, donne une sécurité absolue contre tout rétablissement de continuité de la racine ou des racines réséquées.

L'opération est, dans son premier temps, hémorrhagique, comme toutes les lamnectomies ; dans son second temps, si l'on ne déchire point les veines de la pie-mère médullaire, elle est presque complètement exsangue, et c'est tout au plus si l'on a, au moment de la section des racines, quelques gouttelettes de sang par les veinules qui les accompagnent.

On termine par la suture attentive de la dure-mère et la fermeture complète de la plaie.

Ajoutons que l'on peut, ainsi que nous l'avons fait, *scinder l'intervention en deux séances*, à vingt-quatre heures l'une de l'autre, chacune correspondant à l'un des temps opératoires ; le premier est en effet, avant tout, explorateur, la névralgie constatée pouvant fort bien dépendre d'une tumeur extra-durale, d'un foyer tuberculeux, d'un reliquat de traumatisme rachidien (rétrécissement des trous de conjugaison par fracture des pédicules, péripachyméningite) : toutes lésions que le diagnostic n'a permis que bien rarement d'éliminer avec certitude, qui sont donc possibles et dont il faut vérifier l'absence avant d'aller plus loin. Or cette vérification peut être fort laborieuse à elle seule et déterminer du shok qui interdit d'exposer d'emblée le malade aux aventures du second temps opératoire, lui-même parfois fort pénible et fort long.

## II

La résection opératoire des racines postérieures n'est pas, en thérapeutique, la résection de racines postérieures quelconques, mais la résection d'une ou de plusieurs racines postérieures données : **le chirurgien doit donc savoir, avant l'opération, déterminer quelles sont les racines malades, et, de plus, au cours de l'opération, reconnaître celles-ci de leurs voisines** (1).

1° Détermination pré-opératoire des racines malades. — La détermination pré-opératoire des racines postérieures malades repose sur la connaissance du territoire sensitif de chacune de ces racines. La névralgie est-elle radiculaire et siège-t-elle sur un de ces territoires, on n'aura qu'à couper la racine correspondante ; la névralgie est-elle nerveuse, le territoire du nerf malade empiète alors presque toujours sur plusieurs territoires radiculaires, et l'on devra couper toutes les racines correspondantes.

2° Reconnaissance des racines au cours de l'opération. — Les ra-

(1) Pour tout ce qui a trait à la topographie chirurgicale et à la fonction des racines, ainsi que pour les nombreux détails intéressants à ce dernier point de vue de nos deux observations, nous renvoyons au tome II de nos *Études de chirurgie médullaire*.

cines à couper pré-opératoirement déterminées, reste à les retrouver au cours de l'intervention. Deux notions le permettront :

A. *Notion du rapport des apophyses épineuses avec l'origine médullaire des racines,* rapport un peu variable suivant le sujet, mais dont la connaissance peut être cependant de la plus grande utilité.

B. *Notion du rôle moteur des racines antérieures*, dont l'électrisation directe est parfaitement possible : pour y réussir il suffit de les bien dénuder, de les isoler sur un petit écarteur en ivoire et de les exciter à l'aide du courant le plus faible de l'appareil de Dubois-Raymond. C'est là un moyen de diagnostic absolument sans danger, ainsi que le démontrent, pour les animaux, de nombreuses expériences, et pour l'homme, l'observation I d'Abbe, où furent électrisées les racines an-

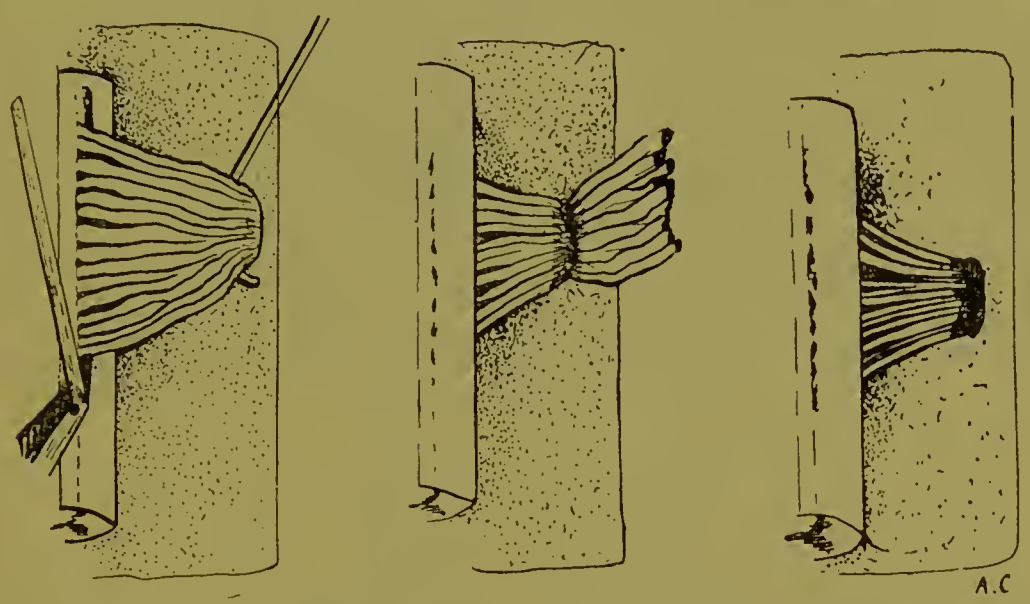


Fig. 171, 172 et 173. — Les trois temps de la résection intra-durale des racines postérieures ; — 1er temps : la racine postérieure, isolée sur un crochet mousse, est sectionnée au ciseau le long de son insertion médullaire. — 2e temps : la racine postérieure sectionnée est rabattue en dehors. — 3e temps : la racine postérieure est sectionnée au ras de son passage dural.

térieures cervicales sixième et septième, l'observation II du même auteur, où furent électrisées les septième et huitième cervicales, enfin notre observation I, où M. Gley voulut bien électriser les racines huitième cervicale et première dorsale. Disons toutefois que, dans ce dernier cas, les muscles correspondants aux racines électrisées présentèrent, pendant vingt-quatre heures, des contractions un peu tremblées et une légère exagération de leurs réflexes tendineux : accidents légers qui disparurent du reste sans laisser de trace.

## III

Quel que soit le niveau où l'on intervient : racines cervicales inférieures (Abbe 3 obs., Horsley 1 obs., Chipault et Demoulin 1 obs.) ;

racines dorsales moyennes (Chipault et Demoulin 1 obs.) ; racines lombaires et sacrées (Bennett 1 obs.), la résection intra-durale des racines postérieures est, comme toutes les opérations longues, hémorrhagiques, faites sur des sujets affaiblis et ouvrant une séreuse facile à infecter, **une opération grave** ; c'est même une opération très grave pour une cause très particulière, et qui nous semble être *la reproduction incomplète ou nulle du liquide céphalo-rachidien écoulé lors de l'o-*

Fig. 174. — Notre malade atteint de névralgie hyperesthésique de la VIIIe racine cervicale droite, avant l'opération.

*pération et la congestion consécutive des centres nerveux* : deux opérés sur sept ont succombé à des accidents qu'il est difficile d'interpréter autrement.

Chez l'un d'eux, Bennett, après avoir sectionné les troisième, quatrième et cinquième racines lombaires et les première et deuxième sacrées à droite, ne fit point de sutures de la dure-mère ; le surlende-

main, le pansement était complètement traversé par le liquide céphalo-rachidien ; le cinquième jour il s'en était encore écoulé une quantité très considérable ; le huitième jour, au matin, « la plaie était complètement guérie, à l'exception d'une fistulette située à son extrémité inférieure, et par laquelle s'était écoulée dans les vingt-quatre heures une quantité de liquide suffisante pour faire sur le pansement une tache de la dimension d'une pièce de une couronne ». Le soir de ce même jour survinrent des vomissements qui n'empêchèrent point toutefois la nuit d'être bonne, puis le lendemain matin l'opéré se plaignit de souffrir de la tête, et presque aussitôt tomba dans le coma, avec vomituritions subintrantes, pour succomber deux heures après le début des accidents. A l'autopsie on trouva la plaie cicatrisée, sauf, à sa partie inférieure, une fistulette allant jusqu'à la dure-mère, dont l'incision était restée béante dans son tiers inférieur ; il y avait des extravasations sanguines récentes dans l'espace sous-arachnoïdien, jusqu'à la hauteur de la sixième vertèbre cervicale, un petit caillot dans l'espace subdural au niveau de la neuvième dorsale, et d'autres caillots beaucoup plus volumineux, à la surface du lobe occipital gauche, sur la face supérieure de la fente et de chaque côté de la faux : lésions apoplectiques dont l'auteur fait avec raison la cause de la mort et que l'absence de cicatrisation d'une partie de l'incision durale permet d'attribuer à la déperdition continue de liquide céphalo-rachidien.

L'un de nos opérés, celui à qui nous avons fait la résection d'un certain nombre de racines dorsales, succomba à des accidents plus rapides, mais d'aspect clinique très analogue. Après avoir été, pendant trente-six heures, en excellent état, il tomba brusquement dans le coma, sans cause apparente ; les parties superficielles de la plaie étaient déjà cicatrisées, mais plus profondément les couches musculaires étaient baignées de liquide céphalo-rachidien, qui s'était sans doute écoulé par la partie supérieure mal fermée de l'incision durale. La plaie fut tamponnée à la gaze stérilisée. Le patient succomba sans que l'état comateux se fût modifié. A l'autopsie, très peu de temps après la mort, nous trouvâmes l'espace sous-arachnoïdien, sur toute l'étendue de la moelle et du cerveau, ainsi que les ventricules, absolument à sec, alors que, sur un cadavre normal, on peut recueillir de 80 à 120 grammes de liquide céphalo-rachidien. Les artères cérébrales étaient sclérosées et le plancher du quatrième ventricule présentait de petits foyers hémorrhagiques étalés à 1 ou 2 millimètres environ au-dessous de sa surface. Si nous ajoutons que notre opéré n'avait eu de température à aucun moment, que son pouls régulier n'avait pas dépassé 90 pulsations, qu'enfin le liquide céphalo-rachidien, recueilli lors du pansement, a été reconnu stérile par des cultures et des inoculations, nous aurons prouvé, croyons-nous, sans doute possible, qu'il s'est agi là d'une véritable congestion encéphalo-médullaire par décompression due à l'issue du liquide céphalo-rachidien et à son in-

suffisante reproduction : celle-ci provoquée peut-être par la sclérose artérielle, constatée chez notre malade comme chez l'opéré de Bennett.

Nous retrouverions, du reste, des accidents analogues dans les interventions rachidiennes pour tumeurs intra-durales, dans les ouvertures larges des ventricules latéraux par ablation d'une tumeur cérébrale, dans le drainage de ces ventricules pour hydrocéphalie, et même dans les ponctions vertébrales, qui cependant n'entraînent qu'une évacuation incomplète et momentanée du liquide céphalo-rachidien. La décompression et la congestion des centres nerveux par issue de ce liquide sont donc un facteur de gravité commun à toutes les interventions qui ouvrent son réservoir, et d'autant plus important que l'ouverture produite est plus durablement béante.

## IV

La résection des racines postérieures détermine des **modifications limitées au territoire des racines réséquées.** Ces modifications sont, les unes de nature vaso-motrice et trophique, les autres de nature sensitive.

1° Modifications vaso-motrices et trophiques. — Les physiologistes admettent que les fibres vaso-motrices des nerfs passent exclusivement par les racines antérieures et que s'il passe des fibres trophiques par les racines postérieures, c'est seulement au niveau des premières paires lombaires : les constatations faites au cours des résections radiculaires chez l'homme rendent, nous allons le voir, ces deux opinions très discutables.

A. *Au point de vue des modifications vaso-motrices* consécutives à la résection des racines postérieures, notre première observation est la seule qui fournisse un document indiscutable. Au cours de l'opération, l'électrisation, faite par M. Gley, de la huitième racine cervicale droite postérieure produisit une pâleur manifeste de la main et de la face interne de l'avant-bras, dont la constatation fut certaine malgré l'absence d'un dépositif spécial destiné à enregistrer, d'une manière précise, le changement de volume du membre corrélatif de cette vaso-constriction. Ajoutons que, chez ce même malade, après l'opération, la main et l'avant-bras devinrent très susceptibles au froid qui détermine aujourd'hui encore, c'est-à-dire au bout de quatorze mois, sur toute leur étendue, un abaissement rapide de la température avec coloration bleuâtre. Il semble donc bien qu'une ou plusieurs de ces racines postérieures cervicales aient une action vaso-motrice réelle. Notons en passant que des phénomènes de même ordre et très nets sont signalés dans l'observation I de Abbe, mais chez ce malade, conjointement aux sixième, septième et huitième racines postérieures cervicales, avaient été réséquées les sixième et

septième racines antérieures correspondantes, ce qui enlève au fait tout intérêt, à ce point de vue spécial.

B. *Les modifications trophiques* devraient, d'après les données physiologiques, se produire seulement après résection des racines postérieures lombaires ; or, chez l'homme au moins, elles paraissent bien se montrer après résection de n'importe quelle racine postérieure.

Nous trouvons à ce sujet des indications probantes dans deux des faits publiés. Bennett, chez son malade, où furent coupées à gauche les quatre dernières racines postérieures lombaires et les deux premières sacrées, note, dès le quatrième jour après l'intervention, les faits suivants : « L'irritation causée sur les bords de la plaie par l'écoulement du liquide céphalo-rachidien était très intense du côté droit et nulle du côté gauche, insensible par suite de la section des racines. Je pensai tout d'abord que cela était dû à ce que le liquide se trouvait plus particulièrement en contact avec le côté droit, quoique le patient fût couché sur le dos, mais il fut catégoriquement constaté que le pansement en était également imbibé dans toute son étendue. On vit, en outre, qu'une petite ulcération, siégeant au niveau de l'articulation sacro-iliaque droite et qui, jusque-là, était res-

Fig. 175. — Cicatrices et troubles trophiques du membre hyperesthésique de ce malade, avant l'opération.

tée absolument inerte, se mit très rapidement à se cicatriser après l'opération ». Des constatations analogues ont été faites par nous chez le malade à qui nous avons réséqué les racines postérieures septième, huitième cervicales et première dorsale. Avant l'opération, le petit doigt et la partie interne de l'avant-bras étaient œdématiés, couverts de croûtes ichthyosiques, qu'accompagnait, immédiatement au-dessous du coude, une agglomération de petits ulcères superficiels ; or, quarante-huit heures seulement après l'intervention, l'œdème avait disparu et les petits ulcères étaient en voie de cicatrisation : le huitième jour, ils s'étaient complètement effacés et aujourd'hui, huit mois plus tard, le membre a repris, sauf quelques atrophies musculaires dues à une section du cubital faite antérieurement aux résections radiculaires, son aspect normal.

Nous ne chercherons pas à expliquer le mécanisme de ces remarquables modifications trophiques. Sont-elles dues à la suppression de fibres trophiques contenues dans les racines postérieures ou bien à la suppression de l'influence des racines postérieures malades sur

les racines antérieures correspondantes? Ce n'est pas ici le lieu de le discuter. Qu'il nous suffise de constater que ces modifications se produisent, contre toute attente, aussi bien au niveau des racines cervicales que des racines lombaires et, fait précieux au point de vue chirurgical, qu'elles se produisent dans un sens essentiellement favorable et thérapeutique.

2° Modifications d'ordre sensitif. — Si les résections des racines postérieures semblent attribuer à ces racines un rôle vaso-moteur et trophique mal déterminé jusqu'à ce jour, elles vont aussi nous fournir, sur leur rôle sensitif, — rôle classique depuis Bell et Magendie — des données du plus grand intérêt.

Nous allons étudier quelle influence a cette résection successivement : 1° sur la sensibilité du territoire innervé par les racines coupées ; 2° sur les douleurs dont il était le siège.

1° *Influence de la résection sur la sensibilité.* — Sherrington a récemment démontré, par des expériences sur le singe, que la sensibilité du territoire d'une racine postérieure dorsale dépend, non pas seulement de cette racine, mais aussi des racines sus et sous-jacentes

Fig. 176. — Etat du membre le surlendemain de l'opération : l'œdème et les troubles trophiques préopératoires ont complètement disparu.

et peut-être même encore de racines plus éloignées. Les résections faites chez l'homme prouvent que cette règle doit être étendue aux racines postérieures autres que les racines postérieures dorsales et qu'elle peut, en outre, être formulée de la manière suivante, plus précise que celle de Sherrington : la section d'une seule racine postérieure détermine une hypoesthésie fugitive sur le territoire de cette racine ; la section de trois racines ou plus détermine sur le territoire des deux racines extrêmes cette même hypoesthésie et sur le territoire de la ou des racines intermédiaires une anesthésie plus durable, peut-être même, en certains points, définitive.

La première partie de cette proposition est contraire à l'affirmation de tous les chirurgiens qui ont eu, au cours d'une intervention rachidienne et pour faciliter l'exploration de la région antérieure du canal vertébral, à couper une racine : cette section, en effet, suivant eux, ne s'accompagnerait d'aucun trouble de la sensibilité. Nous l'avons

dit nous-mêmes, à plusieurs reprises, en nous basant sur des faits personnels. Or, dans deux interventions rachidiennes récentes, où nous avions dû couper une fois la troisième racine lombaire droite, une autre fois la neuvième dorsale, nous avons pu constater, par un examen très attentif, l'existence sur leur territoire de zones d'hypoesthésie très légère et qui disparurent au bout de quarante-huit heures ; la concordance de ces deux constatations consécutives nous autorise à penser qu'il y a eu, jusque-là, sur le résultat des sections monoradiculaires analogues, erreur d'observation.

La seconde partie de la proposition que nous avons tout à l'heure émise ne trouve, elle aussi, de confirmation bien précise que dans nos observations personnelles.

Nous devons même dire que dans l'une des observations d'Abbe l'anesthésie fut totale et définitive sur le territoire non seulement des racines intermédiaires, mais encore sur celui des racines extrêmes qui avaient été réséquées : dans ce cas en effet, la résection avait porté sur les sixième, septième, huitième cervicales et première dorsale et, deux



Fig. 177.— Spécimen de l'écriture du malade, deux heures après l'opération.

mois après l'opération, l'anesthésie était complète « sur la main en avant et en arrière, jusqu'à un pouce ou deux au-dessus du poignet, sur la face interne de l'avant-bras et sur la face interne du bras jusqu'à mi-chemin, entre le coude et l'épaule », zone qui comprend certainement des parties dépendant non seulement des territoires septième et huitième cervicales, mais encore des territoires sixième cervical et premier dorsal. Cette observation semble irréductible à notre formule. — Plus conciliable est l'observation de Bennett où furent, chez un individu ayant déjà subi l'amputation de jambe au genou, sectionnées du côté gauche les racines postérieures première, troisième, quatrième, cinquième lombaires, première et deuxième sacrées. « Quarante-huit heures après l'opération, premier moment où l'irritabilité du patient permit un examen attentif de sa sensibilité, on nota, dit l'auteur, que la face antérieure de la cuisse était insensible : la limite

supérieure de la zone anesthésique, bien précise, commençait juste au-dessus de l'épine iliaque antéro-supérieure et, décrivant une courbe à convexité inférieure, se dirigeait de là vers le point où la cuisse rejoint le périnée. Latéralement, cette ligne de démarcation se dirigeait en bas et en arrière, d'un point situé à deux pouces en arrière de l'épine antéro-supérieure jusqu'à la jonction du tiers moyen avec le tiers inférieur de la fesse, puis là, s'incurvant, elle se dirigeait en haut et en dedans, passait tout près de l'articulation sacro-iliaque gauche et allait se terminer presque au milieu du bord gauche de la plaie opératoire, bord gauche dont la partie inférieure était insensible. Les faces externe, interne et postérieure de la cuisse étaient insensibles, sauf une bande verticale, d'un pouce de large environ, qui, commençant brusquement au bord inférieur de la fesse et à la partie inféro-postérieure du moignon, se réduisait peu à peu avant de disparaître. Sur une zone longue de huit pouces, située sur la face externe de la cuisse, et commençant à trois doigts au-dessous de l'épine iliaque antéro-supérieure, l'anesthésie était moins complète que dans les autres points. La sensibilité du périnée était normale. Huit jours après, la distribution de l'anesthésie, très modifiée, était la suivante : sur toute sa circonférence, la moitié inférieure de la cuisse était aussi sensible que les parties correspondantes sur le membre inférieur opposé ; sur la moitié supérieure de la face antérieure était une zone insensible, limitée en haut par une ligne commençant un pouce au-dessous de l'épine iliaque antéro-supérieure, se dirigeant avec une double incurvation en bas et en dedans et croisant la face interne de la cuisse à trois pouces environ au-dessous de sa jonction avec le périnée. Il y avait donc, à la face interne de la cuisse, une zone sensible, longue de quatre pouces, large de trois pouces environ à sa base supérieure, dont le bord postérieur rejoignait le pli fessier à la limite de son quart interne. La moitié supérieure de la face postérieure de la cuisse avait sa sensibilité normale dans ses deux quarts moyens, cette zone sensible se séparant brusquement, à droite et à gauche, des zones insensibles. Le tiers inférieur de la fesse était encore insensible, mais toutes les parties sus-jacentes avaient recouvré leur sensibilité ». En somme, dans cette observation, l'anesthésie occupa d'abord, à très peu près, le territoire de toutes les racines coupées, puis abandonna celui des racines extrêmes où d'ailleurs, en certains points, elle n'avait été que de l'hypoesthésie. — Plus nettement encore, et vraiment d'une manière si péremptoire, que nous croyons devoir passer outre aux singularités des observations précédentes, correspondent à notre formule nos deux observations personnelles. Dans la première furent coupées les septième et huitième racines cervicales et la première dorsale postérieures droites. Deux heures après, on constatait une zone d'hypoesthésie légère occupant les deux doigts, la face interne de la main, de l'avant-bras et du bras, c'est-à-dire, sauf la face interne du médius, la totalité du territoire des racines résé-

quées ; le soir même, la partie brachiale de la zone hypoesthésique s'était effacée ; le lendemain, ses parties antibrachiale et manuelle avaient également disparu : la zone d'anesthésie manuelle et antibrachiale, résultant des sections nerveuses antérieures, cachant peut-être la zone d'anesthésie durable ou définitive due à la résection de la huitième racine, intermédiaire à la septième et à la première, également réséquées. Chez notre deuxième opéré, la résection avait porté sur les cinquième, sixième et septième racines postérieures dorsales droites. Au seul examen qui pût être pratiqué, le soir même de la résection, nous pûmes constater avec une netteté remarquable une bande d'anesthésie totale, correspondant à la sixième racine, limitée en haut et en bas par deux bandes d'hypoesthésie dépendant sans doute des cinquième et septième racines.

Ces faits nous paraissent donner une certitude absolue à la formule que nous avons tout à l'heure donnée, relativement à la distribution de l'anesthésie consécutive à la section des racines postérieures.

2° *Influence de la résection sur la douleur.* — Aussi intéressant au point de vue physiologique que les constatations précédentes, et d'un intérêt bien plus grand au point de vue thérapeutique, est l'examen de l'influence exercée par la résection des racines postérieures sur les douleurs contre lesquelles elle a été proposée et mise en œuvre.

Fig. 178. — La cicatrice du malade, quatorze mois après l'opération.

Deux malades, nous l'avons vu, ont succombé quelques jours après l'opération : il n'en est pas moins utile de noter ce qu'étaient leurs douleurs avant celle-ci, et ce qu'elles sont devenues après elle jusqu'à la mort. — Le malade de Bennett avait depuis neuf ans, dans le membre inférieur gauche, des crises névralgiques contre lesquelles on avait tenté (le malade était syphilitique avéré) un traitement spécifique intense, qui coïncida avec une aggravation considérable. « Le patient pâle, émacié, le regard anxieux, se plaignait d'une douleur dans le membre inférieur gauche, douleur persistante, exacerbée de

temps en temps par des spasmes, pendant lesquels il poussait des gémissements et paraissait souffrir de la façon la plus excessive. » Le tibia épaissi, recouvert d'un périoste induré, avait été trépané le 4 septembre 1888, sans aucun résultat. Les spasmes devinrent même ensuite plus fréquents et plus intenses encore, surtout la nuit. Le 30 septembre, la jambe avait été amputée au genou, sans aucune amélioration. Le 10 novembre, le sciatique avait été élongé également sans résultat, puis, le 22 novembre, excisé sans que cette excision produisît non plus aucune amélioration. « La souffrance, rapportée à la jambe enlevée, était alors continue et, à intervalles variant de dix minutes à une demi-heure, survenaient, dans les muscles de la cuisse, le grand dorsal et le sacro-lombaire, des spasmes qui faisaient pousser au malade des hurlements de douleur et duraient environ cinq minutes ; même lorsque le sujet était sous l'influence de doses considérables de narcotiques, ces spasmes survenaient, accompagnés de gémissements et de contractions des muscles de la face. » En conséquence de ces souffrances extrêmes, l'état général était devenu mauvais, presque cachectique. C'est alors que, le 24 décembre, Bennett sectionna, ainsi que nous l'avons dit, les racines postérieures gauches, première, troisième, quatrième, cinquième lombaires, première et deuxième sacrées : le soir, l'opéré se plaignit de douleurs dans les cuisses ; pendant la nuit, les spasmes se reproduisirent de temps en temps, plutôt pénibles par les secousses qu'ils communiquaient à tout le corps que par les douleurs concomitantes. Le lendemain matin, 25 décembre, on nota la persistance de la douleur le long des cuisses, douleur qui disparut après l'ablation du drain placé à l'extrémité inférieure de la plaie et qui comprimait la dure-mère. De ce moment jusqu'à la mort, survenue dix jours plus tard, l'opéré ne « souffrit absolument plus, les spasmes survinrent encore, mais sans provoquer de douleur, et même sans que le patient s'en plaignît ». — Chez celui de nos opérés qui succomba, pendant les trois jours qu'il survécut à l'intervention, la suppression des douleurs fut aussi absolue que dans le cas précédent. Survenues à la suite d'une chute sur le dos, elles

Fig. 179.— Etendue des mouvements d'extension du cou du malade, quatorze mois après l'opération.

dataient de quatre ans, s'étaient peu à peu aggravées et revenaient par crises durant quinze jours ou trois semaines, crises de plus en plus rapprochées les unes des autres et pendant lesquelles le malade, atteint d'une hyperesthésie atroce d'une partie de la moitié droite du thorax, n'avait aucun répit ni jour ni nuit et se cachectisait rapidement. Nous réséquâmes les cinquième, sixième et septième racines dorsales droites, correspondant au territoire hyperesthésié. Dès le réveil chloroformique, l'hyperesthésie avait complètement disparu et ne reparut plus jusqu'à la mort.

Les cinq cas où le malade a survécu à l'intervention ont permis de suivre beaucoup plus longtemps que les précédents son action thérapeutique. — Le malade d'Horsley, garçon de quinze ans, avait des douleurs vives, des troubles vaso-moteurs et de l'atrophie musculaire sur le territoire des racines de la moitié gauche du tiers inférieur du renflement cervical ; la section des septième et huitième racines postérieures cervicales gauches amena une amélioration considérable. — Le premier malade d'Abbe avait commencé à souffrir en mai 1887, à la suite d'un refroidissement : cette première douleur était une douleur térébrante, limitée à un seul point situé sur la face postérieure de l'avant-bras droit, au-dessus de son milieu. Une semaine plus tard, s'y joignit une sensation de tiraillement et peut-être des spasmes dans le pouce, l'index et le médius ; au printemps de 1888, la main se raidit en demi-flexion et les interosseux s'atrophièrent. Les nerfs interosseux et cubital furent élongés sans aucun résultat et les douleurs devinrent même si intenses, que sur les supplications du patient, le 16 juillet 1888, on amputa le bras au-dessus de l'insertion deltoïdienne, c'est-à-dire au-dessus de tout point jusque-là douloureux. La douleur persista toutefois sans changer de caractères et bientôt survinrent des tiraillements et des contractions toniques dans les muscles du moignon, en même temps que l'état général devenait tout à fait mauvais ; le 2 novembre on trouva dans le moignon un névrome siégeant sur le circonflexe et qui fut enlevé sans résultat. Le 31 décembre enfin, Abbe sectionna les sixième et septième racines droites en dehors de la dure-mère ; cette première intervention n'ayant en rien modifié la douleur, au bout de quarante-huit heures il ouvrit la dure-mère et réséqua la partie intra-durale des sixième, septième et huitième racines postérieures droites. Pendant les dix jours suivants, la douleur persista plus ou moins intense, mais avec des caractères différents : elle ne descendait plus jusqu'à la main et consistait en un simple tiraillement du moignon, tiraillement qui ne remontait pas jusqu'à l'épaule. Bientôt le patient put cesser l'emploi de la morphine, tout en souffrant beaucoup moins, et de courtes promenades redevinrent possibles. Entre temps, le sus et le sous-épineux, le deltoïde et le biceps s'étaient atrophiés. « Je ne donne pas, ajoutait Abbe, cinq mois après l'opération, ce cas comme un succès brillant, mais la douleur a en grande partie disparu. » La deuxième observa-

tion d'Abbe a trait à un individu dont les accidents débutèrent à la fin de 1886, après un refroidissement, par des crises douloureuses commençant entre le pouce et l'index et s'étendant au côté interne de l'avant-bras, en même temps que se produisaient des tiraillements dans les quatrième et cinquième doigts. Les crises étaient paroxystiques, mais reliées entre elles par une douleur continue, siégeant sur le côté interne de la main et du bras. En août 1887, l'élongation du cubital n'avait eu d'autre résultat qu'une fréquence plus grande des crises, qui, dès lors, revinrent toutes les demi-heures. En août 1888, la résection du cubital, et peu de temps après l'élongation des nerfs du plexus brachial n'avaient pas empêché l'aggravation de progresser encore, si bien que les accès revenaient alors toutes les cinq minutes pendant le jour. En outre, la section du cubital avait amené à sa suite de l'atrophie de l'avant-bras. En février 1889, lorsqu'Abbe vit, pour la première fois, le malade, « il avait le visage hagard et souffrant, et gardait une position toute spéciale : la tête penchée en avant et le corps incliné de manière à faire reposer le coude gauche demi-fléchi sur le genou, pendant que l'avant-bras était retenu par la main droite. A intervalles très rapprochés, survenaient des paroxysmes, s'étendant des doigts à l'avant-bras comme si on arrachait les uns puis l'autre, paroxysmes pendant lesquels le patient poussait de véritables hurlements, et qui duraient de trois à cinq minutes. La nuit, les paroxysmes étaient moins fréquents. Les fléchisseurs de l'avant-bras étaient très affaiblis, les muscles intrinsèques de la main atrophiés, ainsi que le deltoïde et le sous-épineux.» Abbe fit la résection intra-durale des racines postérieures gauches sixième, septième, huitième cervicales et première dorsale. Pendant les cinq premiers jours, les crises disparurent, puis revinrent, assez atténuées toutefois pour que la morphine pût être définitivement cessée. Au bout de trois mois, il y eut une sorte de récidive, passagère évidemment, car, tout dernièrement (24 octobre 1894), Abbe disait à propos de ses deux opérés dont nous

Fig. 180. — Etendue des mouvements de flexion du cou du malade, quatorze mois après l'opération.

venons de raconter l'histoire : « Chez l'un, depuis six ans; chez l'autre, depuis quatre ans, jusqu'à aujourd'hui, il y a eu une amélioration considérable, quoique non absolument parfaite, de la douleur. » En même temps, ce chirurgien racontait l'histoire d'un troisième opéré, atteint de mouvements athétoïdes du membre supérieur droit, accompagnés de crises douloureuses contre lesquelles on avait fait sans succès l'amputation de l'épaule et la résection des extrémités des nerfs du plexus brachial, et qui furent considérablement améliorées, ainsi que les spasmes, par la résection intra-durale des racines postérieures cinquième, sixième, septième, huitième cervicales et première dorsale, et par la section des racines antérieures correspondantes, moins la cinquième cervicale : cinq mois après l'intervention, il n'y avait pas de récidive. — De notre côté, nous suivons, depuis quinze mois, un malade chez qui nous avons fait, le 11 novembre 1894, dans le service de M. le professeur Duplay, la résection intra-durale des racines postérieures droites septième, huitième cervicales et première dorsale, et qui, depuis cette résection, est complètement guéri. Ses douleurs avaient débuté en janvier 1891, sans cause connue, sur le bord interne du petit doigt droit et, en quelques mois, étaient devenues permanentes avec des exacerbations. On lui fit tous les traitements possibles et, sans compter les traitements médicaux, l'élongation de la branche dorsale cutanée du cubital en juin 1892, la section du cubital dans la gouttière épitrochléenne en septembre 1893, l'arrachement total de la branche dorsale cutanée du cubital en septembre 1894. Le tout sans autre résultat que de provoquer l'atrophie des muscles dépendant du nerf cubital et l'anesthésie du territoire innervé par sa branche dorsale. Les douleurs étaient continues; elles consistaient en fourmillements localisés au petit doigt et à la partie interne de la main, et, toutes les dix ou quinze minutes, prenaient une intensité extrême pour remonter le long de la face interne de l'avant-bras jusqu'au coude. Ayant reconnu que leur siège exact était non le nerf cubital, mais le territoire cutané de la huitième racine cervicale droite, nous fîmes, le 11 novembre 1894, la résection intra-durale de cette racine, ainsi que des racines sus et sous-jacentes. Sauf l'apparition, pendant quelques jours, de bandes d'hyperesthésie légère, siégeant sur les faces antérieure et postérieure de l'avant-bras, sur le territoire de la sixième racine, peut-être meurtrie pendant l'opération, la guérison fut immédiate et totale. Deux heures après avoir été replacé dans son lit, l'opéré, qui n'avait plus eu depuis son réveil de crises, ni de douleurs quelconques, pouvait laisser à l'air sur les draps sa main et son avant-bras qu'il préservait jusqu'alors des contacts avec des précautions infinies : il fit mouvoir ses doigts, prit et soutint son verre rempli, écrivit quelques lignes, sans souffrance et sans autre gêne des mouvements que celle résultant des atrophies consécutives à l'ancienne section du nerf cubital. Le huitième jour, il cessa complètement la morphine

dont il se saturait avant l'opération ; le quinzième jour, il se leva ; le trentième jour il quitta l'hôpital ; le deuxième mois, il reprit ses fonctions d'employé de banque. Aujourd'hui sa guérison persiste absolument parfaite ; il n'a pas eu, une seule fois, de douleurs, ni de crise, depuis l'intervention, et son état général, vraiment fâcheux au moment où nous l'avons opéré, s'est extraordinairement amélioré. Il a augmenté de 47 livres et est, à proprement parler, méconnaissable. Le résultat est véritablement remarquable et a été jugé tel par

Fig. 181. — Le malade écrivant au tableau, avec sa main autrefois hyperesthésique, quatorze mois après l'opération.

le Congrès de chirurgie du mois d'octobre dernier, auquel nous avons tenu à le faire constater.

En réalité, sur 7 opérations, la résection des racines postérieures a entraîné 7 fois la diminution considérable ou la disparition totale des douleurs ; diminution sans doute lorsque cette résection a porté sur un nombre insuffisant de racines, disparition lorsqu'elle a porté sur un nombre suffisant. En outre, cette diminution ou cette disparition ont été chez un malade suivies cinq mois, chez un autre quinze mois, chez deux autres quatre ans et six ans, temps suffisant pour affirmer la valeur très durable, sinon définitive, de l'intervention.

## V

Somme toute, les résections radiculaires postérieures modifient de la manière la plus heureuse l'état trophique et algésique du territoire dépendant des racines réséquées ; elles n'entraînent à leur suite que le très minime inconvénient d'une anesthésie peu étendue et, pour sa plus grande partie, passagère : mais, opératoirement, elles sont graves et ont 2 fois sur 7 entraîné la mort par un mécanisme qui paraît hors de l'action du chirurgien.

Elles ne constituent donc pas une intervention qu'on puisse appliquer systématiquement à toutes les névralgies de causes périphériques, mais qu'il faut limiter aux cas où seule, à l'exclusion d'interventions moins graves, elle est susceptible de donner un résultat thérapeutique. Pour déterminer quels sont ces cas. examinons à ce point de vue spécial, successivement, les deux grandes variétés de névralgies périphériques : la névralgie des nerfs et la névralgie des racines ; la première constituant le type habituel et classique, chez lequel les douleurs suivent le trajet d'un ou de plusieurs troncs nerveux, la seconde, de connaissance toute récente, caractérisée par la limitation de la douleur au territoire d'une ou de plusieurs racines postérieures.

1° Les névralgies des nerfs *doivent, relativement à la valeur qu'y peut avoir la résection des racines postérieures, être divisées en deux groupes : les névralgies avec accidents moteurs, les névralgies sans accidents moteurs.*

*A. Dans les névralgies avec accidents moteurs, la résection intra-durale des racines postérieures, malgré les observations rapportées plus haut (Obs. de Bennett, Obs. I et II de Abbe, obs. de Horsley), ne nous semble jamais indiquée : lorsqu'on aura épuisé toutes les tentatives médicales et toutes les tentatives chirurgicales sur le nerf ou les nerfs atteints, on devra en effet, dans ces cas, sectionner, il est vrai, les racines, mais en dehors du fourneau méningé, soit dans le canal rachidien soit à l'extérieur de ce canal. En effet, puisque la section de la partie motrice des racines s'impose, aussi bien que la section de leur partie sensitive, à quoi bon aller chercher séparément la racine antérieure et la racine postérieure à l'intérieur de la dure-mère, alors que cette intervention est plus grave que les résections extra-durales, équivalentes, dans le cas particulier, au point de vue thérapeutique ? Cela nous semble au moins inutile.*

*B. Dans les névralgies sans accidents moteurs, deux circonstances peuvent se présenter : le nerf atteint de névralgie est uniquement sensitif ou sans rôle moteur important ; le nerf atteint de névralgie joue un rôle moteur considérable. Dans le premier cas, l'intervention devra porter uniquement sur lui, puisqu'on peut non seulement l'élonger, réséquer, mais l'enlever en totalité, et même parfois (par exemple s'il s'agit d'un nerf intercostal), le chercher jusque dans le canal rachi-*

*dien en dehors de la dure-mère. Dans le cas tout différent où le nerf joue un rôle moteur (par exemple, le radial, le cubital, le sciatique), la résection intra-durale des racines postérieures qui lui correspondent présente, sur la résection du nerf lui-même, l'avantage considérable de ménager entièrement sa fonction motrice. On pourra donc alors, après avoir tenté tous les moyens agissant sur le nerf sans interrompre sa continuité, hésiter entre la résection du nerf et la résection intra-durale de ses racines, cette dernière étant physiologiquement le procédé de choix.*

2° Les névralgies radiculaires, *caractérisées cliniquement par la limitation des accidents sensitifs, subjectifs ou objectifs, au territoire d'une ou plusieurs racines, peuvent, comme les névralgies des nerfs, s'accompagner ou non d'accidents moteurs. Mais ici intervient une condition anatomique différente : que la névralgie radiculaire soit de cause inconnue, ou de cause diathésique, ou consécutive à une névrite ascendante, ou due à des lésions limitées rhumatismales, traumatiques, etc. des méninges rachidiennes, elle a par définition son point de départ dans une altération des racines postérieures elles-mêmes, portion intra-durale ; l'intervention, pour séparer des centres la cause de la névralgie, doit donc nécessairement porter sur cette portion intra-durale, la résection en ce point des conducteurs sensitifs n'étant plus ici une intervention de choix mais la seule intervention susceptible de donner un résultat thérapeutique, celle qu'il faut, lorsque le diagnostic de névralgie radiculaire est bien posé, lorsqu'ont échoué les moyens médicaux, souvent efficaces et dont nous n'avons pas à nous occuper ici, pratiquer d'emblée, sans s'attarder aux interventions moins élevées, qui seraient nécessairement infructueuses.*

## XI. — La ponction vertébrale : cinq observations. *(A. Chipault)* (1).

La ponction, entre deux arcs vertébraux, de l'espace sous-arachnoïdien lombaire, dans le but d'évacuer le liquide céphalo-rachidien, est une méthode qui date d'hier. Malgré les tentatives assez analogues de M. Routier en France et d'Essex Wynter en Angleterre, elle appartient sans conteste à Quincke qui, en 1891, la décrivit avec soin et en publia une première observation à laquelle il ajoutait bientôt « une série de neuf autres établissant l'intérêt et la simplicité de la nouvelle technique ». Aussi, après une période de silence, correspondant à des essais multiples, est-elle l'objet de nombreuses publications. En 1893, Lichtheim, devant le Congrès des Sciences médicales de Kœnigsberg, étudie une série personnelle de 15 ponctions ; quelques semaines après, au XII^e Congrès de Médecine de Wiesbaden, une communication de Ziemssen amène Ewald, Sahli, Naunyn, Quincke lui-même, à donner le résultat de leurs tentatives personnelles. Les nouvelles observations de Quincke sont, du reste, bientôt racontées plus en détail dans un travail d'ensemble et celles d'Ewald dans la thèse de son élève Butry. En 1894, Freyhan (de Berlin) et Dennig (de Munich) publient chacun une observation très intéressante ; Heubner en présente une série à la Société de Médecine de la Charité de Berlin. En mars 1895, Lichthein publie une importante étude sur la question, en même temps qu'à la Société de Médecine de Berlin, celle-ci, mise à l'ordre du jour et soigneusement analysée par Fürbringer, est l'objet d'appréciations diverses de la part d'Heubner, Senator, Goldscheider, Eward et Freyhan. Enfin tout récemment, en même temps que Fürbringer d'une part, Stadelmann de l'autre, font connaître le résultat de leurs constatations nouvelles, deux discussions s'engagent simultanément dans deux sections du Congrès scientifique de Lübeck, le 18 septembre 1895 ; l'une à la suite d'une communication de Quincke, à laquelle répondent Ziemssen et Lenhartz, l'autre à la suite d'une communication de Pott, à laquelle Biedert, Steffen, Starke, Neumann, apportent l'appoint de faits personnels.

On le voit, la ponction vertébrale, ponction de Quincke, comme l'appellent à juste titre un certain nombre d'auteurs, a été consciencieusement étudiée en Allemagne.

En dehors de l'Allemagne, c'est en France à peu près uniquement que nous trouvons quelques documents sur elle. Dès octobre 1893, nous l'étudiions dans le premier volume de nos *Etudes de chirurgie*

(1) Travail publié dans la *Tribune médicale*, 1895, p. 751 et très complété.

*médullaire* ; plus récemment nous apportions dans une note publiée par la *Revue neurologique* quelques modifications à la technique opératoire habituelle. D'autre part, en février 1895, M. Weill présentait plusieurs faits inédits à la Société des Sciences médicales de Lyon, et, en avril 1895, C. Bernard, dans sa thèse sur les tentatives chirurgicales dans le traitement de la méningite tuberculeuse, rapportait une leçon inédite de M. Marfan faite à l'Hôpital des Enfants-Malades et contenant une observation nouvelle : nous y trouvons la ponction lombaire désignée du nom, simple et satisfaisant, de rachicentèse : nom auquel Degroote, dans sa thèse (Bordeaux, 1896), préfère celui, peut-être moins heureux, de lombo-ponction.

Pour être complet, notons encore : en Angleterre, l'observation de W. Pasteur (1893) ; en Amérique, l'appréciation un peu brève de W. Jacoby (1895) ; en Italie le tout récent mais intéressant travail de Gaibissi (1).

(1) Voici la bibliographie, jusqu'en janvier 1896, de la ponction lombaire, par ordre alphabétique : BESNARD C. Tentatives chirurgicales dans le traitement de la méningite tuberculeuse. *Th. Paris*, 4 avril 1895. — BROCA. Dix extirpations de Spina bifida. *Congrès fr. de chirurgie*, VIII^e session, 1894. *Procès-verbaux et mémoires*, p. 604. — BUTRY W. Ueber die Punction des Wirbelkanals. *I. D. zu Berlin*, 1894. — CHIPAULT. Etudes de chirurgie médullaire, 1893, I, p. 373 et 389-395. — *Id.* Chirurgie opératoire du système nerveux, 1895, II, p. 28-37. — *id.* Manuel opératoire de la ponction lombo-sacrée. *Revue neurologique*, 1895, p. 9-10. — DEGROOTE G.M. Essai critique sur la lombo-ponction dans les affections du système nerveux cérébro-spinal. *Th. Bordeaux*, 1895-96, n° 2. — DENNIG. Zur Diagnose der Meningitis tuberculosa. *Münchener medicinische Wochenschrift*, 1894, p. 983 et 1012. — FREYHAN. Ein Fall von Meningitis tuberculosa mit Ausgang in Heilung. *Deutsche medicinische Wochenschrift*, 1894, p. 707. — FURBRINGER. Zur klinischen Bedeutung der Spinalen Punction, Vortrag gehalten in der Berliner medicinische Gesellschaft, aus 20 Mærz 1895. *Berliner klinische Wochenschrift*, 1895, p. 273. Discussion : Heubner, Senator, Goldscheider, Ewald, Freyhan, *ibid.*, 287-289. — *Id.* Zur Frage der ergebnisslosen Lumbalpunction. *Deutsche medicinische Wochenschrift*, 1895, p. 739. — *Id.* Plœtzliche Todesfælle nach Lumbalpunktion. *Centralblatt für innere Medicin.*, 1896, p. 1. — GAIBISSI. Sulla puntura lombare del sacco meningeo. *Gazeta degli Ospedali*, 1896, t. I, p. 239. — HEUBNER. Die Lumbalpunction nach Quincke. Vortrag der Gesellschaft der Charité Ærzte, aus 1 November 1894. *Berliner klinische Wochenschrift*, 1895, p. 289. — JACOBY G. W. Discussion on « A presentation of a brain tumor ; American neurological Association, 5, 6, 7 june 1895. *J. of nervous and mental diseases*, 1895, p. 557. — LICHTHEIM. Præparate über einen Krankheitsfall, welcher der Klinik unter der Diagnose einer Bulbœrparalyse zugegangen war. Vortrag dem Verein für wissenschaftliche Heilkunde in Kœnigsberg, 20 Mærz 1893. *Deutsche medicinische Wochenschrift*, 1893, p. 1187. — *Id.* Die Punction der Subarachnoidalræume bei Gehirnkrankheiten. Vortrag dem Verein für wissenschaftliche Heilkunde in Kœnigsberg, 30 October 1893. *Deutsche medicinische Wochenschrift*, 1893, p. 1234. — *Id.* Zur Diagnose der Meningitis. *Berliner klinische Wochenschrift*, 1895, p. 269-272. — MEYER. Ueber Hydrocephalus. *I. D. zu Zurick*, 1894. — POTT. Ein Beitrag zur operativen Behandlung der Hydrocephalus chronicus. *Iahrbuch für Kinderheilkunde*, XXXI, S. 34, 1896. — *Id.* Enstehung und Behandlung des chronischen Hydrocephalus, 67^te Versammlung der Gesellschafft deutscher Naturforscher und Ærzte zu Lübeck, 16-21 Sept. 1895. Abth. für Kinderheilkunde. 3^e Sitz. 18 Sept. *Deutsche medicinische Wochenschrift*, 1895, p. 627.

Tel est l'historique déjà long de la ponction lombaire. Il embrasse deux périodes bien tranchées : dans la première, qui se clot après la discussion du XII^e Congrès de médecine, en 1893, la ponction est étudiée presque exclusivement au point de vue de sa valeur thérapeutique ; dans la seconde qui dure encore, cette valeur thérapeutique est de plus en plus discutée, mais l'on s'aperçoit que la ponction lombaire constitue, dans nombre de cas, un très intéressant moyen de diagnostic.

La marche que nous devons suivre est donc toute tracée ; après avoir étudié opératoirement la ponction lombaire au point de vue opératoire, nous apprécierons sa valeur successivement à ces deux points de vue.

Disons du reste que nous avons fait un bon nombre de fois cette petite intervention ; quelques-unes de nos observations sont relatives à des malades personnels : elles seront citées avec les détails qu'elles comportent ; d'autres ont été pratiquées par nous dans les services de nos maîtres : comme elles sont inédites, nous nous abstiendrons systématiquement de les faire entrer en ligne de compte dans nos appréciations.

Discussion : Biedert, Steffen, Starke, Neumann, *Vereins Beilage*, n° 26, p. 174. — QUINCKE. Ueber Hydrocephalus. *Verh. des X Congresses für innere Medicin*, 1891, p. 322. — *Id.* Die Lumbalpunction der Hydrocephalus. *Berliner klinische Wochenschrift*, 1891 p. 930 et 965. — *Id.* Ueber Meningitis Serosa. *Sammlung klinischer Vorträge*, n° 67, Mærz 1893, p. 655-694. — *Id.* Ueber Lumbalpunction. Vortrag der Naturforscherversammlung zu Lübeck, 16-21 Sept. 1895. Section für innere Medicin. 3^e Sitz. 1895. *Berliner klinische Wochenschrift*, 1895. S. 899 ; Discussion Ziemssen, Lenhartz, *ibid.*, p. 861. — Voir également sur les observations du même auteur : RIEKEN. Ueber Lumbalpunction (aus der medicinischen Klinik in Kiel). *Deutsche Archiv. für klinische Medicin*, t. LVI, p. 1, Oct. 1895. — STADELMANN. Ein Beitrag zur diagnostischen Bedeutung der Lumbalpunction. *Berliner klinische Wochenschrift*, 1895, p. 581. — WEILL. Observations sur la ponction de Quincke. Société des sciences médicales de Lyon, fév. 1895. *Lyon médical*, 1895, I, p. 373. Disc. VALLON, *id.*, p. 376. — WYSS. Zur Therapie des Hydrocephalus. *Correspondenzbl. f. Schweizer Ærzte*, 1893, p. 289 et 505. — ZIEMSSEN. Ueber der diagnostichen und therapeutischen Werth der Punction des Wirbelcanales. *Verh. des Congresses für innere Medicin*, 1893, p. 197. Discussion : Ewald, Sahli, Naunyn, Quincke, *ibid.*, p. 201-207. — A ces travaux, qui contiennent des documents originaux sur la ponction de Quincke, nous devons joindre, pour être complet : 1° *L'indication de quelques travaux où la question est plus ou moins signalée.* — BOLTZE. Ein Beitrag zur operativen Behandlung des Hydrocephalus chronicus. *I. D. zu Halle*, 1893. — TRIBOUDEAU. Du traitement chirurgical de l'hydrocéphalie. *Thèse de Bordeaux*, 1895. — VEYRAT. Le traitement chirurgical de la méningite tuberculeuse. *Thèse Lyon*, 1894. — 2° *L'indication des travaux de Routier et Essex Wynter qui ont ouvert la voie à la ponction lombaire proprement dite.* — ROUTIER. Névrite optique chez un tabétique, trépanation vertébrale, incision de la dure-mère, état stationnaire. *In* : *Nos Etudes de chirurgie médullaire*, 1893, t. I, p. 382. — ESSEX WYNTER. Four cases of tubercular meningitis in which paracentesis of the theca vertebralis was performed for the relief of fluid pressure. *The Lancet*, 1891, I, p. 981.

## I

*La ponction vertébrale, il est nécessaire de le dire avant de commencer son étude, ne présente d'intérêt que par suite de la communication des espaces sous-arachnoïdiens spinaux avec les espaces sous-arachnoïdiens encéphaliques et les cavités ventriculaires cérébrales.* Cette communication est, à l'état normal, absolument prouvée, contrairement à ce que pensaient Cruveilhier, Reichert et Kölliker, et d'après les recherches de Marc Sée, Hess, Mouret, Degroote. Elle persiste, à l'état pathologique, dans l'immense majorité des cas : Mouret par ses dissections, Colval par ses injections au prussiate jaune de potasse, l'ont démontré pour la méningite tuberculeuse ; d'autre part, sur plus de deux cent cinquante malades, ponctionnés pour les affections les plus diverses, nous ne trouvons que deux cas où l'on ait démontré l'absence de cette communication : un cas de Quincke où il s'agissait de méningite chronique non tuberculeuse, un cas de Keen, où il s'agissait d'hydrocéphalie unilatérale. Cette absence est donc une occurrence qu'il ne faut pas, en clinique, faire entrer en ligne de compte. Lorsque la ponction ne donne pas de liquide, il faut en chercher la cause autre part : dans une erreur de technique, ou dans une disposition pathologique des espaces sous-arachnoïdiens spinaux, erreur ou disposition sur lesquelles nous aurons l'occasion de revenir.

## II

Dès son premier mémoire, et avec plus de détails dans ses mémoires ultérieurs, **Quincke donna sur la ponction vertébrale des détails opératoires qui sont restés en grande partie définitifs.**

« Je ponctionne, dit-il, à la région lombaire. Le choix de cette région est basé sur ce fait que la moelle ne descend chez les adultes que jusqu'à la 2e vertèbre lombaire et chez l'enfant d'un an jusqu'à la 3e. On ne craindra donc pas de la blesser en pénétrant avec la pointe d'un trocart dans le 3e ou le 4e espace lombaire ; à ce niveau flottent dans le liquide céphalo-rachidien les nerfs de la queue du cheval ; chez l'enfant au moins ils sont séparés en deux faisceaux, laissant entre eux un intervalle de 5 millimètres, où il n'y a que du liquide. J'ai étudié, sur trente squelettes d'adulte et douze enfants, la disposition des intervalles entre les arcs. Chez l'enfant ils sont relativement plus grands, ovales ou losangiques ; chez l'adulte ils sont de forme différente, car les apophyses épineuses s'inclinent peu à peu avec l'âge et les recouvrent plus ou moins ; de plus, il y a des variétés individuelles que rien ne peut faire prévoir. En général, le 3e et le 4e espaces sont plus grands que le 1er et le 2e d'une part, le 5e de l'autre ; leur largeur varie de 18 à 20 millimètres, leur hauteur de 10 à 15 ; il

est très rare de rencontrer un espace assez petit pour que l'aiguille n'y puisse pas pénétrer. Je me sers de canules de 3 à 7 centimètres de long, de 00,6 à 00,2 millimètres d'épaisseur : la lumière de chaque canule est remplie par un mandrin d'acier, dont la pointe aiguë le dépasse; à l'extrémité de la canule peut s'adapter un cône métallique sur lequel est fixé un tube en caoutchouc conduisant à un tube de verre. Le sujet étant couché sur le côté, les jambes repliées sous le corps et la colonne vertébrale aussi recourbée que possible, on pique à 5 ou 10 millimètres de la ligne médiane, chez l'enfant juste entre deux apophyses épineuses, chez l'adulte à la hauteur du dernier tiers ou de l'extrémité de l'apophyse qui domine l'espace. L'aiguille est dirigée vers la ligne médiane, de manière à l'atteindre lorsqu'elle aura pénétré dans le cul-de-sac arachnoïdien. La profondeur à laquelle il faut atteindre pour y arriver est, chez les plus petits enfants, de 2 centimètres, chez les adultes, de 4 à 6. Alors on retire le mandrin et dès que le liquide apparaît, on le remplace par le cône auquel est adapté le tube de caoutchouc et le récipient de verre pour mesurer la pression : la hauteur du niveau du liquide dans le tube au-dessus de l'orifice de la ponction donne exactement celle-ci en centimètres d'eau : il suffit, pour la connaître, de prendre une bande à pansement ordinaire, dont l'extrémité, appesantie par une pince à pansement, repose au niveau de la piqûre tandis qu'on la déroule jusqu'au niveau du liquide. La pression ainsi déterminée, il suffit, pour continuer l'évacuation, d'abaisser le tube de verre : il m'est même arrivé assez souvent pour l'activer de mettre en œuvre la légère aspiration que produit l'abaissement du tube de verre au-dessous du niveau de la piqûre. L'évacuation est terminée lorsque l'écoulement est très lent ou lorsque la pression s'abaisse aux environs de 40 millimètres. Je m'arrête même plus tôt, s'il survient quelque symptôme subjectif, tel que de la céphalée. Après ablation de la canule, la plaie, débarrassée par une légère compression du sang et du liquide qui s'écoule encore, est pansée à l'ouate et au collodion iodoformé. Dans les vingt-quatre heures qui suivent la ponction, le repos au lit est utile ».

Telle est la description de la ponction vertébrale, d'après Quincke. La plupart des auteurs ont fidèlement suivi sa technique. Quelques-uns lui ont apporté de **légères modifications qu'il est utile de signaler** ; elles sont relatives, soit au siège de la ponction, soit au manuel opératoire même.

1° Variantes relatives au siège de la ponction. — Il est évident qu'il est impossible de faire la ponction lombaire plus haut que ne le propose Quincke : on s'exposerait à blesser la moelle.

Nous croyons même qu'il est préférable de la faire plus bas. En effet, si, comme on le dit bien, les nerfs de la queue de cheval sont, chez l'enfant, au niveau du 3e ou du 4e espace lombaire, séparés en deux faisceaux latéraux, il n'en est pas de même chez l'adulte, où ces faisceaux se rejoignent et où leur ensemble forme une sorte de cylin-

dre cannelé entouré d'une couche de liquide. Il semble presque impossible que la pointe du trocart ne les blesse pas en déterminant soit une petite hémorrhagie par ouverture des veines qui les couvrent, soit quelques douleurs le long des membres inférieurs, ou qu'ils ne viennent pas obstruer son orifice. Quincke, Lichtheim, Fürbringer ont noté, plus d'une fois, ces inconvénients : nous en avons nous-même constaté la réalité lors de nos premières ponctions.

Aussi, depuis plus de deux ans, avons-nous substitué dans notre pratique, à la ponction par le 3e ou 4e espace, *la ponction par l'espace lombo-sacré*. Cet espace présente vraiment tous les avantages réunis : il correspond à un segment du fourreau dural ne contenant plus que quelques filets nerveux accolés sur ses parties latérales, et occupé sur sa partie médiane par le cul-de-sac arachnoïdien inférieur, véritable réservoir de liquide céphalo-rachidien ; il est aussi large et plus haut que les deux espaces sous-jacents ; enfin les points de repère à préciser pour le déterminer sont d'une netteté toute particulière : en effet, si l'on palpe de haut en bas la crête des apophyses épineuses lombo-sacrées, on note de suite un intervalle apophysaire beaucoup plus dépressible que les sus et sous-jacents : c'est l'intervalle cherché, limité en haut par la Ve apophyse épineuse lombaire, en bas par la Ire apophyse épineuse sacrée. Garde-t-on quelque doute, à cause d'ordinaire de la petitesse et de la profondeur de la Ve apophyse épineuse, on peut reconnaître à 5 ou 6 centimètres de la ligne des apophyses une surface osseuse ovalaire sous-cutanée, faisant suite à la crête iliaque, et dont la grosse extrémité, située sur la même ligne horizontale que le bord inférieur de la Ire apophyse épineuse sacrée à côté de laquelle on va faire pénétrer l'aiguille, peut servir de point de repère accessoire.

2° Variantes relatives aux détails du manuel opératoire. — Les variantes proposées relativement aux détails du manuel opératoire portent sur *la position à donner au malade, sur le mode d'évacuation du liquide, sur la possibilité de faire consécutivement à cette évacuation des injections médicamenteuses dans l'espace sous-arachnoïdien.*

*a*) Heubner, Fürbringer, Gaibissi ont opéré un certain nombre de leurs malades *assis et non couchés* sur le côté : nous n'y voyons aucune utilité.

*b*) L'évacuation a été faite par la plupart des auteurs avec un trocart par lequel on voit s'écouler spontanément, soit en jet, soit à grosses gouttes, suivant les cas, le liquide céphalo-rachidien. — Plusieurs essais ont été faits pour joindre à l'évacuation simple l'*aspiration* : elle a été abandonnée par ceux qui l'avaient proposée (Fürbringer), ou réduite soit aux premiers temps de l'évacuation (Goldscheider), soit aux évacuations sciemment limitées à quelques gouttes de liquide : c'est dire sa parfaite inutilité. — Pour permettre au liquide céphalo-rachidien de continuer à s'écouler après le trocart retiré, Quincke a,

d'autre part, *cherché à faire une ouverture durale plus grande que celle qu'on obtient avec le trocart ordinaire.* « Dans ce but, dit-il, j'introduis, au point où la ponction a été faite, un couteau en forme de lancette, de manière à inciser longitudinalement la paroi postérieure du sac dural. J'ai eu l'occasion de constater plusieurs fois que cette incision siégeait bien où j'avais voulu, et qu'elle n'avait produit aucune lésion des nerfs de la queue de cheval. Dans deux cas d'hydrocéphalie infantile, elle a manifestement entraîné un œdème de la région sacro-lombaire et un abaissement durable de la pression intradurale, œdème et abaissement dus sans aucun doute, l'un et l'autre, à l'écoulement persistant du liquide céphalo-rachidien. » — Sahli, de Berne, a tenté d'aller plus loin dans cette voie et de substituer à la ponction, d'effet malgré tout temporaire, *le drainage soit avec un tube de caoutchouc assez mou, soit avec une canule métallique* : ses instruments se sont oblitérés ou n'ont pas tenu en place, ou ont par leur présence déterminé des accidents convulsifs; aussi est-il revenu, après plusieurs essais malheureux, à la simple ponction au trocart.

*c*) On a enfin proposé de tenter, chez les malades à qui l'on avait pratiqué l'évacuation lombaire du liquide céphalo-rachidien, soit *l'injection dans le cul-de-sac arachnoïdien de substances médicamenteuses, soit le lavage de tout l'espace sous-arachnoïdien, en joignant à la ponction lombaire une ponction ventriculaire.* — La première de ces idées appartient à Ziemssen qui ne paraît pas l'avoir mise à exécution sur le vivant: il a seulement, chez un sujet mort de méningite épidémique avec hydrocéphalie consécutive, fait, après ponction lombaire, et sous une pression de 700 millimètres d'eau, une injection de 60 cc. d'un liquide coloré au violet de méthyle, et pu constater que cette injection s'était diffusée jusque dans les ventricules. Son exemple n'a été suivi qu'une seule fois par Goldscheider qui raconte en deux mots avoir introduit dans le cul-de-sac dural d'un malade atteint de contracture une solution stérilisée de cocaïne, sans particularités opératoires. — La seconde de ces idées, restée, elle, uniquement à l'état de projet, vient d'être émise par Degroote. « Sur un cadavre, dit-il, après injection lombaire d'un liquide coloré, sous une pression de 700 millimètres, égale à celle employée par Ziemssen, une ponction du ventricule latéral, précédée de trépanation, a laissé écouler une notable proportion de liquide et l'écoulement continua sous une pression de 400 à 450 millimètres ; par conséquent avec une pression assez faible mais lente, il serait possible de faire passer un courant de liquide depuis le cul-de-sac lombaire jusque dans les ventricules latéraux et de faire une sorte de lavage de tout l'espace sous-arachnoïdien. » La proposition est hardie, elle nous semble toutefois digne de retenir l'attention, et d'être, à l'occasion, mise en pratique.

Telles sont les variantes proposées, soit au siège, soit aux détails de la ponction lombaire. Le **matériel** qu'elle nécessite est des plus simples. Ziemssen emploie l'aiguille de Dieulafoy; Fraenkel, Freyhan,

Ewald, Fürbringer, la seringue de Pravaz. Quincke s'est fait construire une série de trois canules avec mandrins, dont le diamètre varie de 0,006 à 0,012, et à l'extrémité desquelles on peut fixer, par l'intermédiaire d'un tube en caoutchouc, un tube de verre, qui sert à enregistrer les pressions.

Nous jugeons aussi nécessaire une instrumentation particulière : aussi avons-nous fait construire par M. Collin un matériel qui permet de pratiquer la ponction vertébrale avec toute la commodité et la sécurité opératoires possibles, en la faisant suivre, si l'on veut, d'une injection modificatrice, et en enregistrant, pendant qu'on la fait, toutes les constatations qui peuvent présenter un intérêt quelconque. Il se compose de : 1° deux canules : ces canules ont, comme diamètre, l'une 1, l'autre 2 millimètres ; leur longueur commune est de 10 centimètres ; elles sont graduées extérieurement en centimètres et millimètres dans leurs six centimètres moyens, de sorte qu'on sait, par un simple coup d'œil sur le point de l'instrument qui affleure la peau, la profondeur à laquelle est son extrémité ; 2° deux mandrins dont le diamètre est bien égal au calibre des canules précédentes, et qui se terminent d'un côté par une pointe conique, de l'autre par un manche, analogue à celui des sondes Beniqué, et qui permet par pression de la paume de la main, de faire pénétrer sans effort la canule armée à travers les aponévroses, souvent dures, de la région ; 3° un appareil à mesurer les pressions qui comprend : un tube métallique muni d'un robinet et taraudé extérieurement sur la moitié de sa longueur pour se visser dans l'extrémité des canules ; un tube de caoutchouc, fixé sur l'autre moitié de ce tube métallique, et qui le relie à un tube de verre de deux centimètres carrés de calibre, et de 25 centimètres de hauteur : lorsque cet appareil est adapté sur la canule, la différence de niveau entre la surface du liquide céphalo-rachidien dans le tube de verre et le point où l'aiguille pénètre dans le cul-de-sac dural mesure la pression en centimètres de ce liquide, et l'on peut dire en centimètres d'eau, étant donné la densité presque identique de l'eau et des liquides céphalo-rachidiens. On pourrait du reste, l'opération terminée et la densité mesurée, faire sans peine la correction voulue. Quoi qu'il en soit, la différence de niveau à connaître se compose de deux parties : la première constituée par la distance qui sépare la surface du liquide du point de pénétration de la canule : une bande alourdie inférieurement par une pince à forcipressure formant fil à plomb mesure sans difficulté cette première partie ; la seconde, constituée par la distance qui sépare le point de pénétration cutanée et le point de pénétration durale de la canule, se lit sur la surface millimétrée de celle-ci ; 4° une seringue de Pravaz graduée, pouvant remplacer le tube métallique à l'extrémité de la canule, et permettant de compléter l'évacuation par une injection.

Ajoutons que nous avons l'habitude, pour plus de commodité et de sécurité opératoires, de renfermer tous les instruments nécessaires :

canules, mandrins, tube à pression, verre gradué, seringue à injection, dans une petite boîte métallique permettant, après chaque intervention, de passer le tout à l'étuve.

La ponction lombaire n'exige point d'ordinaire l'**emploi de l'anesthésie**, non pas, comme l'a dit Weill, parce qu'on la fait d'ordinaire chez des sujets dans le coma, mais parce qu'elle est absolument indolore : le sujet ne sent pas, ou sent comme une très légère piqûre, la pénétration du mandrin ; l'anesthésie n'est en somme utile, comme le dit fort bien Stadelmann, que chez les malades très agités, sur lesquels on n'a point d'action.

Les **difficultés** de la ponction lombaire, quelle que soit la variante opératoire suivie, sont absolument nulles. D'ordinaire l'instrument pénètre du premier coup dans le cul-de-sac dural. Si son extrémité vient buter contre un arc, on la fait tout simplement glisser contre cet arc, de bas en haut : elle pénètre pour ainsi dire d'elle-même, lorsqu'elle arrive au niveau du ligament jaune sus-jacent : l'existence d'un œdème lombaire considérable dans un cas de Goldscheider, d'un opistothonos dans un cas de Senator, n'a nullement empêché cette petite manœuvre ; dans un seul cas, raconté par Stadelmann, des spasmes de la masse sacro-lombaire l'ont suffisamment gênée pour que l'opérateur ait cassé deux pointes d'aiguille sur cinq, avant de pénétrer dans le canal. D'autres fois, malgré la pénétration certaine de l'instrument dans le canal vertébral, rien ne s'écoule ; avant de conclure que la cause de cet insuccès est une des modifications pathologiques de l'espace sous-arachnoïdien que nous signalerons plus loin, on doit soupçonner qu'il peut s'agir de l'application d'un des nerfs de la queue de cheval sur l'extrémité de la canule : on essaiera de dégager celle-ci par des mouvements de latéralité, et si l'on n'y réussit point, on fera, avant d'abandonner la partie, une nouvelle ponction, soit de l'autre côté du même espace, soit dans un autre espace. Toutes difficultés absolument exceptionnelles, si bien que la ponction vertébrale, plus facile certainement que la ponction pleurale, est susceptible d'être pratiquée par la main la moins chirurgicale, après deux ou trois essais cadavériques.

Les **dangers** de la ponction lombaire sont au contraire bien réels : il est nécessaire d'y insister, car on a dit plus d'une fois que cette intervention était absolument inoffensive. Or même en laissant de côté les infections méningées, que l'on saura toujours éviter, elle est encore susceptible d'accidents, les uns bénins, les autres graves. — Parmi les ACCIDENTS BÉNINS, nous rangerons : *a*) *la piqûre des veines intra-rachidiennes*, singulièrement moins volumineuses sur le vivant que sur le cadavre injecté, par conséquent beaucoup moins capables d'être atteintes qu'on ne croirait, et qui ne donnent que quelques gouttes de sang ; *b*) *la piqûre des nerfs*, qui, flottant dans le liquide céphalo-rachidien, échappent avec une aisance remarquable à la pointe de l'instrument : c'est à peine si nous trouvons notés, au cours de quelques ponc-

tions, des symptômes qui puissent être attribués à leur lésion : dans un cas de Quincke, c'a été quelques douleurs et quelques spasmes dans un des membres inférieurs ; dans une de nos observations, quelques douleurs à la face antérieure de la cuisse gauche, douleurs et spasmes absolument transitoires. — Quant aux ACCIDENTS GRAVES, ils ont une marche aiguë ou chronique. *a*) *Ceux qui affectent une marche aiguë*, sous leur forme la plus légère, mais croyons-nous déjà inquiétante, se révèlent par des douleurs de tête, qu'a signalées Quincke dans un certain nombre d'observations ; sous une forme plus intense ils consistent en convulsions généralisées, avec élévation de température, ne durant que quelques minutes ou quelques heures ; enfin sous leur forme la plus redoutable, ils se caractérisent, après une courte période de répit post-opératoire, par une hyperthermie considérable, avec petitesse excessive du pouls, lenteur extrême de la respiration, et mènent en quelques heures à une mort plus ou moins subite. Des exemples de cette dernière variété ont été observés à la suite de ponctions dans l'hydrocéphalie simple (Quincke), dans la méningite tuberculeuse (Quincke, Weill), dans l'hydrocéphalie symptomatique des tumeurs et surtout des tumeurs du cervelet (Lichtheim, Fürbringer). Suivant Fürbringer, on devrait alors incriminer la séparation pathologique des espaces sous-arachnoïdiens crâniens et des espaces sous-arachnoïdiens vertébraux : l'évacuation de ces derniers provoquant, par poussée du liquide ventriculaire, une compression bulbaire mortelle ; en effet, dans deux cas de tumeur cérébelleuse avec ponction suivie d'accidents mortels, on a très nettement constaté la vacuité des espaces sous-arachnoïdiens spinaux coexistant avec la réplétion des ventricules et des espaces crâniens. Ajoutons de suite que dans d'autres cas, dans un cas de tumeur frontale rapporté par Fürbringer lui-même, dans les cas d'hydrocéphalie simple ou tuberculeuse avec accidents mortels rapportés par d'autres auteurs et, rappelons-le (voir étude X), à la suite d'interventions vertébrales autres que la ponction, tout au contraire on a noté, en même temps que la vacuité complète des espaces spinaux, la vacuité des ventricules et des espaces sous-arachnoïdiens crâniens, et, de plus, une congestion intense de l'encéphale, avec piqueté hémorrhagique, cause alors tout à fait possible des accidents. Quelle que soit la théorie vraie, théorie de Fürbringer, ou celle-ci, ou plutôt toutes les deux, il n'en est pas moins évident que les évacuations céphalo-rachidiennes peu abondantes ont beaucoup moins de chance de provoquer d'accidents que les évacuations abondantes ; c'est là une considération sur les conséquences pratiques de laquelle nous aurons à revenir. *b*) D'autres fois, *les accidents affectent une marche chronique, avons-nous dit, et, ajoutons-le, progressive* : ils entraînent la mort en plusieurs semaines ou plusieurs mois et surviennent d'ordinaire à la suite de ponctions abondantes et répétées. Ils sont dus, suivant Pott et Biedert, à la déperdition considérable d'albumine qui résulte de ces ponctions. Ils n'ont été, il est

vrai, guère observés que dans les hydrocéphalies congénitales et c'est l'une des affections jusqu'à présent ponctionnées dont le liquide céphalo-rachidien renferme le moins d'albumine, mais il faut remarquer que c'est aussi la seule dont la marche soit suffisamment chronique pour permettre à cette cachexie post-opératoire particulière de se manifester et de trancher sur le fond symptomatique de l'affection traitée.

## III

Après la première communication de Quincke, on crut avoir trouvé dans la ponction lombaire une véritable panacée. Elle permettait de diminuer la pression cranio-rachidienne : donc elle devait guérir ou pallier les affections — et l'on en découvrit d'emblée toute une série — où cette pression était en excès. Nous allons voir dans quelle mesure cet espoir a été rempli.

**1° Valeur curative.** — La ponction lombaire, pensait au début Quincke, peut avoir une valeur curative dans deux conditions différentes.

A) Dans certaines affections a marche lente, telles que les hydrocéphalies congénitales, les hydrocéphalies par méningite aigue devenue chronique, *elle serait susceptible, répétée un certain nombre de fois, de modifier les propriétés d'exhalation ou d'absorption des méninges cranio-spinales* : vieux mots, vieilles idées qui nous ramènent au milieu de ce siècle où l'on espérait arriver au même résultat en ponctionnant dans ces cas par le crâne. La ponction lombaire n'y a pas donné plus de résultats que la ponction crânienne.

B) Dans les méningites cocciques et tuberculeuses, ou dans les poussées aigues d'hypersécrétion séreuse qui se produisent, soit a la suite d'interventions sur l'encéphale, soit au cours d'affections chroniques : hydrocéphalie congénitale, méningite spécifique, *l'évacuation céphalo-rachidienne permettrait au malade de résister à la crise, et, celle-ci passée, de lutter fructueusement contre les lésions persistantes.*

*a) Cette action curatrice indirecte ne peut être que d'une efficacité bien précaire dans les méningites cocciques et tuberculeuses où l'excès de tension céphalo-rachidienne est d'une importance pathologique singulièrement inférieure à celle du foyer méningitique lui-même, foyer qui ne guérit que dans un nombre très restreint de cas.* En fait, c'est à peine s'il est deux observations de méningite microbienne où la ponction ait été suivie d'une amélioration symptomatique assez marquée pour être qualifiée de guérison, et dans ces deux observations il est douteux qu'elle en ait été la cause. — La première de ces deux observations a été publiée par Freyhan : un ouvrier, âgé de 20 ans, avait été traité pendant dix jours, dans le service de Fürbringer, avec le diagnostic de méningite cérébro-spinale épidé-

mique, lorsque,après une ponction lombaire qui donna issue à 60 centimètres cubes d'un liquide trouble contenant des bacilles de Koch en quantité considérable, survint une amélioration absolument remarquable ; trois semaines plus tard, le malade pouvait se lever ; au bout de trois mois, il paraissait guéri « sauf la névrite optique qui persistait encore ». Telle est cette première observation. Lichtheim, en la citant dans son étude sur la ponction lombaire, rappelle que la méningite tuberculeuse a une marche moins aiguë d'ordinaire, que son liquide n'est pas trouble, mais clair, que s'il contient des bacilles c'est en quantité très minime, et conteste absolument le diagnostic bactériologique de Freyhan. Cela nous importe assez peu, car la guérison est presque aussi rare dans les méningites épidémiques que dans les méningites tuberculeuses : ce qui nous importe davantage c'est que la guérison (si guérison il y a), qui s'est faite lentement et progressivement, ne paraît guère avoir eu pour cause l'unique ponction lombaire qui fut faite. Freyhan lui-même est à ce sujet « absolument sceptique », suivant ses propres termes, d'autant plus importants à rappeler que tous les auteurs qui depuis ont tiré parti de son observation lui ont attribué une opinion tout à fait contraire. — C'est avec les mêmes réserves sur la valeur de la ponction lombaire que Goldscheider rapporte une autre observation de méningite, celle-ci probablement coccique, ponctionnée et terminée, elle aussi, par guérison. « Mon malade, dit-il à la Société médicale de Berlin, le 20 mars 1895, avait toutes les apparences de la méningite : je lui ai extrait par ponction lombaire 80 centimètres cubes de liquide céphalo-rachidien et il a guéri. Je ne rapporte du reste en aucune façon le succès obtenu à la ponction : elle ne fut suivie d'emblée d'aucune amélioration, la raideur de la nuque et les autres symptômes restèrent stationnaires, et c'est seulement au bout de quatre ou cinq jours que se montrèrent les premières traces d'amélioration, qui ont abouti aujourd'hui à la guérison complète ». — En somme, cette observation comme celle de Freyhan, sont deux cas intéressants et rares de méningites symptomatiquement guéries, mais il n'est absolument pas prouvé, de l'aveu même des auteurs qui les rapportent, que l'unique ponction faite chez chacun de ces malades ait été pour quoi que ce soit, même indirectement dans le résultat obtenu.

*b) L'action curatrice indirecte de l'évacuation lombaire semble devoir être moins précaire dans les poussées aiguës d'hypersécrétion céphalo-rachidienne qui surviennent, soit après les interventions chirurgicales encéphaliques, soit au cours des méningites spécifiques ou de l'hydrocéphalie congénitale.*— La première de ces trois variétés d'hypersécrétion céphalo-rachidienne est à peine connue : M. Polosson, qui l'a décrite le premier, l'a constatée après l'extirpation d'une tumeur pulsatile du crâne en rapport avec le sinus longitudinal supérieur. Nous la croyons peu fréquente et difficile à distinguer cliniquement des poussées d'œdème encéphalique qui surviennent après les interventions

de même ordre, poussées d'œdème au cours desquelles on a, dans quelques cas, ponctionné les ventricules latéraux sans y trouver de liquide et où, par conséquent, la ponction lombaire n'aurait aucune utilité.— La ponction lombaire est au contraire très logique dans les poussées aiguës des méningites spécifiques : en effet, en atténuant les effets de cette poussée, qui pourraient être mortels, elle donne au traitement mercuriel le temps d'agir. Quincke en cite deux exemples, chez des femmes de 20 et 23 ans, heureusement améliorées. Nous avons obtenu ce même résultat chez un homme d'une trentaine d'années, qui fut pris en décembre 1895, douze ans après l'infection syphilitique, d'accidents du côté des nerfs de la base, avec stase papillaire, subdélire et coma. L'évacuation de 50 centimètres cubes de liquide céphalo-rachidien fit disparaître, en moins d'une heure, ces deux derniers symptômes, et, depuis, le traitement spécifique intensif a fait le reste : les symptômes basilaires ont presque complètement disparu.— Dans les crises aiguës de l'hydrocéphalie congénitale, l'influence thérapeutique indirecte de la ponction lombaire ne peut être aussi grande ; au moins peut-on espérer voir l'affection principale, dont la poussée d'hypersécrétion n'est qu'un incident, rester stationnaire si l'on parvient à atténuer les effets souvent mortels de cette poussée. Pendant un an, nous avons traité un commis en librairie atteint d'hydrocéphalie congénitale, et chez lequel, pendant ce laps de temps, se produisirent tous les deux ou trois mois, sans cause bien appréciable, des crises caractérisées par de l'hébétude profonde, et de la céphalée généralisée, sans température. La première de ces crises durait depuis huit jours lorsque nous fîmes une ponction qui donna issue à 60 centimètres cubes de liquide clair : tous les accidents disparurent en moins de 12 heures, et il en fut de même pour chacune des crises suivantes ; le malade put entre elles reprendre et continue encore actuellement à remplir avec une intelligence à peu près suffisante les travaux de sa profession : les ponctions, victorieuses de ses poussées aiguës, l'ont remis en somme dans l'état où il était avant elles.

On pourrait donc espérer que si des poussées d'hypersécrétion analogues à celles qui se produisent dans les diverses conditions que nous venons d'étudier, se produisaient chez des individus à l'encéphale exempt de tares chroniques, la ponction lombaire aurait contre elles un effet véritablement curatif : Quincke a longuement décrit, il y a deux ans, des faits de ce genre sous le nom de *méningites séreuses simples* ; mais ils me semblent sujets à caution, et je crains bien que dans tous ou presque tous, la crise aiguë dont il fait toute la maladie, n'ait eu un substratum congénital ou chronique, passé plus ou moins inaperçu : la ponction lombaire y a donné, en tout cas, des résultats symptomatiques satisfaisants.

**2° Valeur palliative.** — Si la valeur curatrice de la ponction lombaire est, dans les deux circonstances où l'on avait cru pouvoir

l'escompter, tout à fait discutable, il n'en est pas de même, dans un certain nombre de cas, de sa valeur palliative, que nous allons apprécier successivement dans les diverses affections où elle a été constatée : hydrocéphalie congénitale, tumeurs intra-crâniennes, méningite tuberculeuse, enfin affections diverses.

*a*) Hydrocéphalie congénitale. — Dans l'hydrocéphalie congénitale, ce n'est pas d'hier qu'on essaie, par les évacuations répétées de liquide céphalo-rachidien, d'obtenir un résultat palliatif plus ou moins durable. La ponction des ventricules latéraux par la paroi crânienne a été, de 1820 à 1850, tentée dans ce but un nombre considérable de fois. Elle a suscité quelques améliorations passagères, chèrement achetées par de fréquentes infections méningitiques ; aujourd'hui que ces infections ne sont plus guère à craindre on la fait encore de temps en temps avec les mêmes résultats incertains.

La ponction lombaire en donne d'analogues. Dans quelques cas, en même temps que les fontanelles s'affaissent, les convulsions s'espacent, la vision s'améliore : atténuation symptomatique qui se prolonge parfois 3 à 4 jours et que des ponctions répétées peuvent entretenir deux ou trois semaines. Dans d'autres cas le résultat est absolument nul : l'évacuation céphalo-rachidienne ne paraît pas avoir sur les symptômes la moindre influence. Enfin, dans d'autres cas encore, et ce sont les plus intéressants parce que ce sont les plus nombreux, le résultat obtenu est intermédiaire à ce qu'il est dans les deux catégories précédentes : il est réel, mais absolument précaire et fugace. Une récente observation d'Heubner va, mieux que des raisonnements, nous donner la mesure de ce qu'il peut être, dans les cas les plus satisfaisants. « Je vous prie, dit ce médecin en présentant son petit malade à la Société des Médecins de la Charité de Berlin, de ne pas attribuer le fâcheux état général de mon opéré à la ponction qu'il a subie aujourd'hui, mais à une affection qui n'a rien à faire avec sa lésion intra-crânienne : il est entré à l'hôpital pour la rougeole, et c'est la diarrhée consécutive à cette infection qui l'a mis dans cet état. Il a aujourd'hui 21 mois. A partir de l'âge de six mois sont survenus les symptômes habituels de l'hydrocéphalie : impuissance à tenir la tête haute, à se redresser, à se tenir debout, à se servir des bras, petites contractures, petits spasmes de la nuque. Vous pouvez constater vous-mêmes ces derniers symptômes : met-on l'enfant droit, sa tête tombe d'elle-même en arrière ; la dirige-t-on en avant, elle ne tombe pas aussi vite, mais très lentement, retenue qu'elle est par les muscles raidis de la nuque ; il y a aussi de petites contractures dans les muscles des extrémités. Les réflexes patellaires sont conservés, la sensibilité ne présente aucune modification ; la vue n'est pas complètement perdue car l'enfant semble fixer les objets. Je lui ai déjà fait trois ponctions lombaires. Le 29 août, j'ai extrait 60 cc. ; le 6 septembre 40 cc. de liquide clair. Les suites de ces ponctions n'ont pas été mauvaises ; la mère en particulier a été satisfaite de l'a-

mélioration des fonctions psychiques. Elle dit qu'après chaque intervention l'enfant a été plus vivace et a présenté des traces d'intelligence. Le regard est en effet un peu moins vague et le sujet semble prendre part à la déglutition de ses aliments. » Vraiment, le résultat est médiocre, et serait-il parfois plus marqué que nous ne verrions point encore l'utilité d'améliorer pour quelques heures ou quelques jours un enfant dont l'encéphale est réduit sans espoir aux fonctions les plus limitées. Invoquer, comme le fait Heubner, la joie des parents en voyant s'écouler « cette belle sérosité claire » (1), ce n'est pas un argument scientifique.

Il nous semble donc que l'effet palliatif produit, et pas toujours, par les ponctions lombaires dans l'hydrocéphalie congénitale, n'a, en réalité, pas la moindre valeur thérapeutique.

Ajoutons qu'il en est de même dans les hydrocéphalies consécutives à la cure opératoire du spina bifida, hydrocéphalies dans lesquelles Ewald et Broca ont tenté sans succès la ponction lombaire et qui ne diffèrent en rien, au point de vue anatomo-pathologique, de l'hydrocéphalie congénitale (2).

*b*) Tumeurs intra-craniennes. — Les conditions sont toutes différentes lorsqu'on se trouve en présence d'une hypersécrétion séreuse symptomatique d'une tumeur intra-crânienne. L'encéphale n'est plus congénitalement absent comme dans l'hydrocéphalie vraie, mais comprimé, et par la tumeur et par l'épanchement ventriculaire qu'elle a suscité. On a droit d'espérer, en évacuant celui-ci, une atténuation symptomatique durable, susceptible au besoin d'être renouvelée par la répétition des ponctions : en somme, l'amélioration des céphalées, des crises épileptiformes, de l'hébétude, de la névrite optique, pendant les quelques semaines ou les quelques mois que le malade peut vivre. C'est là un résultat, précaire sans doute, mais qui n'est point de parti pris négligeable.

En voici quelques exemples probants : « Chez un enfant porteur d'une hydrocéphalie symptomatique de tubercules du cervelet, j'ai observé, dit Fürbringer, à la suite des ponctions, une amélioration très appréciable de l'état général et une diminution des crises épileptiques journalières de 6 à 3. » Egalement dans un cas de tubercule du cervelet, Heubner a obtenu un certain résultat. « Mon petit malade, dit-il, était depuis un an et demi aveugle, souffrant de céphalées intenses, et demeurait au lit dans un état d'hébétude profonde : une évacuation lombaire de 40 cc. fut faite ; dès le lendemain matin, l'enfant s'asseyait au lit, était très gai et jouait avec un de ses cama-

(1) « Die Eltern... freuen sich, wenn dieses klaress helle Wasser herauskommt ». *Berliner klinische Wochenschrift*, 1895, p. 291.

(2) Les hydrocéphalies acquises n'ont, pensons-nous, rien de commun avec l'hydrocéphalie congénitale ; elles se rattachent à l'histoire des tumeurs intra-crâniennes et des diverses méningites, surtout de la méningite tuberculeuse. Nous croyons donc inutile d'en faire une étude thérapeutique particulière.

rades : cela dura huit jours, puis une nouvelle ponction fut nécessaire, à la suite de laquelle il y eut pendant quatorze jours une amélioration telle qu'à propos d'une fête, l'enfant put déclamer une petite pièce de vers ; la 3e rechute résista davantage à la ponction, et celles qui furent faites ensuite jusqu'à la mort n'eurent aucun résultat. » Ajoutons que nous avons ponctionné quatre fois, cet hiver, un enfant porteur d'une hydrocéphalie très probablement due à une tumeur cérébelleuse : les trois premières ponctions, à huit jours d'intervalle l'une de l'autre, ont fait disparaître, pendant un mois, la céphalée, le coma et diminué la névrite optique ; puis une quatrième ponction n'eut qu'un résultat presque nul, et l'enfant, qui avait trois ans et demi, ne nous a pas été ramené : il est plus que probable qu'il a actuellement succombé.

Les tumeurs du cervelet, auxquelles appartiennent les trois observations précédentes, sont la variété topographique de tumeur intra-crânienne qui s'accompagne le plus souvent d'hypersécrétion séreuse: elle y est due sans doute à la compression des veines de Galien. Des tumeurs intra-crâniennes d'autres sièges peuvent, elles aussi, en susciter, mais par un mécanisme différent : ou bien par irritation de l'arachnoïde, soit corticale, soit ventriculaire, ou bien par prolifération diffuse du néoplasme sur la pie-mère : il est vraisemblable (un cas de Lichtheim relatif à une sarcomatose pie-mérienne généralisée ne fournit malheureusement pas de détails à ce sujet) que la ponction lombaire donnerait dans ces variétés, comme dans les hypersécrétions par compression des veines de Galien, des résultats palliatifs intéressants. Il est d'autre part probable qu'il n'en serait pas de même dans les cas où l'excès de pression intra-crânienne est dû uniquement à la tumeur accaparant en partie, dans la boîte osseuse inextensible, la place de l'encéphale: en tout cas Fürbringer, dans une tumeur du lobe pariétal gauche, Frænkel dans une tumeur du lobe frontal agissant par ce mécanisme, n'ont rien obtenu, et Jacoby, dans plusieurs cas, n'a eu qu'une diminution légère et transitoire de la céphalée. Il est malheureusement fort difficile, en pratique, de savoir quelle part, dans un cas donné, revient à la tumeur elle-même, et quelle part au liquide céphalo-rachidien dans la genèse des accidents de compression encéphalique. On ne peut affirmer l'importance du second que s'il s'agit d'un sujet jeune, atteint d'accidents cérébelleux avec mégalocéphalie progressive et régulière : alors, si une intervention plus directe ne peut être entreprise, les ponctions lombaires répétées sont indiquées. En toute autre circonstance, l'incertitude du résultat, le danger que, nous l'avons vu plus haut, présente la ponction lombaire chez les sujets atteints de tumeurs intra-crâniennes, doivent, croyons-nous, plaider pour le choix d'une autre intervention palliative : la résection osseuse décompressive au-dessus de la loge crânienne contenant le néoplasme.

*c*) Méningite tuberculeuse. — Dans la méningite tuberculeuse, la

ponction est, au contraire, jusqu'à présent, le seul moyen palliatif susceptible d'être employé; quoiqu'elle y ait entraîné des accidents nombreux et graves, quoiqu'elle y soit infidèle, puisqu'elle n'améliore le malade qu'une fois sur deux, elle semble dès lors ici relativement justifiable. « Quand, dit Heubner, dans une aussi terrible maladie, où l'on prévoit 2 ou 3 semaines à l'avance la mort d'un enfant qui est à peine souffrant pour ceux qui l'entourent, on a sous la main un moyen qui peut atténuer les douleurs de l'un et les angoisses des autres, on doit l'utiliser. N'emploie-t-on pas dans le même but les saignées, les narcotiques et d'autres moyens, sans avoir aucune illusion sur leur résultat thérapeutique ? »

L'insuccès complet de la ponction lombaire dans la méningite tuberculeuse est du reste très fréquent : Quincke, dans un cas, Lenhartz, Heubner, Weill, Colrat, Rabot, d'autres encore en ont cité des exemples.

L'atténuation symptomatique, d'autre part, lorsqu'elle se produit, est souvent légère, et toujours transitoire. Chez un adulte ponctionné trois fois par Quincke, les douleurs et l'hébétude s'atténuent pendant quelques jours. Chez une fillette de 15 mois, traitée également par Quincke, une première ponction, au 9e jour de la maladie, calme l'enfant, qui ne vomit pas, devient moins indifférente : la distension de la temporale et la raideur du cou disparaissent; une seconde ponction faite au bout de douze jours donne le même résultat ; une 3e faite le 14e jour et une 4e le 16e ne donnent qu'un résultat beaucoup moindre. Ewald, dans un cas, obtient, à la suite d'une ponction, une amélioration de valeur égale. De même Naunyn. De même Fürbringer, qui a ponctionné 37 cas de méningite tuberculeuse, chez des enfants ou des adultes, et, à tous les stades de la maladie, a eu « quelques bénéfices appréciables ». Weill, après une ponction de 80 cc. chez une malade dans le coma, a vu l'intelligence reparaître pendant quelques heures. M. Marfan, dans le cas publié par Besnard dans sa thèse, note aussi ce résultat, obtenu chez un petit malade, ponctionné à trois reprises alors qu'il était déjà « presque dans le coma ». « La première ponction, dit-il, a été faite à 10 heures du matin ; dans les moments qui ont suivi, on n'a remarqué aucune amélioration, mais, vers une heure de l'après-midi, l'enfant qui reçut la visite de sa mère l'a reconnue et lui a dit en particulier qu'il souffrait de la tête. Nous l'avons vu à 5 heures : à notre appel, il ouvre les yeux, il demande à boire, son regard n'est pas hébété, le strabisme a disparu ; nous demandons à l'enfant où il a mal et il porte la main à la tête. Avant la ponction, la température rectale était de 37° 2, le soir, à cinq heures, elle est de 37°6. En résumé, le bénéfice immédiat de l'opération est certain ; l'état de stupeur comateuse, l'hébétude du regard et le strabisme ont disparu. Mais l'amélioration n'a pas persisté, elle n'a guère duré que 6 heures, et le 6 juin au matin l'enfant retombe dans la stupeur co-

mateuse ; son regard est hébété, atone, ses mains sont agitées de mouvements carphologiques. Je me décide alors à faire une seconde ponction : je l'ai pratiquée à 4 h. 1/2 de l'après-midi (30 h. 1/2 après la première). La rachicentèse ne donne issue qu'à cinq ou six centimètres cubes d'un liquide qui présente les mêmes caractères que celui qui a été retiré hier. Quelques heures après la ponction, l'enfant a ouvert les yeux, demandé à boire et s'est plaint de la tête, mais le lendemain il est retombé dans le coma le plus complet. C'est alors que fut pratiquée une 3e rachicentèse, sans aucun bénéfice ». Tels sont les résultats obtenus dans le cas de M. Marfan : il donne bien, à notre avis, la mesure habituelle de l'atténuation symptomatique, réellement peu encourageante, que peut donner la ponction lombaire dans la méningite tuberculeuse.

*d*) La ponction lombaire a été encore, comme moyen palliatif, essayée, mais moins souvent que dans les trois maladies précédentes, contre DIVERSES AFFECTIONS OU L'ON A ADMIS UN PEU HYPOTHÉTIQUEMENT PEUT-ÊTRE L'EXISTENCE D'UN EXCÈS DE PRESSION INTRA-CRANIENNE. Quelques observations sont relatives à des cas de méningite non tuberculeuse. Ziemssen, dans plusieurs cas de *méningite cérébro-spinale épidémique*, a fait des ponctions répétées à quelques jours d'intervalle, avec, disait-il dernièrement au congrès de Lübeck, « d'heureux résultats »; dans la même affection, Lenhartz de Hamburg l'a employée trois fois sans aucun succès. Fürbringer a pratiqué la ponction dans un cas de *méningite pneumonique*, et dans un cas de *pachyméningite alcoolique*. D'autres tentatives ont été faites dans des *encéphalopathies* et dans des *myélopathies diverses*. Dans deux cas d'épilepsie essentielle, nous avons pu, par des ponctions répétées, diminuer considérablement le nombre des crises. Dans le premier de ces cas, elles se produisaient avant l'intervention, huit ou dix fois par jour, établissant une sorte d'état de mal qui datait de plus d'une semaine ; une première ponction, qui donna issue à 40 grammes de liquide, abaissa dans les vingt-quatre heures suivantes le nombre des attaques à trois: une seconde ponction faite alors, et sept autres, à quinze jours environ d'intervalle, dans les trois mois et demi qui se sont passés depuis, ont maintenu leur chiffre à un par semaine. Dans le second de ces cas, identique au premier, le résultat, analogue, date seulement d'un mois. Quoi qu'il en soit, dans l'un et dans l'autre, l'amélioration a été remarquable et autorise à poursuivre ces tentatives. Elles seraient également autorisées, je crois, aux stades précoces de la *paralysie générale*. Il ne semble pas en être de même dans *l'urémie à forme cérébrale* (Lichtheim), *l'encéphalite infantile* (Quincke, Frænkel), *les méningo-encéphalites traumatiques* (Quincke, Ewald, Freyhan) ou *otitiques* (Fürbringer), *la sclérose en plaques*, *le tabes* (Fürbringer), *la myélite aiguë* (Quincke), où les évacuations céphalo-rachidiennes n'ont donné aucun résultat.

En somme, si nous jetons un coup d'œil d'ensemble sur la valeur

thérapeutique — curatrice ou palliative — de la ponction lombaire, nous la trouvons vraiment médiocre. Il ne faut pas trop l'en accuser, car elle s'est attaquée à peu près exclusivement à des affections réputées incurables ; c'est une grande raison pour ne point la repousser systématiquement et pour tenter de la compléter, comme l'a proposé Ziemssen, par des injections modificatrices, dont on ne peut affirmer à l'avance l'insuccès.

## IV

Si la ponction lombaire ne donne, ou plutôt n'a donné jusqu'à présent que des résultats fort médiocres au point de vue thérapeutique, il n'en est pas de même au point de vue du **diagnostic** : elle peut apporter à celui-ci un précieux et souvent définitif appoint en permettant de connaître les caractères physiques, chimiques et bactériologiques du liquide céphalo-rachidien, chez le malade examiné.

1° Caractères physiques. — Au point de vue physique, elle permet d'apprécier la pression, la quantité, la pesanteur spécifique, l'aspect macroscopique et microscopique de ce liquide.

*a*) *La pression* sous laquelle se trouve le liquide céphalo-rachidien dans la cavité cranio-vertébrale a été enregistrée avec soin par Quincke dès le début de ses recherches : cela se conçoit, puisque c'est pour remédier à son excès supposé qu'il avait imaginé la ponction lombaire. Nous avons décrit, dans la première partie de cette étude, le très simple appareil instrumental qu'il emploie pour la déterminer. Il nous reste à signaler, d'après le plus récent des travaux publiés par lui à ce sujet (octobre 1895), les constatations qu'il a faites. « L'appréciation de la valeur séméiologique de la pression céphalo-rachidienne, dit-il dans la thèse de son élève Rieken, doit avoir nécessairement pour base la connaissance de sa valeur normale : connaissance qui peut se déduire seulement des faits où les effets de la ponction et la marche ultérieure de la maladie permettent de dire que celle-ci n'avait pu l'affecter. Des observations de cet ordre, très disséminées, on peut déduire, comme pression normale à la région lombaire, dans le décubitus horizontal et latéral, 40 à 60 millimètres, chiffre sans doute variable suivant les individus et les circonstances : on peut, en tout cas, considérer le chiffre de 150 comme indiscutablement pathologique. Il faut du reste savoir que, d'une manière générale, la hauteur de la pression n'est pas nécessairement proportionnelle à l'intensité des symptômes fonctionnels : nos observations nous permettant de dire d'une manière générale que haute pression et graves symptômes s'associent dans les cas aigus et que haute pression et symptômes légers peuvent coïncider dans les cas chroniques ; l'encéphale ayant eu sans doute alors le temps de s'accoutumer à l'excès de pression. Les pressions notées ont été différentes dans les diverses affections traitées ; mais il y a

eu d'autre part de très notables différences d'un cas à l'autre pour la même maladie. Les plus hautes pressions (460-480, 800, 280, 320, 250) ont été notées dans la méningite tuberculeuse, élévation qui concorde bien avec la gravité de ses symptômes. Ensuite se placent les pressions dans l'hydrocéphalie chronique (270-290, 310, 270-290, 320-330, 160-170, 250, 150, 350-380, 120, 120, 400, 720, 340-400, 120, 160), affection où l'intensité symptomatique dépend moins de leur élévation que de la résistance des centres circulatoire et respiratoire. Dans les tumeurs intra-crâniennes les pressions notées ont été absolument différentes suivant les cas (210-150, 140, 250, 600, 40-60, 220-230) : l'augmentation du contenu intra-crânien est ici en effet causée dans certains cas par la tumeur elle-même, dans d'autres par l'hydrocéphalie consécutive : dans le premier groupe, la pression céphalo-rachidienne peut fort bien ne pas dépasser le niveau normal. Dans les méningites non tuberculeuses (240-150, 140-150, 60, 280-310, 310, 500, 200-210) ; la myélite aiguë (160) ; la pachyméningite hémorrhagique (200) ; l'hémorrhagie cérébrale (226) ; l'urémie (170-190) ; la syphilis cérébrale (120), les pressions notées ont été également très diverses. Il faut du reste bien savoir que chez le même malade, au cours de la même ponction, la pression peut présenter des oscillations considérables : régulièrement, on observe une élévation expiratoire, un abaissement inspiratoire : ces oscillations ont été particulièrement remarquables dans trois cas où elles atteignaient de 10 à 20 millimètres. De moindre amplitude sont les oscillations en rapport avec le pouls : presque dans tous les cas, elles ont été nettement synchrones à la systole; dans quelques cas, elles n'ont pas été appréciables ; dans la plupart, elles se sont mesurées par quelques millimètres. A ce point de vue, un cas d'hydrocéphalie a été particulièrement intéressant : dès le début de la ponction, les oscillations en rapport avec le pouls étaient nettement visibles ; après évacuation de 19 cc. de liquide, la pression s'élevait encore à 80 millimètres ; tout à coup le pouls s'éleva à 114, et la pression à 120 en même temps que survinrent de violentes douleurs de tête. Dans un autre cas, chez un urémique, les oscillations cardiaques s'élevèrent à 5-10 millimètres. Un cas d'hydrocéphalie aiguë, chez un enfant de huit semaines, fut intéressant à un autre point de vue : pendant la ponction une légère compression de la fontanelle antérieure éleva la pression lombaire de 170-200 à 300 millimètres. D'autre part, la position de la tête ne semble pas absolument sans influence : dans un cas on a noté, lors d'extension forcée du cou 50-60, lors de flexion forcée 80-90. » Telles ont été les constatations faites au cours des ponctions lombaires, au point de vue de la pression du liquide céphalo-rachidien, par Quincke ; malgré leur facilité, leur intérêt possible, elles n'ont été contrôlées, à notre connaissance, que par Ewald, qui a noté dans des cas d'hydrocéphalie, de 300 à 250 millimètres, et par Naunyn

qui a trouvé 700 millimètres dans un cas de méningite tuberculeuse et 500 dans deux cas de tumeur.

*b*) La notion de *la quantité* du liquide évacué me semble, contrairement à la précédente, avoir perdu l'intérêt qu'on lui attribuait lors des premiers essais de ponction : alors en effet, agissant dans un but thérapeutique décompresseur, on laissait couler tout le liquide qui voulait sortir et même on usait de l'aspiration : après l'évacuation, les fontanelles qui sont souvent si tendues dans l'hydrocéphalie et la méningite tuberculeuse s'affaissaient et flottaient : on avait vidé les cavités ventriculaires et sous-arachnoïdiennes, et la quantité de liquide obtenue — 25,50 cc. dans les méningites ; 100, jusqu'à 280 cc. dans les hydrocéphalies — pouvait donner quelque idée de sa quantité réelle. Aujourd'hui, dans les ponctions thérapeutiques, Quincke lui-même évite avec grand soin cette évacuation complète ; dans les ponctions diagnostiques, on se contente systématiquement d'évacuer quelques gouttes : c'est dire que la quantité de liquide extrait dans les deux cas dépend uniquement de la volonté du chirurgien et ne peut en rien servir à déterminer la nature de l'affection existante.

*c*) L'*aspect du liquide* est singulièrement plus utile à étudier au point de vue du diagnostic de l'affection en présence de laquelle on se trouve. — Un liquide clair comme de l'eau de roche, ne laissant pas déposer de coagulum par le repos, appartient soit à une hydrocéphalie congénitale, soit à une hydrocéphalie symptomatique d'une tumeur. — Un liquide également clair, mais se troublant au repos par un coagulum qui reste en suspension dans toute sa hauteur, appartient à une méningite tuberculeuse ; Lichtheim a constaté ces mêmes caractères dans un cas de sarcomatose diffuse de la pie-mère cérébro-spinale, affection rare et qui dans le cas particulier fut, même à l'autopsie, avant l'examen histologique, confondue avec de la tuberculose. — Un liquide plus ou moins trouble dès son issue doit faire songer à une méningite coccique : Freyhan et Lichtheim ont cependant constaté ces caractères chacun dans un cas de méningite tuberculeuse. — Il peut enfin exister du sang dans le liquide. Tout d'abord, la piqûre des veines extra-méningées ou des veines qui accompagnent les nerfs de la queue de cheval peut provoquer l'apparition de quelques gouttes sanguinolentes au début ou au cours de la ponction, mais ces cas sont faciles à distinguer des cas pathologiques, où tout le liquide qui s'écoule est uniformément et plus ou moins teinté en rouge. Quincke avait le premier constaté ce fait dans un cas d'hémorrhagie ventriculaire, et il ajoutait : « Ce même caractère se rencontrerait évidemment dans les hémorrhagies sous-arachnoïdiennes et sans doute dans les intra-arachnoïdiennes : c'est là une considération du plus grand intérêt pour le diagnostic et pour la détermination thérapeutique à prendre dans les cas où, avec ou sans traumatisme, se manifestent brusquement tous les symptômes d'une compression encéphalique. » Freyhan est revenu récemment sur ce point avec

plus de détails. « Rien n'est plus difficile à diagnostiquer, dit-il, que rupture d'une hémorrhagie encéphalique dans les ventricules : or, deux cas que j'ai observés chez le professeur Fürbringer prouvent qu'avec une rupture dans le ventricule latéral aussi bien qu'avec une rupture dans le 4e ventricule, on trouve du sang dans le canal rachidien. La question, dès lors, se pose de savoir si toutes les fois où nous avons du sang par la ponction lombaire nous pouvons, sans chercher plus loin, affirmer une rupture d'hémorrhagie dans le ventricule. Le diagnostic n'est, du reste, à faire qu'avec les diverses variétés d'hémorrhagie traumatique intra-crânienne sans pénétration ventriculaire ; je crois qu'on peut d'emblée laisser de côté les hématomes épiduraux, parce qu'ils ne sont point en communication avec le sac dural : je puis d'ailleurs ajouter qu'en en autopsiant plusieurs, je n'ai jamais trouvé de sang dans le canal rachidien. Pour les hématomes intraduraux, on peut, au contraire, prévoir comme possible une filtration sanguine dans la cavité sous-arachnoïdienne spinale ; de fait, dans deux cas de ce genre, j'ai trouvé le liquide céphalo-rachidien coloré en rouge, mais avec une intensité beaucoup moindre que dans le cas d'issue brutale du sang dans les ventricules. Ces constatations ont, je crois, un intérêt réel. En effet, souvent, le chirurgien, en présence d'un traumatisme crânien, se demande quelle est la gravité des lésions encéphaliques sous-jacentes et s'il doit trépaner : la ponction lombaire lui donnera à ce sujet, au moins dans quelques circonstances, des indications positives : si elle ne ramène pas de sang, c'est qu'on se trouve en présence d'une hémorrhagie épidurale ou tout au moins d'une lésion intradurale limitée ; si elle ramène du sang pur, il est sûr qu'on se trouve en présence d'une dilacération cérébrale énorme ou, peut-être, si les anamnestiques ne sont pas précis, de la rupture dans les ventricules d'un foyer d'hémorrhagie spontanée. Enfin, si elle donne issue à du sang rosé, le diagnostic de l'étendue des lésions encéphaliques restera douteux. » Telles sont, relativement à l'intérêt diagnostique du sang dans le liquide retiré par ponction lombaire, les considérations émises par Freyhan ; nous avons tenu à les rapporter en détail, car elles nous semblent d'une grande importance, et, pour notre part, nous n'hésiterons pas à les utiliser dès que l'occasion s'en présentera.

*d*) L'*examen microscopique* du liquide, au point de vue des éléments ou débris cellulaires qu'il contient, n'ajoute pas grand'chose aux indications données par son simple aspect : notons toutefois que l'absence absolue d'éléments figurés dans un liquide clair paraît, d'après les observations publiées, tout à fait en faveur d'une hydrocéphalie congénitale.

2° Caractères chimiques. — L'examen chimique des liquides céphalo-rachidiens extraits par ponction n'a été fait jusqu'à présent qu'assez sommairement et a porté seulement sur l'albumine et le sucre.

*a*) *Albumine.* — « La teneur du liquide céphalo-rachidien normal en

albumine est, dit Quincke, de 1/2 à 1 0/00. Cette teneur s'élève entre 1 et 2 0/00 dans les exsudations aiguës, les hydrocéphalies par stase. Je l'ai vu atteindre 3, 5 et 7 0/00 dans trois ponctions successives faites pour une tumeur du cervelet. » Lichtheim essaya de préciser ces indications assez vagues. « L'exsudat sous-arachnoïdien est, disait-il en 1893, moins riche en albumine lors de tumeur que dans la méningite tuberculeuse, sans qu'il y ait de démarcation précise entre l'une et l'autre. Dans six cas de tumeurs, j'en ai trouvé deux fois des traces, et les autres fois 0,8, 0,4, 0,75, 0,4 0/00. Dans six cas de méningite tuberculeuse, une fois une quantité abondante, mais indéterminée ; les autres fois 1, 1,6, 1,35, 1,1, 2,4 0/00. En opposition avec ces résultats est le fait de Quincke qui, dans un cas de tumeur, trouva, nous venons de le voir, jusqu'à 7 0/00. D'autre part, dans un cas d'abcès cérébral, j'ai noté 0,7 0/00, chiffre à peu près égal à celui des tumeurs. » Freyhan, dont les recherches ont été faites sur les très nombreux ponctionnés de Fürbringer, arrive à des résultats analogues. « Je dois commencer par dire, déclare-t-il, que le chiffre de 1/2 à 1 0/00, donné par Quincke comme correspondant à la normale, me semble beaucoup trop élevé ; au moins, dans mes recherches sur le liquide céphalo-rachidien non pathologique, j'ai trouvé seulement des traces d'albumine. Dans les affections inflammatoires des méninges, sa quantité augmente considérablement. Dans la méningite tuberculeuse, je ne l'ai jamais trouvée au-dessous de 1 0/00, et d'ordinaire beaucoup au-dessus ; dans les tumeurs encéphaliques, elle est également augmentée, mais dans une proportion moindre ; enfin, chez les brightiques au stade d'urémie, sa quantité tient le milieu entre celles qui se rencontrent dans les deux cas précédents. » La seule donnée qui ressorte des recherches précédentes est donc la proportion plus grande de l'albumine dans les méningites aiguës que dans les hydrocéphalies congénitales ou par stase, sans délimitation précise entre les unes et les autres : donnée du reste peu utilisable en pratique, car le simple examen clinique permet d'ordinaire de distinguer l'un de l'autre ces deux groupes morbides.

*b*) *Le sucre* a été aussi quelquefois recherché et trouvé dans les liquides pathologiques céphalo-rachidiens. « Dans les tumeurs, dit Lichtheim, le sucre est la règle, dans la méningite tuberculeuse on ne le trouve que tout à fait exceptionnellement. » Freyhan a obtenu des résultats tout différents. « Je n'ai jamais, déclarait-il tout récemment, en avril 1895, trouvé de sucre ni dans les tumeurs, ni dans les méningites, ni dans d'autres affections encéphaliques ; deux fois seulement il y a eu exception à la règle, chez des diabétiques tuberculeux où le sucre fut relevé dans le liquide céphalo-rachidien par le procédé de Trommer avec la plus grande facilité. » Enfin Quincke déclarait tout récemment que « dans certains de ses cas, le sucre du liquide céphalo-rachidien fut mis en évidence, non avec la liqueur de Fehling ou le bismuth qui restèrent négatifs, mais avec la phényl-

hydrine. » Résultats en somme, d'un auteur à l'autre, absolument contradictoires.

Il faut bien dire du reste que les recherches chimiques faites jusqu'à présent sur les liquides céphalo-rachidiens extraits par ponction n'ont été ni méthodiques ni complètes ; si l'on veut tirer de ce genre de recherches quelques enseignements utiles, je crois qu'il ne faudra pas, à l'avenir, se contenter de doser plus ou moins l'albumine et le sucre par les procédés sommaires usités en clinique, mais recourir à des analyses exactes et complètes portant sur toutes les substances, normales ou anormales, que peuvent contenir ces liquides.

3° Caractères bactériologiques. — Beaucoup plus précieuse, au moins jusqu'à présent, est la constatation dans les liquides céphalo-rachidiens extraits par ponction lombaire de microbes pathogènes : elle donne au diagnostic porté une certitude absolue.

*a*) Lichtheim, dans sa communication de mars 1893 au Congrès scientifique de Kœnigsberg, où il insista, pour la première fois, sur l'intérêt de ce genre de recherches, signale un cas où il a trouvé des *streptocoques*. « Il s'agissait, dit-il, d'un cas d'otite suppurée dans lequel survinrent brusquement des accidents cérébraux attribuables soit à un abcès encéphalique, soit à une méningite. Une ponction lombaire fut faite ; dans les quelques gouttes de liquide extraites on trouva des streptocoques, et l'autopsie montra qu'il s'agissait, en effet, d'une méningite cérébro-spinale. » Six mois après, Lichtheim ajoutait, à cette observation, deux autres où le streptocoque fut également trouvé après ponction : dans l'une, la cause de la méningite était encore une otite ; dans l'autre, c'était une endocardite.

*b*) Le *pneumocoque* a été trouvé par Lichtheim dans un cas de méningite otique, et par Fürbringer dans un cas de méningite cérébro-spinale épidémique.

*c*) *Le bacille tuberculeux* a été recherché et trouvé un bien plus grand nombre de fois. C'est à Lichtheim encore que l'on doit les premières constatations de ce genre. En octobre 1893, il avait pu trouver le bacille 4 fois sur 7 cas de méningite tuberculeuse. Un an après, en septembre 1894, Freyhan en publiait un exemple remarquable par l'extrême abondance des bacilles trouvés, exemple dont la valeur a été, du reste, contestée depuis, non seulement à cause de cette extrême abondance, mais encore de l'aspect trouble du liquide et de la guérison du malade, que nous avons signalée dans une autre partie de cette étude. Peu après Freyhan, Dennig publiait un cas de constatation cadavérique du bacille dans de la sérosité recueillie par ponction lombaire chez un sujet mort de méningite tuberculeuse ; il inoculait un cochon d'Inde chez qui l'on constatait, quatre semaines après, de la tuberculose péritonéale généralisée. Enfin, tout dernièrement, en avril 1895, Lichtheim, Fürbringer, Frænkel, Heubner, dans des travaux simultanément parus, donnaient l'état de leurs recherches à ce sujet. A cause de son importance, nous allons inté-

gralement reproduire les considérations émises par ces auteurs. « Je ne m'attendais pas, dit Lichtheim, à trouver plus souvent le bacille dans la sérosité, presque toujours claire, des méningites, que dans l'exsudat séro-fibrineux des pleurites tuberculeuses. Il en a été autrement, si bien que, dans tous les cas de méningite tuberculeuse où j'ai fait la ponction lombaire, j'ai pu déceler sa présence ». Fürbringer a été presque aussi heureux. « Sur 37 cas, dit-il, observés chez des enfants ou des adultes à tous les stades de la maladie et chez un certain nombre desquels le doute subsistait entre une méningite tuberculeuse ou une méningite due à la fièvre typhoïde, à l'endocardite, à la grippe, le bacille a été trouvé 27 fois dans le liquide extrait par ponction lombaire : 27 fois l'autopsie confirma le diagnostic ; 7 fois l'examen clinique fut négatif et l'examen anatomique positif ; enfin, dans 3 cas, où l'on avait trouvé des bacilles pendant la vie, 2 fois l'examen autopsique ne fut pas fait ; dans 2 cas parce que les sujets sortirent de l'hôpital avant leur mort, dans le troisième — c'est le fait pris par Freyhan dans mon service — parce qu'il y eut guérison. Je n'en compte pas moins ces trois cas pour positifs, d'autant mieux que chez les tuberculeux sans méningite j'ai trouvé des bacilles dans le liquide extrait par ponction. En somme, dans 30 cas sur 37, ou dans 4 cas sur 5, la constatation du bacille a permis un diagnostic certain. Si habile clinicien soit-on, on ne pourrait arriver par le simple examen du malade à un résultat aussi satisfaisant : il existe en pratique, tout le monde le sait, un certain nombre de cas de méningite tuberculeuse, aussi bien chez les enfants que chez les adultes, où l'irrégularité des symptômes ne permet pas de poser le diagnostic avec sécurité. Aussi je n'hésite pas à attribuer à l'examen bactériologique du liquide céphalo-rachidien, pour l'affirmation de cette maladie, la même valeur qu'à l'examen des crachats, de l'urine, des sécrétions pleurales ou péritonéales pour le diagnostic de la tuberculose des organes correspondants. Si on trouve les bacilles, le diagnostic est fait ; si on ne les trouve point, il reste en question. Comparativement à mes résultats si souvent positifs, je sais que quelques-uns de mes collègues n'ont pas, ou n'ont qu'exceptionnellement trouvé dans le liquide de la méningite tuberculeuse des bacilles. Il se peut, si le nombre de leurs observations est restreint, qu'ils soient tombés sur une série fâcheuse, ou qu'ils n'aient pas encore eu le temps de rendre leur technique parfaite. Comme pour l'examen des crachats, et d'une façon générale pour toutes les recherches bactériologiques, l'habitude d'une technique modifie singulièrement les résultats obtenus. Je crois important de faire, dans le cas particulier, porter l'examen de préférence sur les traînées de fibrine qui se forment presque toujours dans le liquide laissé au repos ; le centrifuge de Kœnig permet d'arriver au même résultat avec plus de rapidité ». Frænkel, sur deux cas de méningite tuberculeuse, n'a trouvé le bacille dans le liquide ponctionné qu'une

fois. Lenhartz, sur un nombre de cas mal précisé, mais qui doit être d'une dizaine environ, n'a pu le révéler que deux fois, la première au microscope, la seconde, par des cultures. Heubner, moins favorisé encore, n'a pu le constater sur aucun de ses 7 malades, malgré l'examen attentif des dépôts fibrineux et l'emploi des appareils centrifuges. On ne peut donc considérer la constatation du bacille comme sûre régulièrement ; on a rarement le temps, d'autre part, étant donné la marche rapide de la maladie, de tenter les cultures et les inoculations : quoi qu'il en soit, l'examen bactériologique du liquide céphalo-rachidien permettra au moins d'affirmer la méningite tuberculeuse plus souvent qu'on ne le faisait jusqu'à présent, et constitue dès lors un réel progrès clinique.

La ponction lombaire offre donc, par la possibilité qu'elle donne d'examiner aux points de vue physique, chimique et bactériologique le liquide céphalo-rachidien, une importance réelle : pour l'apprécier à sa véritable valeur pratique il nous faut faire du reste UNE RÉSERVE CAPITALE, APPLICABLE A TOUS LES CAS OU LES CARACTÈRES DU LIQUIDE EXTRAIT SONT NÉGATIFS. « Les cas où les caractères du liquide sont positifs, dit à ce propos Stadelmann, sont en réalité les seuls en lesquels on puisse avoir absolument confiance. Obtient-on par la ponction un liquide séreux, clair, sans bacilles, il peut fort bien encore, malgré tout, s'agir de méningite tuberculeuse, mais il peut s'agir aussi de tumeur du cerveau, d'encéphalite, voire de méningite purulente. De même, pour le diagnostic différentiel entre une méningite suppurée et un abcès du cerveau, les constatations positives sont seules valables : la ponction ramène-t-elle du pus, la première de ces affections n'est pas douteuse ; donne-t-elle de la sérosité claire, il peut s'agir de l'une ou de l'autre. Ainsi, dans un cas de Lichtheim, la ponction donna du liquide à peine troublé par quelques flocons de leucocytes polynucléaires, sans micro-organismes : cependant l'autopsie démontra une méningite purulente, du reste très limitée. Lichtheim considère ce cas comme une exception : or j'en ai observé deux semblables, si bien que le fait, quoique exceptionnel, devient, au point de vue clinique, tout à fait digne d'attention. Dans le premier de mes cas, il s'agissait d'une fracture de la base du crâne, avec méningite purulente consécutive : or le liquide céphalo-rachidien obtenu par ponction deux jours avant la mort était seulement trouble, à peine teinté de sang, sans micro-organismes, si bien que si le diagnostic clinique n'avait pas été absolument ferme, les caractères du liquide auraient été plutôt pour induire en erreur que pour conduire dans la bonne voie. Dans ma seconde observation une périméningite otitique par carie du rocher, avec infiltration purulente de la pie-mère, au niveau de la face supérieure du rocher, donna par ponction lombaire un liquide absolument clair, sans micro-organismes d'aucune sorte, aussi bien au microscope qu'aux cultures : le liquide sous-arachnoïdien cérébral était au contraire rempli de streptocoques et

de staphylocoques. » En somme, de même qu'un liquide sans bacilles ne permet pas d'exclure l'hypothèse d'une méningite tuberculeuse, un liquide sans micro-organismes pyogènes ne permet pas d'exclure une méningite suppurée : nous devons toutefois faire constater que dans le cas de Lichtheim, si les micro-organismes ont paru manquer, le liquide était troublé par des flocons fibrineux ; que dans un des cas de Stadelmann, il était teinté uniformément par du sang; ces deux cas prouvent donc que pour obtenir de la ponction lombaire tous les enseignements qu'elle comporte il faut considérer non pas un seul des caractères du liquide, mais l'ensemble de ses caractères. Rappelons du reste qu'ils étaient négatifs, à tous les points de vue, dans le deuxième cas de méningite suppurée rapporté par Stadelmann : nous avons déjà dit qu'ils l'avaient été également dans un assez grand nombre de cas de méningite tuberculeuse : c'est pourquoi nous avons tenu à attirer l'attention sur les réserves de Stadelmann, tout en mettant en garde contre l'importance peut-être trop grande qu'il leur attribue.

Plus embarrassants encore et plus facheux surtout sont les cas ou la ponction lombaire ne donne point de liquide. Quincke pense qu'il s'agit toujours là d'une faute de technique. Fürbringer n'est point de cet avis et admet qu'il s'agit parfois alors d'une disposition particulière des lésions sous-arachnoïdiennes. Chez un enfant de 5 mois 1/2 sur lequel il avait fait quatorze fois la ponction vertébrale, à différentes hauteurs de la colonne lombaire, sans obtenir une seule goutte de liquide, il trouva à l'autopsie, « la base du cerveau tapissée d'une couche gélatiniforme, jaunâtre, criblée de tubercules miliaires ; une couche analogue entourait la moelle, si bien que la dure-mère spinale se trouvait distendue, non par de la sérosité, mais par une masse demi-solide ». J'ajoute que si ce cas est le seul où il ait pu contrôler anatomiquement la cause de son insuccès, il en a observé plusieurs autres où cette cause était sans doute analogue : hypothèse tout particulièrement vraisemblable pour l'un de ces cas, où il s'agissait d'un urémique, car, Ziemssen l'a remarqué, la ponction dans cette affection ne donne, malgré la pression très élevée, que quelques gouttes de liquide. « Il est donc bien possible, dit en terminant Fürbringer, que dans un avenir plus ou moins rapproché, une ponction, sans faute opératoire et cependant négative, garde par cela même qu'elle est négative une certaine valeur au point de vue du diagnostic de l'affection en présence de laquelle on se trouve. »

## V

Les accidents que la ponction lombaire provoque parfois doivent-ils faire renoncer aux avantages qu'elle offre au point de vue diagnostique? Non, et par cette seule raison que si ces accidents sont bien

réellement à craindre lorsqu'on fait une ponction largement évacuatrice, ce qu'on juge ordinairement nécessaire, lorsqu'on la fait dans un but thérapeutique, ils paraissent ne l'être aucunement, ou en tout cas n'ont jamais été observés jusqu'à présent dans les ponctions où l'on s'est contenté d'extraire quelques gouttes de liquide : ce qui est absolument suffisant pour en mener à bien, dans un but diagnostique, l'examen le plus complet. On nous excusera d'insister, en terminant notre étude, sur un si petit détail de technique ; c'est qu'il rend à lui seul possible, à notre avis, la sage application courante de la ponction lombaire.

---

TROISIÈME PARTIE

# NERFS ET DIVERS

## XII. — Les paralysies faciales otitiques : un cas traité par résection des parois du canal de Fallope dans son trajet pétreux (*A. Chipault et E. Daleine*) (1).

Sur toute la longueur de sa traversée pétreuse, le nerf facial, contenu dans le canal de Fallope, présente des rapports intimes avec les diverses parties constituantes de l'oreille. De son entrée dans le canal de Fallope à son premier coude, au niveau duquel se trouve le ganglion géniculé et que l'on pourrait dès lors appeler coude du ganglion géniculé, il suit le bord supérieur du premier tour de spire du limaçon ; de ce premier coude au second, situé sous le seuil de l'aditus, et que l'on pourrait appeler coude de l'aditus, il suit la face interne de la loge des osselets, au-dessous du canal demi-circulaire horizontal, au-dessus de la fenêtre ovale ; de ce second coude au trou stylo-mastoïdien il croise obliquement, de haut en bas et de dedans en dehors, la face postérieure de la caisse, puis du conduit auditif externe, coupant le tympan à la hauteur de l'umbo.

La paroi compacte du canal de Fallope fait corps jusqu'au seuil de l'aditus avec le massif compact de l'oreille interne ; à partir de l'aditus, elle est englobée dans la paroi antérieure également compacte de la mastoïde. Elle peut présenter des amincissements et même des déhiscences, soit à la face interne de la caisse, du côté de cette cavité, soit à quelques millimètres en dehors du tympan, du côté du conduit auditif externe ou du côté des cellules mastoïdiennes.

### I

**La lésion otitique provocatrice d'une paralysie faciale** peut agir sur le nerf aux points les plus divers de son trajet.

1° Au méat auditif interne, par l'intermédiaire de fongosités péri-

(1) Etude publiée dans la *Revue neurologique*, p. 257 et 289, 1895.

méningées, venues de la caisse après avoir détruit ou traversé sa paroi supérieure et s'être étalées à la surface du rocher.

2° Depuis le fond du conduit auditif interne jusqu'au seuil de l'aditus, soit par nécrose du massif osseux de l'oreille interne, soit par action des produits septiques de la loge des osselets sur le segment du canal de Fallope contenu dans sa paroi.

*a*) La *nécrose otitique de l'oreille interne* s'accompagne de paralysie faciale très fréquemment mais non constamment. Pour découvrir le motif de cette inconstance nous avons réuni 80 cas de nécrose otitique de l'oreille interne (1), constituant sans doute la presque

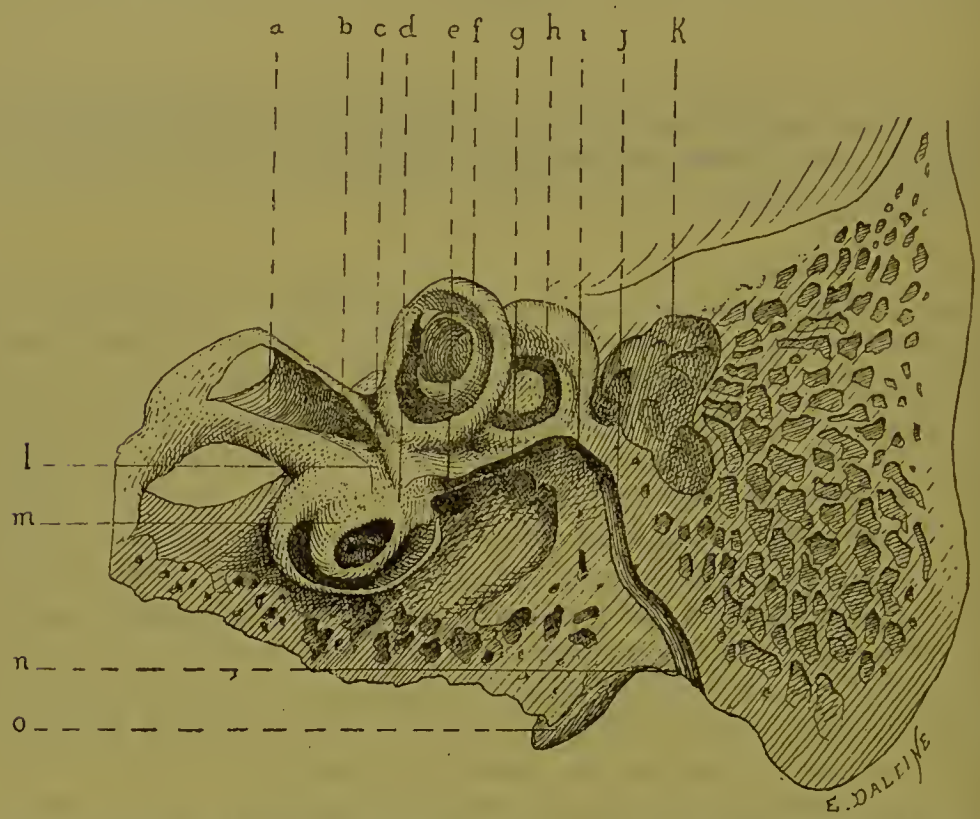


Fig. 182. — Coupe transversale du rocher, passant par le trou stylo-mastoïdien. Le limaçon et les canaux demi-circulaires ont été laissés en saillie sur la coupe pour permettre de représenter dans son ensemble le canal du facial. — *a*, *b*) conduit auditif interne ; *c*) orifice du canal de Fallope ; *d*) coude géniculé du canal ; *e*) fenêtre ovale ; *f*) canal demi-circulaire transversal ; *g*) partie du canal de Fallope située à la face interne de la loge des osselets ; *h*) canal demi-circulaire vertical ; *i*) coude du canal situé au-dessous de l'aditus ; *j*) partie du canal située dans la lame compacte pré-mastoïdienne ; *k*) antre ; *l*) partie du canal en contact avec le premier tour de spire du limaçon ; *m*) deuxième tour de spire du limaçon ; *n*) trou stylo-mastoïdien ; *o*) apophyse styloïde.

(1) Quarante-six de ces faits sont rapportés dans le travail de Bezold. Labyrinthnecrose und Paralyse des Nervus facialis. *Zeitschrift f. Ohrenh.*, 1886-1887, XVI, p. 119-120, 1 pl.— Voici l'indication bibliographique de ceux qui avaient échappé à cet auteur ou sont parus depuis : Aufrey. Carie du rocher droit, destruction du ner facial dans son trajet intra-osseux ; altération du cervelet, paralysie de la face et faiblesse de l'équilibration. Mort. *Bull. Soc. Anat.*, Paris, 1883, LVIII, 27-30. — Barr. On separation by necrosis of the osseous labyrinth sequestrum from the ex-

totalité de ceux publiés. Sur ces 80 cas nous relevons la paralysie faciale 53 fois, soit presque deux fois sur trois : proportion qui doit

ternal auditory canal. *Lancet*, 1887, I, 212. — Bec. *De la nécrose du labyrinthe et en particulier du limaçon*. Th. Lyon, 1893. — Berger. Paralysie de l'acoustique et du trijumeau ; parésie du facial, carie du rocher. *Recueil d'Opht.*, Paris, 1883, 3e s., II, 25-32. — Briese. *Ueber Facialisparalyse bei Ohraffectionen*, I. D. zu Halle, 1894.— Burnett Ch. H. A case of chronic purulent otitis media with facial paralysis, sequestra from the auditory canal. *Medical News*, 1894, II. 579. — Causit. Carie du rocher ; gangrène de l'oreille et des régions temporale et parotidienne correspondantes. Paralysie faciale du même côté. *Bull. Soc. Anat.*, Paris, 1866, XLI, 230-248. — J. G. Connal. Necrosis of the labyrinth with report of a case. *The Glasgow M. J.*, 1895, II, p. 161. — Erskine. Notes of a case of chronic otitis purulenta, from which sequestra of the labyrinth were removed. *British medical Journal*, 1888, II, 477. — Fano. Observation de carie scrofuleuse de l'os temporal gauche, accompagnée d'une diminution de la sensibilité tactile et gustative de la moitié correspondante de la langue. *Bull. Soc. Biol.*, 1853, V, 113-117. — Ferrer H. Suppurating of the middle ear with facial palsy. *Sacramento medical Times*, 1888, I, 53.— Goldstein. Exfoliation of the cochlea, vestibule and semi-circular canals. *The St-Louis medical and Surg. Journal*, 1895, p. 151.— Gruber. Zur Casuistik der eitrigen Mittelohrentzundung mit Lœhmung des nervus facialis. *Monatschr. für Ohr.*, Berlin, 1873, VII, 113-116. — Hartmann. Nekrose der Schnecke mit Demonstration eines Præparates. Bericht über die Verbandl. der Section f. Ohrenh. auf der Naturforschersammlung zu Berlin. *Arch. f. Ohrenh.*, 1887, p. 82. — Heurot. Carie des rochers ; paralysie faciale double, méningite bulbaire. *Union méd. et scient. nord-est*, Reims, 1878, II, 51-57. — Jacoby. Casuistische Beitræge zur operativen Behandlnng der Caries des Schlœfenbeins (22 Meisseloperationen bei 20 Kranken) obs. 20. *Arch. f. Ohrenh.*, 1889, p. 11. — Kauffmann. Ausstossung von zwei Drittel der lincken Schnecke. *Prager. Med. Woch.*, 1885, p. 481. — Kirchner. In Thèse Wolff, p. 28.— Kœhler. *Ueber Necrose des Ohrlabyrinths*, I. D. zu Halle, 1893. — Kretschmanm. Bericht über die Statistik der kœniglichen Universitæts Ohrenklinik zu Halle im Jahre 1885. *Arch. f. Ohrenh.*, 1886, p. 230. Zwei Fælle von Ausstossung der nekrotischen Schnecke, — Lallemant. Otite avec paralysie du nerf facial gauche ; autopsie ; altération du rocher, du temporal, des nerfs qui les parcourent ; tubercules dans les poumons. *Rev. méd. fr. et étrang.*, Paris, 1833, III, 9-16. — Lannois. Nécrose et élimination spontanée d'un limaçon, avec conservation apparente d'un certain degré d'audition. *Lyon médical*, 1893, t. II, p. 218. — Lavrand. Paralysie faciale complète d'origine intra-temporale, moins le filet de l'auriculaire. *Journal des sciences médicales de Lille*, 1888, p. 320. — Lewis. Necrosis of the Labyrinth and facial paralysis. *North Carolina medical Journal*, 1888, p. 121. — Max. Doppelseitige Nekrose der Schnecke mit consecutiver Meningitis und letalem Verlaufe. *Wiener med. Wochenschrift*, 1891, p. 621. — Pope F. A. Purulent otitis media, with caries of portion of the temporal bone and unilateral facial paresis. *Dublin J. M. Sc.*, 1882, 3e s., LXXVII, 360-363. — Richey. Necrosis elimination of the cochlea. *Chicago medical Journal*, XXXVI, 1878, I, 247. — Roosa und Emerson. Ausstossung der ganzen Pars petrosa des Schlœfenbeins. *Zeitchr. f. Orenkeilk.*, XV, p. 260. — Stepanow. Nekrose des Labyrinths. *Monatschrift für Ohrenkeilk.*, 1886, p. 94. — Strazza. Caso di necrosi della Cochlea colla conservazione apparente dell auditione. *Il Sordomuto*, 1892, p. 320. — Tedenat. Carie du rocher ; girations ; paralysie du facial ; ramollissement du ganglion de Gasser avec troubles de nutrition de l'œil. *Lyon médical*, 1874, t. III, p. 464. — Thies. Zwei Fœlle von Nekrose der Schnecke. *Arch. f. Ohrenh.*, 1890, p. 185. — Tœplitz. A case of primary labyrinth necrosis, with facial paralysis. *Arch. of Otology*, XXI, 1892, p. 174. — Trautmann, Ein Fall von primærer Schneckerkrankung mit Ausgang in Nekrose. Bericht über die Verh. der Section f. Ohren. auf der Naturforscherversammlung zu Berlin. *Arch. f. Ohrenh.*, 1887, p. 88. — Wagenhœuser. Bericht über die Universitæts-poliklinik für Ohrenkranke zü Tü-

être la vraie, car nous la retrouvons dans les petites statistiques spéciales comprenant l'ensemble des faits observés par un seul auteur. 63 cas seulement, dont 41 avec paralysie faciale, contiennent des indications précises sur le siège exact de la nécrose. 21 fois le séquestre comprenait tout ou partie du limaçon : sur ces 21 cas, 9 seulement se sont accompagnés de paralysie ; cela se comprend, car le séquestre est alors très ordinairement formé par la partie inférieure du premier tour de spire du limaçon, partie la plus éloignée du nerf et qui peut s'éliminer par la caisse sans le léser. 14 séquestres de la partie profonde du conduit auditif interne ont produit 11 paralysies ; 28 séquestres des canaux demi-circulaires, 21 paralysies : avec ces deux localisations, en effet, le séquestre empiète sur le canal de Fallope, ou le lèse en s'éliminant ; il devrait donc alors provoquer de la paralysie faciale, non pas très fréquemment, mais constamment, si le nerf ne présentait une tolérance telle qu'il peut parfois, sa paroi osseuse détruite sur une grande étendue (Voltolini, Grüber, Kessler, Bezold), ne présenter aucun trouble de ses fonctions.

*b*) Dans cette même partie de son trajet que nous venons de voir atteinte par la nécrose osseuse, le nerf facial peut être lésé par simple *action des produits septiques contenus dans la loge des osselets* : action favorisée par l'existence fréquente de déhiscences dans les parois de son canal osseux. Il s'agit alors d'ordinaire, non plus d'otites anciennes, mais d'otites plus ou moins récentes. Le pus otitique peut venir directement en contact avec le nerf ; Tillmanns, Bezold, Hartmann, Darolles en citent des exemples, dont plusieurs avec mort par ascension du pus, à l'intérieur du canal, jusqu'aux méninges, et autopsie confirmative du mécanisme invoqué. Plus souvent, c'est sans irruption du pus dans le canal, par simple congestion du périoste, que le nerf se trouve lésé ; alors il n'est pas besoin que l'otite causale soit une otite suppurée : d'ordinaire même, c'est à une variété séreuse ou hyperthermique sans perforation du tympan qu'on a affaire : otite légère dont Deleau et Roche avaient voulu faire la cause des paralysies faciales a frigore ; ce qui est vrai, mais non constamment, ainsi que l'a démontré Lannois dans une récente et intéressante étude.

3° Du seuil de l'aditus au trou stylo-mastoidien le nerf facial peut être lésé par les mastoïdites qui, au lieu de s'ouvrir au niveau de la lame mastoïdienne externe, comme c'est la règle, s'ouvrent au niveau de la lame mastoïdienne antérieure, d'ordinaire un peu en dehors du cadre tympanal. Cette ouverture anormale s'accompagne de paralysie faciale, suivant M. Gellé qui en a récemment publié quarante-deux cas, une fois sur quatre : proportion peut-être au-dessus de la réalité, car sur dix cas de carie de la lame mastoïdienne anté-

bingen in der Zeit von 1 April 1884 bis 1 april 1888. *Arch. f. Ohrenh.*, 1888, p. 157, obs. : Nekrotische Ausstossung eines Theiles der Schnecke, p. 168. — Wolff. *Caries und Necrose der Schnecke und des Labyrinths*, I. D. zü Würtzburg, 1886.

rieure, observés par nous à la consultation otologique de l'Hôtel-Dieu, nous n'avons pas une seule fois noté de complication du côté du nerf ; ce qui, bien entendu, ne récuse en rien la réalité et l'intérêt de cette variété pathogénique de paralysie faciale.

Rapprochons-en, en passant, comme étant dus à la lésion du même segment du nerf, quelques cas de paralysie faciale par corps étranger ou par bouchon cérumineux du conduit auditif externe (Dalbey) ayant usé ou rompu la lame mastoïdienne antérieure.

4° Au niveau du trou stylo-mastoïdien, enfin, le nerf facial peut être atteint par une fusée purulente consécutive à une mastoïdite ouverte à la partie libre de la face interne de l'apophyse ou consécutive, comme dans un cas que nous avons récemment observé, à une incision de Wilde infectée (voir étude XIII de ce volume).

## II

**Les variétés de paralysie faciale otitique que nous venons de passer en revue sont parfois possibles à distinguer cliniquement les unes des autres**, soit par l'étude de la paralysie même, soit par l'examen de l'otite causale.

1° L'étude de la paralysie, au point de vue de l'envahissement des branches qui, successivement, naissent du tronc nerveux pendant sa traversée pétreuse, permet tout d'abord de dire en quel point de cette traversée il est lésé.

Au niveau du trou stylo-mastoïdien, les muscles de la face par les branches terminales du nerf et le stylo-glosse par son filet spécial, sont seuls atteints. Dans la traversée mastoïdienne apparaissent en outre, à mesure que la lésion remonte : par le nerf auriculaire postérieur, de la paralysie des muscles auriculaires et occipital ; par la corde du tympan, des troubles du goût et de la sécrétion salivaire ; par le muscle de l'étrier, des bruits subjectifs et de l'audition douloureuse (algacousie et non hyperacousie comme on dit à tort). Du seuil de l'aditus au ganglion géniculé, ces symptômes restent les mêmes. Au niveau de ce ganglion apparaît la déviation du voile du palais, due aux nerfs pétreux. Plus haut disparaissent les troubles de la gustation, les filets gustatifs ne suivant le trajet du facial que du ganglion à la naissance de la corde.

Ces données sont intéressantes, mais il ne faudrait point leur accorder une valeur trop absolue. En effet, tout d'abord, plusieurs des symptômes que nous venons d'énumérer sont loin d'avoir une explication physiologique certaine : par exemple les bruits subjectifs et l'algacousie, qu'après Erb nous avons rapportés à la paralysie du muscle de l'étrier, seraient dus, d'après d'autres auteurs, à la paralysie du muscle du marteau, ou, tout au contraire, d'après Schwartze, aux contractions excessives de ce muscle recevant toute la décharge

destinée aux branches inférieures du facial, fermées au courant ; avec cette théorie, bruits subjectifs et algacousie indiqueraient donc une lésion siégeant non pas au-dessus de l'origine du muscle du marteau, mais au-dessous. Ajoutons, d'autre part, qu'une lésion incomplète du tronc du facial en un point donné peut fort bien épargner les filets d'une branche collatérale naissant au-dessous de ce point et tromper ainsi les suppositions que l'on pouvait faire sur le siège de la lésion, d'après l'extension de la paralysie.

2° L'ÉTUDE DE L'OTITE doit donc, pour diagnostiquer la variété anatomique de paralysie faciale à laquelle on a affaire, se joindre à l'étude de la paralysie.

*a*) S'agit-il d'une *otite récente*, il ne peut exister qu'une affection du nerf à son passage à la face interne de la cuisse : lésion sans doute légère, par compression due à l'hyperhémie du périoste du canal, lors d'otite légère sans perforation du tympan ; lésion sans doute plus intense, peut-être par contact direct du pus, lors d'otite grave, avec perforation tympanique donnant une issue insuffisante aux liquides septiques qui se forment dans la caisse.

*b*) S'agit-il d'une *otite ancienne*, on peut avoir affaire à toutes les variétés de paralysie faciale par nécrose osseuse. Nous avons vu qu'il en existait deux principales : la paralysie faciale par nécrose de l'oreille interne, la paralysie faciale par nécrose de la lame prémastoïdienne.

Dans la paralysie faciale par nécrose de l'oreille interne on note, comme conséquence de la lésion du labyrinthe, des attaques de vertige ou du vertige permanent et, comme conséquence de la lésion du limaçon, une diminution aérienne et crânienne de l'ouïe allant jusqu'à l'abolition complète dans presque tous les cas, et même, suivant Hartmann, Bezold, Schwartze, Politzer, Bec, dans tous les cas où l'on peut mettre hors de cause l'oreille restée saine et la perception tactile des vibrations du diapason. D'autre part, l'examen otoscopique permet de constater dans le conduit l'existence de fongosités, peu abondantes du reste, il faut le savoir, dans les cas de nécrose tuberculeuse ; lorsqu'on les aura enlevées, on verra que le tympan et les osselets sont en totalité ou en presque totalité détruits ; enfin, parfois, alors, le stylet arrivera à la face interne de la caisse, sur une portion d'os dénudée, sonore, immobile ou mobilisable, qu'un bon éclairage permettra de reconnaître directement.

Dans la paralysie faciale par nécrose de la lame prémastoïdienne, la surdité, lorsqu'elle existe, est partielle et limitée à la transmission aérienne. L'écoulement, quelquefois abondant par recrudescence aiguë passagère, est d'ordinaire minime, à peine signalé par le malade. De plus, fait caractéristique, le conduit auditif est rétréci dans la profondeur par la saillie inflammatoire de sa paroi postérieure ou par un polype implanté en ce point ; des lavages, des incisions, des excisions prudentes permettront de constater que la partie adjacente

du tympan est perforée, ou se déprime en infundibulum, ou flotte décollée du cadre, et que, tout près de celui-ci, en dehors d'ordinaire, en dedans quelquefois, sur le trajet connu du canal de Fallope, s'ouvre une fistule dont le stylet fait craquer les lamelles et qui conduirait jusqu'au canal et jusqu'au nerf.

## III

La distinction clinique que nous venons de tenter est indispensable pour porter, dans un cas donné, le **pronostic exact.**

**L'examen électrique** sur lequel Erb voulait le baser, permet sans doute de dire, lorsque le nerf a des réactions normales, qu'il est légèrement atteint, lorsqu'il présente la réaction de dégénérescence, qu'il est gravement atteint ; mais une paralysie avec lésions nerveuses légères peut devenir grave lorsque sa cause est de nature permanente et progressive, tandis qu'une paralysie avec lésions nerveuses graves, même avec destruction anatomique totale du nerf en un point, peut s'améliorer et disparaître par restauration du nerf, lorsque la cause disparaît : l'examen électrique, utile du reste, ne suffit donc pas pour porter un pronostic sûr.

Il faut, pour y parvenir, remonter jusqu'à LA NOTION DE LA CAUSE DE LA PARALYSIE, notion qui va nous permettre d'établir, parmi les formes de la paralysie faciale, une véritable échelle de gravité ascendante.

*a*) *La forme congestive*, due à une otite légère, agissant sur le contenu du canal de Fallope lors de son passage à la face interne de la caisse, est essentiellement bénigne et transitoire.

*b*) *Les formes dues au contact du nerf avec le pus*, plus sérieuses, sont de gravité variable suivant le point où se fait ce contact ; moindre lorsqu'il se fait au trou stylo-mastoïdien, plus grande lorsqu'il se fait à la face interne de la caisse, parce qu'à ce niveau la suppuration peut provoquer des adhérences définitives du nerf avec le périoste de son canal, ou, pis encore, fuser dans le crâne.

*c*) *Les formes dues à la nécrose d'une partie du canal de Fallope* sont, d'une manière générale, plus sérieuses encore que les formes dues au contact du nerf avec le pus.

1° Lors de nécrose de l'oreille interne le pronostic vital est cependant bien moins grave que pourrait le faire prévoir le voisinage de la lésion et des méninges. Sur les 53 cas de nécrose de l'oreille interne avec paralysie faciale que nous avons réunis, 7 seulement se sont terminés par la mort (2 abcès cérébraux, 4 méningites, 1 phlébite des sinus), 46 ont fini, d'ordinaire après des années (1 après huit mois, 20 après deux ou trois ans, 17 après une période variant de quatre à vingt ans, et 8 après plus de vingt ans dont 1 après quarante et un ans d'otorrhée) par éliminer leur séquestre et par cicatriser leur lésion pétreuse. Presque tous ont gardé après cette élimina-

tion une surdité définitive, mais 15 seulement, soit 1 sur 3, leur paralysie faciale ; dans les 31 autres cas, où elle datait souvent de longues années, elle s'est assez rapidement améliorée. Tel est le pronostic général des paralysies faciales par nécrose de l'oreille interne, pronostic qui, du reste, en dehors de ce fait qu'il est toujours atténué par la concomitance d'une fistule mastoïdienne permettant l'évacuation facile des produits périséquestraux, est variable avec la localisation de la nécrose dans les diverses parties de l'oreille interne : sur les 11 cas de paralysie faciale par nécrose du conduit auditif interne que nous avons réunis, 4 se sont terminés par la mort, 5 par paralysie faciale permanente après élimination longue et pénible du séquestre ; 2 fois seulement la paralysie a guéri après cette élimination : cette première variété est donc tout particulièrement grave. 21 cas de paralysie faciale par nécrose du labyrinthe ont donné 3 morts, 9 paralysies faciales permanentes, 9 transitoires : donc variété moins grave. Enfin 9 paralysies faciales par nécrose du limaçon n'ont point donné de mort et seulement une paralysie permanente contre 8 transitoires : cette variété est donc de beaucoup la moins grave ; fait à rapprocher de cet autre, noté par nous plus haut, que la nécrose du limaçon est, de toutes les nécroses de l'oreille interne, celle qui s'accompagne le moins souvent de paralysie faciale.

2° Lors de nécrose de la lame prémastoïdienne, le pronostic, au point de vue de la vie du malade, est variable, comme pour toute mastoïdite, avec l'élimination plus ou moins facile du pus et des séquestres ; le pronostic au point de vue de la paralysie faciale dépend de cette même condition : l'un et l'autre sont donc en réalité au moins aussi sévères que dans la nécrose de l'oreille interne où le pus et le séquestre trouvent toujours, par le conduit auditif externe, une voie naturelle plus ou moins large d'évacuation.

## IV

Le pronostic spontané des diverses variétés de paralysie faciale otitique peut être très notablement amélioré par un **traitement** méthodique, ordinairement discret, parfois conduit avec une hardiesse nécessaire.

1° S'il s'agit d'une paralysie faciale hyperhémique par otite légère, il suffira d'injecter dans la caisse, soit par la trompe, soit par le tympan paracentésé, quelques gouttes d'un liquide antiseptique ; au besoin, un lavage fait du pharynx au conduit auditif externe complétera ce traitement.

2° S'il s'agit d'une paralysie faciale par mise en contact du nerf avec le pus : *au niveau du trou stylo-mastoïdien*, on ouvrira et on désinfectera complétement la cavité purulente, ainsi que nous l'avons fait dans un cas plus haut cité ; *au niveau de la caisse*, on assurera éga-

lement l'évacuation complète du pus par les lavages et les pansements répétés de l'oreille moyenne.

3° S'IL S'AGIT D'UNE PARALYSIE FACIALE PAR NÉCROSE OSSEUSE, la conduite à suivre sera d'une détermination moins simple. La plupart des chirurgiens, se souvenant des paralysies faciales nombreuses provoquées par l'extraction des osselets, par l'extraction de corps étrangers de l'oreille moyenne ou du conduit auditif externe, par les trépanations mastoïdiennes, semblent même avoir pour principe, lorsque le nerf facial est lésé, de n'agir qu'à distance de lui, pour ne pas ajouter à sa

FIG. 183. — Paralysie faciale par nécrose labyrinthique.

lésion préopératoire une lésion traumatique ; aussi se contentent-ils, lors de nécrose de la lame prémastoïdienne, d'enlever par le conduit auditif les polypes et les séquestres siégeant sur cette lame, ou, si cette tentative ne suffit pas, d'ouvrir la lame mastoïdienne externe pour permettre l'élimination des débris osseux (Polaillon, Schwartze, Briesse); et, lors de nécrose de l'oreille interne, d'enlever les polypes et de désinfecter la caisse, espérant pouvoir un jour ou l'autre, en s'ouvrant au besoin une large voie par décollement du pavillon (Lannois), extraire avec une pince le séquestre devenu spontanément mo-

bilisable. Ce traitement indirect de la paralysie faciale par nécrose est parfois le seul possible ; nous venons d'observer un cas, à nous envoyé par M. Marie, de carie tuberculeuse de l'oreille interne, avec paralysie faciale complète, où, vu l'état avancé des lésions pulmonaires, nous avons dû nous en contenter. En général, nous croyons qu'il faut, après l'avoir loyalement essayé, tenter davantage, et loin de maintenir son champ opératoire à distance du nerf facial, **chercher à dégager ce nerf complètement et directement, par résection des parois osseuses du canal de Fallope jusqu'au**

Fig. 184 — Ecarteur auriculaire (modèle de l'auteur).

**delà de son point lésé, c'est-à-dire jusqu'au seuil de l'aditus s'il s'agit d'une lésion de la lame prémastoïdienne, et jusqu'au ganglion géniculé s'il s'agit d'une nécrose de l'oreille interne.**

*Nous avons eu l'occasion, il y a quelques mois, de pratiquer ce dégagement du nerf facial, dans toute l'étendue de la traversée pétreuse*, chez un malade atteint de nécrose labyrinthique et mastoïdienne avec paralysie faciale complète. Le nerf ne fut nullement lésé au cours de l'intervention, que suivit une diminution marquée de la paralysie ; malheureusement, au bout d'un mois et demi, notre opéré succombait brusquement, alors que sa cavité opératoire se



Fig. 185. — Gouge à manche cannelé (modèle de l'auteur, manche Collin).

comblait régulièrement, à des accidents méningitiques provoqués par une nécrose de l'occipital, et que leur évolution suraiguë empêcha de traiter chirurgicalement.

R. T..., âgé de 45 ans, entre dans le service de M. le professeur Duplay, le 11 décembre 1894, pour une otite grippale droite datant de quatre ans, et compliquée depuis près d'un an de lésions manifestes de la mastoïde, avec paralysie faciale datant de trois mois. On constate, après avoir nettoyé le conduit auditif des nombreux polypes qui y sont contenus, une destruction complète du tympan et des osselets avec nécrose de la paroi interne de la caisse. Le séquestre est

légèrement mobile, et la suppuration fétide, très abondante. La région mastoïdienne est empâtée, douloureuse, et présente une fistule à sa partie moyenne ; il existe une paralysie faciale, sans réaction de dégénérescence, de tous les muscles de la face, avec déviation du voile du palais, et diminution des sensibilités gustative et tactile dans les deux tiers antérieurs droits de la langue ; l'ouïe est complètement abolie du côté malade ; il y a quelquefois des vertiges avec tendance à tomber à droite.

Malgré le pansement journalier de la fistule et la désinfection de l'oreille moyenne, la suppuration reste aussi abondante.

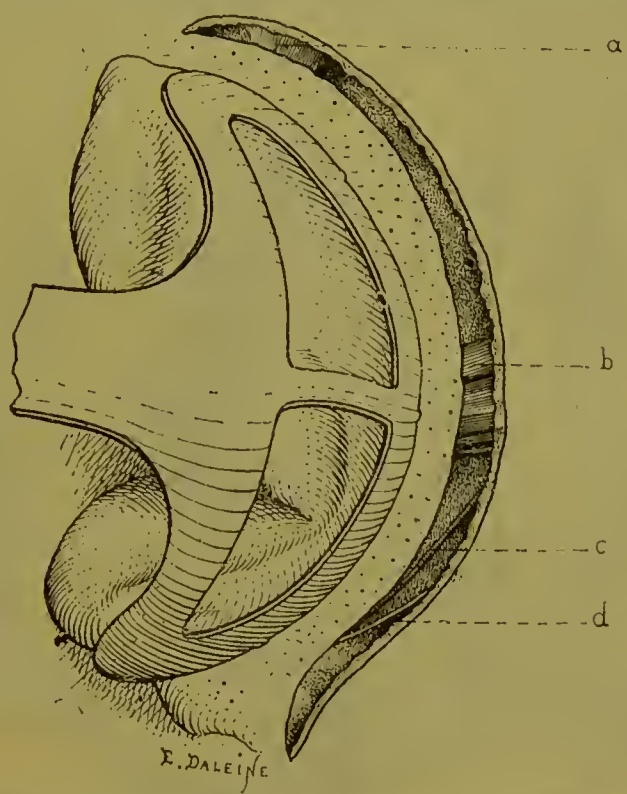


Fig. 186. — Résection du canal osseux du facial. — 1er *temps* : Incision des parties molles. *a*) muscle auriculaire supérieur ; *b*) muscle auriculaire postérieur ; *c*) artère auriculaire postérieure ; *d*) nerf auriculaire postérieur.

Le 4 janvier, après préparation du champ opératoire, une incision est faite le long de l'insertion du pavillon de l'oreille, et à un demi-centimètre en arrière ; étant donnée la grande étendue probable des lésions mastoïdiennes, elle est complétée par une seconde incision dirigée en haut et en arrière. La mastoïde largement mise à nu est attaquée à petits coups de gouge, les fongosités et les débris osseux qu'elle contient enlevés, et, par résection de la paroi postérieure du conduit auditif externe et de la caisse, le nerf facial dégagé depuis le trou stylo-mastoïdien jusqu'à la face interne de celle-ci, où est fragmenté et enlevé un séquestre comprenant une bonne partie du labyrinthe et du limaçon. La cavité mastoïdo-pétreuse ainsi créée était énorme, et mesurait près de 5 centimètres dans tous les sens. Elle fut bourrée de

petits tampons de gaze iodoformée, ainsi que le conduit auditif externe, et l'incision mastoïdienne laissée en grande partie ouverte.

Malgré la gravité de l'intervention, il n'y eut pas de shock, et dès le quatrième jour on pouvait noter une atténuation manifeste de la paralysie faciale, atténuation qui devint de jour en jour plus marquée. La cavité osseuse, pansée toutes les vingt-quatre heures, suppura abondamment, tout en se comblant lentement par sa partie profonde d'où furent enlevés, à plusieurs reprises, de petits séquestres.

Au bout d'un mois et demi, nous croyions notre opéré hors de danger, lorsqu'il se met à souffrir de céphalée et, quarante-huit heures après le début de ces accidents, tomba dans le coma, pour succomber le lendemain.

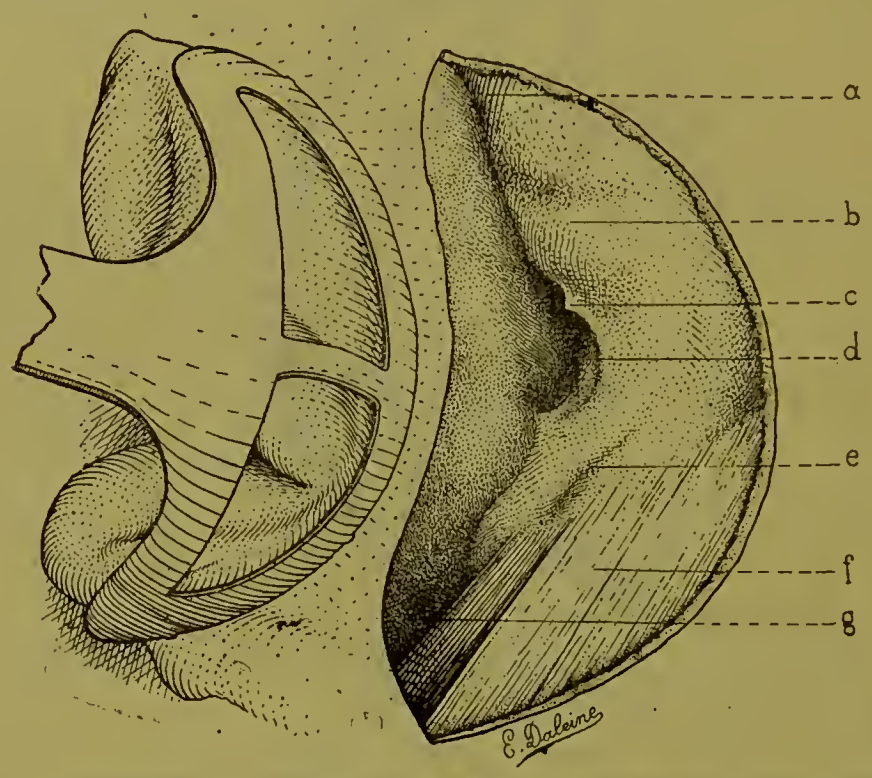


Fig. 187. — Résection du canal osseux du facial. — 2e *temps* : Dénudation de la mastoïde ; *a*) muscle temporal ; *b*) crête sus-mastoïdienne ; *c*) épine de Henle ; *d*) conduit auditif externe ; *e*) crête vertico-mastoïdienne ; *f*) muscles terno-mastoïdien ; *g*) aponévrose parotidienne.

Nous ne pûmes malheureusement faire son autopsie : tout au plus nous fut-il possible de constater que la cavité mastoïdo-pétreuse, bien bourgeonnante, sans fistule profonde, ne présentait rien d'anormal, mais que toute la partie droite de l'occipital jusqu'à l'inion était nécrosée ; ce foyer osseux, non reconnu pendant la vie, avait été sans doute le point de départ des accidents méningitiques survenus si brusquement et si tardivement après l'intervention.

*Le manuel opératoire de la résection du canal osseux du facial* mérite, l'observation que nous venons de rapporter le prouve, une

description précise et générale, permettant d'en mener à bien, méthodiquement, les temps successifs.

Dans ce but, le champ opératoire sera préalablement entouré de quatre compresses fixées à leurs angles de jonction par des pinces, et le pavillon de l'oreille attiré en avant à l'aide de notre écarteur auriculaire qui l'enclave dans la totalité, et, grâce aux quatre petites pointes dont il est muni, ne le laisse point échapper. — La région mastoïdienne ainsi bien découverte, une incision est menée, non au ras de l'insertion du pavillon, mais à 1 ou 2 centimètres en arrière, afin de pouvoir être ultérieurement suturée, s'il est nécessaire. Cette incision commence au-dessus de l'extrémité supérieure de l'insertion et se prolonge au-dessous de son extrémité inférieure sur une lon-

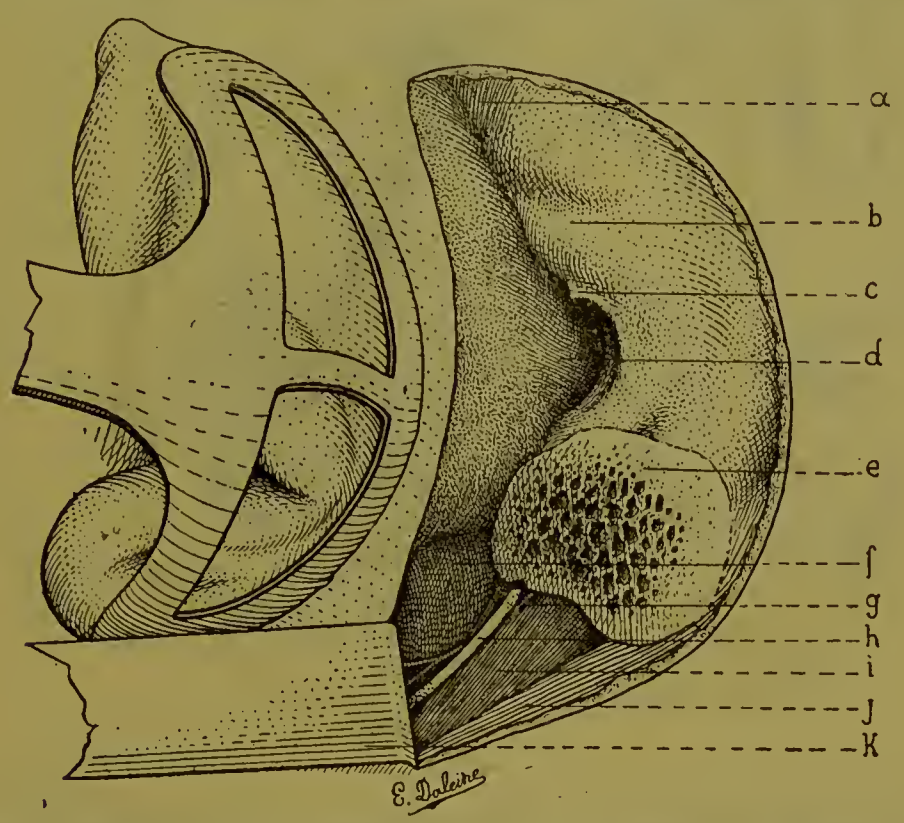


Fig. 188. — Résection du canal osseux du facial. — 3e *temps* : Dégagement du trou stylo-mastoïdien ; *a*) muscle temporal ; *b*) crête sus-mastoïdienne ; *c*) épine de Henle ; *d*) conduit auditif externe membraneux ; *e*) surface de coupe mastoïdienne ; *f*) gaîne carotido-jugulaire ; *g*) artère stylo-mastoïdienne ; *h*) nerf facial ; *i*) muscle digastrique ; *j*) sterno-mastoïdien rétracté ; *k*) écarteur sous-auriculaire.

gueur de un demi-centimètre, en devenant, dans cette dernière partie de son trajet, de courbe qu'elle était, rectiligne et verticale ; elle est faite en deux coups de bistouri : le premier découvre l'épicrâne, les muscles auriculaires supérieur et postérieur, l'artère et le nerf auriculaires, et, en bas, à la hauteur du lobule, de la graisse ; le second va à fond jusqu'à l'os, sauf à la partie tout à fait inférieure de l'incision. — L'artère auriculaire qui saigne est tordue et la lèvre antérieure de la plaie, périoste compris, décollée à coups de rugine,

dirigés concentriquement vers le méat externe. A mesure que ce décollement se fait, l'écarteur auriculaire entraîne de plus en plus le pavillon en avant, et permet de voir la surface mastoïdienne dénudée : en haut jusqu'au bord postérieur du muscle temporal, en bas jusqu'à la pointe de l'apophyse. Au-dessous de cette pointe, quelques coups prudents de bistouri sont nécessaires pour séparer péniblement l'aponévrose parotidienne du muscle sterno-mastoïdien, qui, désinséré ensuite à la rugine de la surface mastoïdienne, se retire spontanément à la partie postéro-inférieure de la plaie. La pointe de l'apophyse mastoïde ainsi dégagée est abrasée avec une gouge large ;

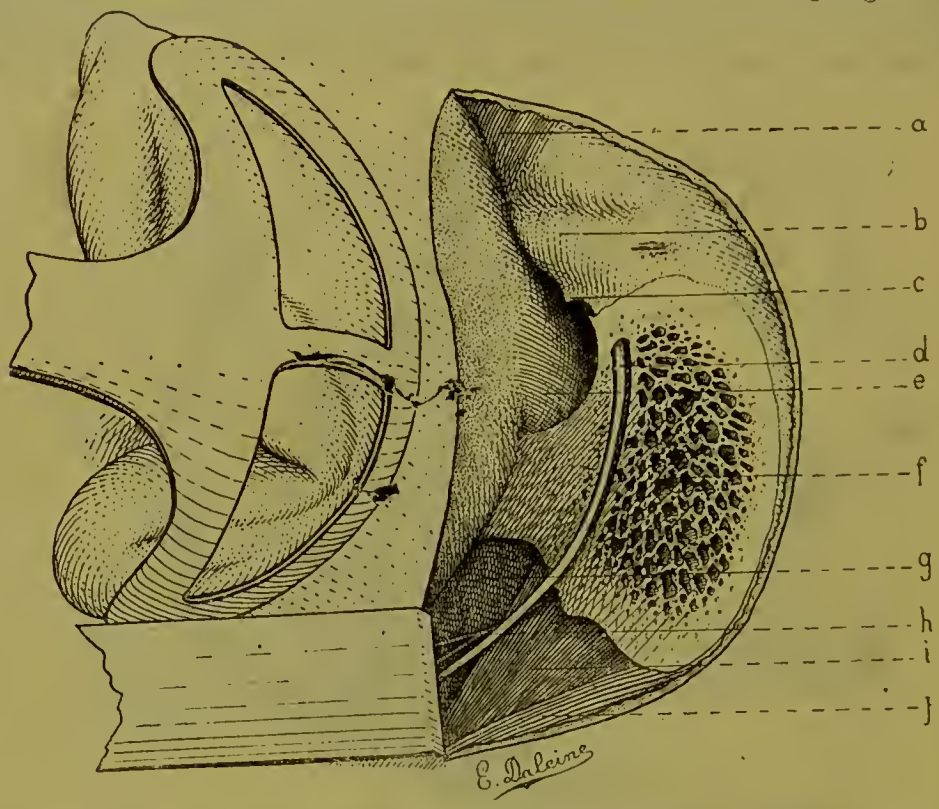


Fig. 189.— Résection du canal osseux du facial. — 4e *temps* : Résection du canal jusqu'au seuil de l'aditus ; *a*) muscle temporal ; *b*) crête sus-mastoïdienne ; *c*) épine de Henle ; *d*) nerf facial ; *e*) conduit auditif externe ; *f*) cellules mastoïdiennes ouvertes ; *g*) gaîne carotido-jugulaire ; *h*) artère stylo-mastoïdienne ; *i*) muscle digastrique ; *j*) muscle sterno-mastoïdien rétracté.

la tranche de section osseuse, dirigée obliquement d'arrière en avant et de dehors en dedans, doit, à sa partie antéro-inférieure, atteindre le trou stylo-mastoïdien et permettre de voir au-dessous de ce trou, le nerf facial et l'artère stylo-mastoïdienne recouvrant le ventre postérieur du digastrique en avant duquel se trouve la gaîne carotido-jugulaire. Au besoin, un écarteur sous-auriculaire facilite l'examen de cette partie de la plaie. — Le nerf facial mis à nu au trou stylo-mastoïdien, il devient facile de le suivre jusqu'à l'aditus. Pour y réussir, après avoir décollé et récliné en avant le périoste du conduit auditif externe, on résèque sa paroi inférieure osseuse, puis sa paroi posté-

rieure ; celle-ci contenant le nerf, les coups de gouge doivent être dirigés, à partir du trou stylo-mastoïdien visible, en haut, en avant et en dedans : c'est-à-dire parallèlement au trajet connu du canal de Fallope ; notre gouge à tranchant étroit permet d'y réussir, avec sécurité, et de ne pas faire d'éclats osseux pendant ce temps délicat de l'opération. Lorsqu'il est terminé, le nerf est à nu, depuis le trou stylo-mastoïdien jusqu'au seuil de l'aditus. — Alors il est bon, pour éviter l'étroitesse du champ opératoire, d'enlever sur la première surface d'attaque mastoïdienne et au delà, une nouvelle tranche osseuse. Le bord externe de l'aditus, une partie de son bord supérieur, le pendentif qui sépare le conduit auditif externe de la loge des osselets sont facilement, à la gouge ou mieux avec une pince emporte-

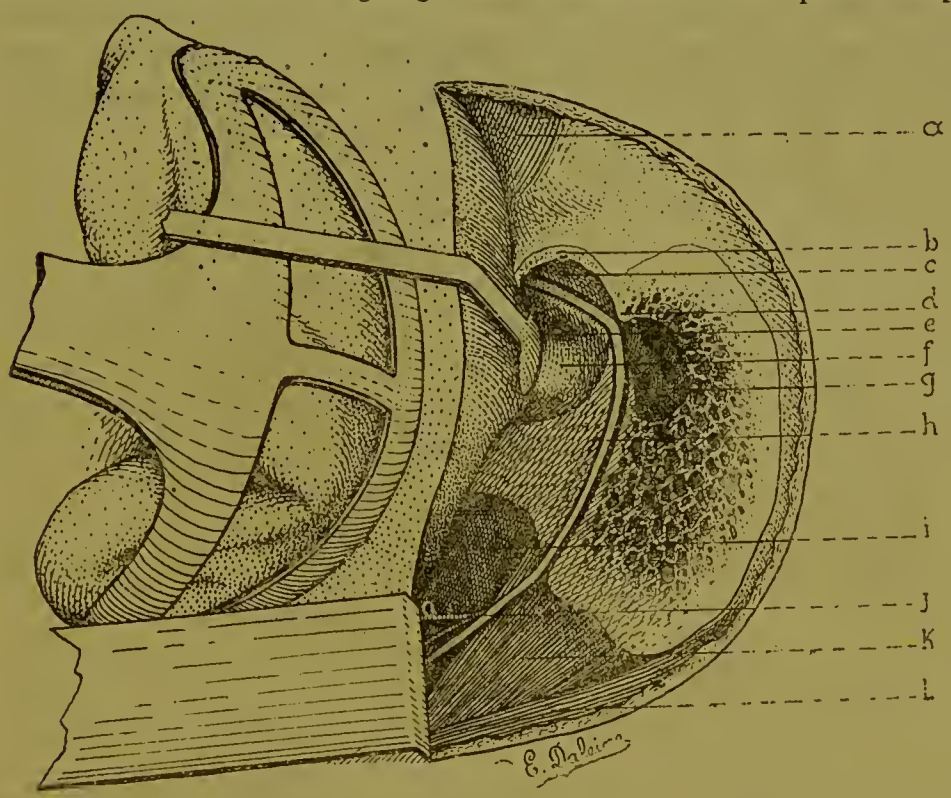


Fig. 190. — Résection du canal osseux du facial.— 5e *temps* : Résection de la portion pétreuse du canal ; *a*) muscle temporal ; *b*) pendentif de la logette ; *c*) canal demi-circulaire transverse ; *d*) partie supérieure de l'orifice de l'aditus ; *e*) fenêtre ovale ; *f*) paroi interne de la caisse ; *g*) antre ; *h*) nerf facial ; *i*) gaîne carotido-jugulaire ; *j*) artère stylo-mastoïdienne ; *k*) muscle digastrique ; *l*) muscle sterno-mastoïdien rétracté.

pièce, réséqués par petits fragments, si bien qu'on a largement sous les yeux l'aditus, et, en arrière de lui, l'autre, en avant la loge des osselets et la caisse. Sur la paroi interne de cette dernière on voit, s'ils existent, les séquestres labyrinthiques et cochléaires. Quelques petits coups de gouge, l'ablation avec une pince à dents de souris des parcelles ainsi détachées, permettent de les mobiliser et de les extraire beaucoup plus facilement qu'on ne pourrait le croire après

avoir répété ces manœuvres sur des cadavres à rocher non nécrosé. — Le nettoyage de l'oreille interne terminé, la plaie opératoire est bourrée de gaze iodoformée ainsi que le conduit auditif, et l'incision mastoïdienne laissée provisoirement ouverte. Ce n'est qu'après plusieurs semaines de pansements journaliers qu'on la laissera bourgeonner, ce qu'elle fera avec une extrême rapidité, si les parties osseuses nécrosées sont toutes bien éliminées ; on laissera également, pour éviter toute récidive, la cavité et la partie profonde du conduit auditif se remplir de bourgeons charnus, à moins, bien entendu, qu'on ne soit resté en deçà de l'aditus.

Tel est le manuel opératoire du dégagement du facial dans son trajet pétreux : manuel opératoire délicat, cela n'est pas douteux, mais praticable sans lésion du nerf, ainsi que le prouve le fait personnel rappelé plus haut, mais utile et nécessaire au moins dans quelques cas graves, ainsi que nous l'avons démontré au cours de cette étude.

## XIII. — Les méfaits de l'incision de Wilde : dix-sept observations dont une avec paralysie faciale et une autre avec nécrose de l'atlas (*A. Chipault et A. Demoulin*) (1).

« En 1862, Wilde, dit M. le Professeur Duplay dans son récent *Traité de Chirurgie*, proposa, dans le cas où l'on hésite sur le développement d'une suppuration dans les cellules mastoïdiennes, de faire à un centimètre en arrière de la conque une incision longue et profonde allant jusqu'au périoste, et d'attendre vingt-quatre ou quarante-huit heures, puis, si les accidents persistent, de trépaner l'apophyse mastoïde. Cette pratique, adoptée par la plupart des auristes, me paraît sans avantage et fait perdre un temps précieux. S'il y a réellement du pus dans les cellules mastoïdiennes, l'incision extérieure est sans action, et il est certain pour moi qu'elle a seulement réussi à calmer les accidents dans les cas où il ne s'agissait pas d'une inflammation des cellules, mais d'une simple périostite. »

L'incision de Wilde est donc rarement indiquée ; et, dans la grande majorité des cas où on l'emploie, elle est peu rationnelle, ne s'adressant qu'à un symptôme de l'affection mastoïdienne, la douleur, au lieu de s'attaquer à cette affection elle-même : malheureusement on la pratique encore dans bien des cas où elle n'a rien à faire, parce qu'elle est facile et parce qu'elle est d'apparence peu dangereuse : nous ne croyons donc pas inutile de montrer par des exemples que son innocuité est loin d'être constante, et qu'il n'est nullement indifférent de créer une plaie à côté d'une oreille qui suppure et dont les sécrétions, imbibant, malgré les précautions prises, le pansement qui recouvre cette plaie, finiront sans doute par l'infecter.

L'histoire des malades porteurs d'incisions de Wilde faites de côté ou d'autre, que nous avons examinés à la consultation d'otologie que M. le Professeur Duplay veut bien nous confier dans son service, est à cet égard des plus probante.

En effet, sur un total de 17 cas, nous en notons seulement quatre où l'incision était, lorsque nous la vîmes pour la première fois, en voie suffisante de cicatrisation. Dans les autres treize cas, elle était infectée. Quatre fois, l'infection était imputable à la collection sous-périostée que l'incision avait eu pour but d'ouvrir ; mais, l'incision avait été faite neuf fois à travers des tissus non infectés, et c'est secondairement seulement, sans doute par les liquides septiques venus de la caisse et coulant par le conduit auditif, que la plaie s'était inoculée,

(1) Etude publiée dans les *Annales des maladies de l'Oreille et du Larynx*, 1895, p. 321.

au bout de huit à dix jours, ordinairement. Sept sur neuf de ces suppurations secondaires étaient légères ; une avait provoqué un œdème inflammatoire considérable de la partie latérale du cou, œdème qui céda à une antisepsie soignée de la région ; enfin deux avaient déterminé des fusées purulentes étendues et, par leur intermédiaire, les accidents les plus graves : une fois une paralysie faciale par englobement du nerf dans le foyer purulent au niveau du trou stylo-mastoïdien, une fois une nécrose de l'apophyse transverse de l'atlas : accidents qui nécessitèrent l'un et l'autre des interventions dont on conçoit l'importance excessive, eu égard au peu de gravité de l'affection otitique primitive.

Nous croyons utile de noter avec quelques détails ces deux observations.

Obs. I. — *Otite moyenne grippale. Incision de Wilde. Fusées purulentes consécutives, avec compression du nerf facial au trou stylo-mastoïdien.* — X..., âgé de 38 ans, a eu en janvier 1895 une otite moyenne grippale droite qui, traitée par des injections d'eau boriquée dans le conduit auditif externe, aboutit en quelques jours à une perforation du tympan qui donna issue à une suppuration abondante jusqu'à la fin de janvier. A cette époque, elle diminua brusquement et survinrent de vives douleurs spontanées au niveau de la région mastoïdienne. On les traita par l'application d'une mouche de Milan, puis par une incision de Wilde, qui donna seulement issue à un peu de sang, et se cicatrisa en une dizaine de jours. Les souffrances qu'elle n'avait pas calmées, s'aggravèrent encore à ce moment : l'antipyrine, le sulfonal furent employés sans succès, et, au milieu de février, une nouvelle incision fut jugée nécessaire ; comme la première elle donna issue à du sang seulement, sans pus : la mastoïde n'avait du reste pas présenté jusque-là la moindre trace d'inflammation. Mais l'incision faite s'infecta, et lorsque nous vîmes le malade pour la première fois (fig. 191 et 192), au commencement de mars, une large fusée purulente s'était faite, décollant la peau, et contournant en avant le sterno-mastoïdien pour gagner sa face profonde. Les souffrances au moindre mouvement du cou ou de la mâchoire étaient très vives, et il était survenu une paralysie faciale légère avec déviation de la bouche, aplatissement de l'aile du nez, larmoiement, abaissement du sourcil : en somme une paralysie portant sur toutes les branches du nerf naissant au-dessous du trou stylo-mastoïdien. Les branches naissant dans la traversée mastoïdo-pétreuse n'étaient pas envahies : il n'y avait ni trouble de la gustation, ni déviation du voile du palais. Nous devions donc penser que la lésion du nerf se faisait très bas, à sa sortie de l'os, et c'est ce que nous montra l'intervention faite pour évacuer la collection purulente. Après longue incision, allant de l'incision de Wilde à la partie la plus inférieure du gonflement cervical, puis réclinaison en arrière du muscle sterno-mastoïdien, nous vîmes que la fusée sous-mastoïdienne remontait à la face antérieure de l'apophyse

en refoulant en avant l'enveloppe fibreuse de la parotide, et arrivait jusqu'au niveau du trou stylo-mastoïdien où elle enveloppait le nerf qui baignait dans le pus. Sa cavité bien ouverte fut ruginée et drainée à la gaze iodoformée ; elle était, quinze jours après notre intervention, entièrement comblée. Aujourd'hui, la paralysie faciale a complètement disparu et l'oreille moyenne qui a été, bien entendu, pendant le temps nécessaire, journellement désinfectée, est tout à fait guérie.

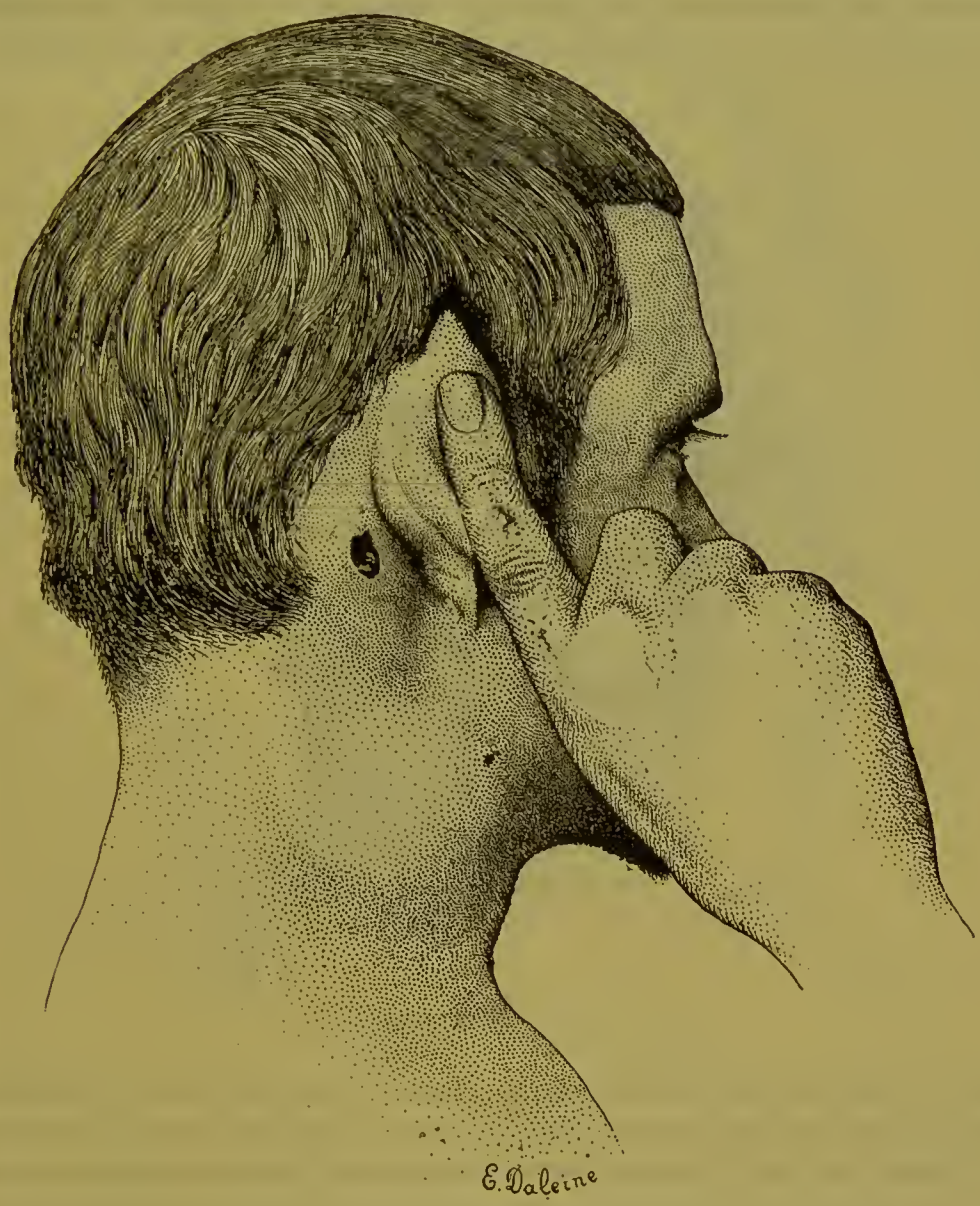


Fig. 191. — Incision de Wilde, suivie de phlegmon régional et de paralysie faciale.

Obs. II. — *Otite moyenne gauche. Incision de Wilde. Fusées purulentes aboutissant à une nécrose de l'apophyse transverse de l'atlas. Résection de cette apophyse.* — A. B..., vigoureux individu de 40 ans, commença à souffrir, en septembre 1894, sans cause connue, de l'oreille gauche, qui, quinze jours après, devint le siège d'un écoulement abon-

dant. En même temps survinrent de vives douleurs mastoïdiennes pour lesquelles on appliqua une mouche de Milan, puis on fit une incision de Wilde qui ne donna pas — je dois dire toutefois que le malade n'est pas constant à ce sujet dans ses affirmations — issue à du pus. Cette incision fut rapidement suivie d'un décollement étendu de la peau mastoïdienne qui nécessita une seconde incision : elle fut insuffisante pour arrêter l'évolution des accidents ; au moment de l'entrée du malade à l'hôpital, en décembre, toute la partie supéro-latérale gauche du cou était tendue, indurée, enflammée ; trois fistules s'y ouvraient : par l'antéro-supérieure on arrivait sur la mastoïde

Fig. 192. — Même malade.

dénudée, par la postéro-supérieure, sur l'occipital à nu jusqu'à la ligne médiane en arrière et presque jusqu'au trou vertébral en bas, par l'inférieure sur l'apophyse transverse de l'atlas que le doigt sentait très bien à travers la peau au-dessous de la pointe mastoïdienne. Ces trois fistules qui donnaient issue à une quantité considérable de pus communiquaient entre elles par de larges trajets sous-cutanés (fig. 193). En outre, l'oreille moyenne, dont l'acuité auditive était réduite de près des deux tiers, était le siège d'une suppuration abondante qui se faisait jour par une large ouverture du tympan ; les parois de la caisse n'étaient dénudées en aucun point. Dans le courant de janvier, une longue incision nous permit, en réunissant les fistules,

d'ouvrir les trajets purulents et de constater que l'occipital et la mastoïde présentaient des lésions très superficielles dont une rugination légère pouvait avoir raison, mais que l'apophyse transverse de l'atlas était le siège d'une ostéite diffuse qui nécessitait sa résection : donc, après l'avoir bien dégagée des parties molles environnantes, nous fîmes à la pince emporte-pièce cette résection qu'il fut nécessaire d'étendre aux pédicules, et jusqu'aux arcs de la vertèbre ; je n'ai pas besoin de dire, que pendant ces manœuvres, les plus grandes

Fig. 193. — Incision de Wilde, suivie de nécrose de l'atlas, avec fistules multiples.

précautions furent prises pour ne pas léser l'artère vertébrale. Nous eûmes la bonne fortune d'y réussir et de mener à bien, sans incident grave, une intervention complète et satisfaisante. Son résultat a été très favorable ; les décollements se sont aujourd'hui complètement réunis et les fistules se sont fermées. Les divers mouvements du cou se font avec la plus grande facilité et le malade a, depuis longtemps, quitté l'hôpital.

Voici donc deux cas où l'incision de Wilde a servi de porte d'entrée à une infection dont les accidents ont été graves : névrite du facial dans un cas, ostéite de l'atlas dans un autre. Nos malades, grâce à des interventions faites à temps, s'en sont tirés relativement à bon compte : il eût fallu bien peu pour qu'il en advînt autrement. Ces faits, comme ceux moins graves rapportés plus haut par nous, nous semblent donc absolument condamner l'incision mastoïdienne superficielle qui n'a point pour but d'ouvrir un foyer local de suppuration : et, lorsqu'un tel foyer existe, ce n'est point l'incision prudente préconisée par Wilde qu'il faut faire, mais une longue incision mettant à découvert les moindres diverticules de la collection : c'est une incision quelconque d'abcès et non une incision à siège précis, méritant d'être décrite, dans la technique opératoire, sous un nom particulier.

## XIV. — Des lésions du plexus brachial dans les fractures fermées de la clavicule, et de leur traitement chirurgical : sept observations (*A. Chipault*) (1).

Ayant eu l'occasion d'observer sept cas de lésion du plexus brachial par fracture de la clavicule, et de traiter trois de ces cas par la suture osseuse, nous croyons qu'il n'est pas inutile de réunir les documents publiés sur cet accident relativement fréquent, et d'en faire ressortir l'intérêt clinique et thérapeutique.

### I

Quelques considérations préalables sur l'**anatomie chirurgicale de la région rétro-claviculaire** sont nécessaires, d'autant plus que cette région est généralement négligée dans les anatomies topographiques, si riches en détails sur les régions sus et sous-claviculaire.

Elle est cependant facile à étudier sur une coupe horizontale du thorax, passant par la clavicule mise tout entière sur le plan de la coupe par l'abaissement de l'épaule.

Sa forme est triangulaire ; son bord interne est en rapport avec la région trachéo-œsophagienne ; son bord antérieur, légèrement convexe en avant et en dehors, est formé par la clavicule ; son bord postérieur, à peu près transversal, est constitué, dans sa moitié interne, par le dôme pleuro-pulmonaire surplombant la première côte, dans sa moitié externe par cette première côte, oblique de haut en bas et d'arrière en avant, puis par le muscle sous-scapulaire.

Le triangle ainsi délimité contient, distribuées de dedans en dehors, les veines jugulaires et sous-clavière, l'artère sous-clavière, le plexus brachial, tous en rapport plus ou moins intime avec la face postérieure de la clavicule. Le premier centimètre de celle-ci, à partir de l'articulation sterno-claviculaire, reste libre de rapports dangereux sur une étendue de un centimètre. Puis, en contact immédiat avec l'os, se placent les grosses veines : d'abord le confluent jugulo-sous-clavier, large de un à deux centimètres, ensuite la veine sous-clavière, qui se dirige horizontalement en dehors, puis en bas et en dehors ; ces rapports veineux s'étendant sur plus d'un tiers, sur presque la moitié dans certains cas, de la face postérieure de la clavicule. Le rapport avec l'artère qui croise la clavicule presque exactement à

(1) Etude publiée dans la *Tribune médicale*, 1895, p. 852 et 873, complétée et *très modifiée*.

sa partie moyenne est bien plus indirect et plus limité : en effet, l'artère sous-clavière en grande partie protégée et par la veine de même nom et par le scalène antérieur, ne se dégage franchement que plus bas, et sa direction est à très peu près perpendiculaire à celle de l'os. Quant aux cordons du plexus brachial, ils sont en arrière du troisième quart de la clavicule, le quatrième quart ou quart externe recouvrant, comme l'extrémité interne, simplement du tissu cellulaire.

Lorsque les nerfs passent derrière la clavicule, ils n'ont plus rien de leur disposition radiculaire, ils n'ont rien encore de leur disposition tronculaire : ils sont au point vraiment plexique de leur trajet et groupés en trois cordons. Deux de ces cordons sont situés en avant, tout près de l'os : l'externe, venu des V^e^, VI^e^ et VII^e^ racines, est destiné à former le musculo-cutané, la branche externe du médian, une petite partie du cubital ; l'interne, venu des VIII^e^ et I^re^ racines, va former la

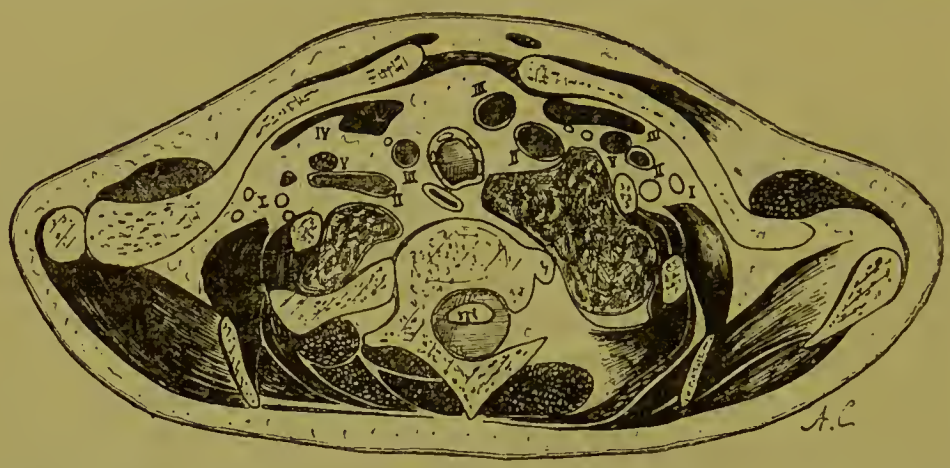


Fig. 194. — Coupe horizontale de la région rétro-claviculaire (d'après Symington) : I cordons du plexus brachial ; II artère sous-clavière ; III artère carotide primitive ; IV confluent veineux jugulo-sous-clavier ; V muscle scalène antérieur.

branche interne du médian, le cubital et les cutanés internes. Le troisième cordon du plexus, cordon postérieur, formera le circonflexe et le radial. Ajoutons qu'avant son passage rétro-claviculaire le plexus a déjà fourni les branches collatérales destinées au rhomboïde et au sus-scapulaire, branches qui dans leur trajet ultérieur n'affecteront aucun rapport avec l'os, et qu'au niveau même de son passage, il fournit, en arrière, les branches sous-scapulaires, en avant, les branches destinées aux muscles pectoraux.

Le plexus brachial présente encore d'autres rapports osseux, qui deviennent surtout nets sur un cadavre dont les épaules ont été portées en arrière et relevées : rapports en arrière avec la partie postérieure de la première côte, tout près de son attache apophysaire ; rapports en haut et en arrière avec l'apophyse transverse de la septième vertèbre cervicale.

Sans y insister, retenons seulement pour le moment les deux faits

suivants : contact intime des nerfs du membre supérieur avec le troisième quart de la face postérieure de la clavicule ; disposition purement plexique de ces nerfs au niveau de cet os.

## II

Du premier de ces faits résulte que les fractures du quart externe de la clavicule, quart sans rapports importants et les fractures du

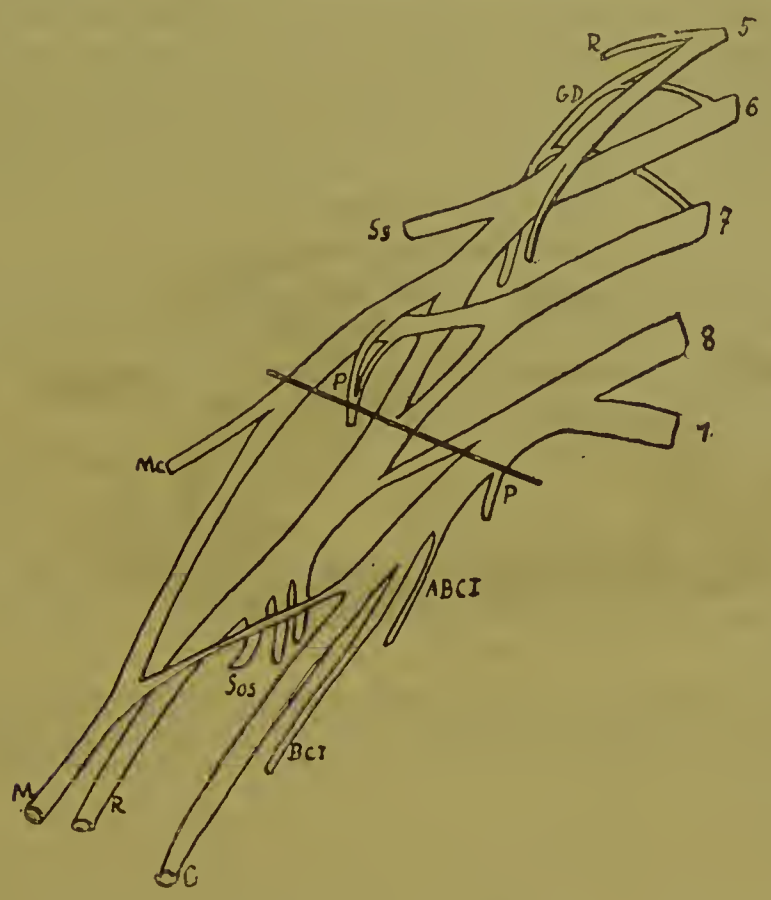


Fig. 195. — Structure schématique du plexus brachial ; le trait noir figurant la clavicule montre qu'à leur passage derrière cet os, les conducteurs nerveux du membre supérieur offrent une disposition qui n'est plus radiculaire, qui n'est pas encore tronculaire, mais qui est plexique : 5, 6, 7, 8, 1, racines cervicales et dorsale ; R, nerf du rhomboïde ; GD, nerfs du grand dentelé ; Ss, nerfs du sous-scapulaire ; P, nerfs des pectoraux ; MC, musculo-cutané ; M, médian ; R, radial ; C, cubital ; Sos, nerfs du sous-scapulaire ; BCI, brachial cutané interne ; ABCI accessoire du brachial cutané interne.

quart interne, fractures sans déplacement et dont le cal évolue toujours vers l'extérieur, ne présenteront jamais de complications vasculo-nerveuses, complications réservées aux fractures du tiers moyen qui sont du reste, dans une énorme proportion, les plus fréquentes. Ces fractures du tiers moyen peuvent atteindre tous les organes rétro-claviculaires. Parfois c'est le dôme pleuro-pulmonaire qu'embroche

un fragment externe très oblique [Vigarous (1), Velpeau (2), Huguier (3), Mercier (4)]. Parfois aussi, ce sont les grosses veines que lèse un fragment analogue : jugulaire interne [Ogle (5)], sous-clavière [Erichsen (6), Manoury (7)]. Tout à fait rarement, c'est l'artère sous-clavière qui se trouve atteinte [Dupuytren, Reboul (8)]. Enfin, le plus souvent, ce sont les nerfs. Un premier groupe de faits est formé par les lésions nerveuses dans les fractures ouvertes : variété rare, d'une gravité exceptionnelle, d'une thérapeutique tout à fait spéciale et nécessairement active ; nous la laisserons systématiquement de côté dans le cours de notre étude. Un second groupe comprend les lésions nerveuses dans les fractures fermées, groupe composé de deux catégories de faits que nous devons, pour plus de clarté, distinguer dès maintenant : la première comprend quelques lésions radiculaires produites dans des fractures claviculaires à mécanisme anormal et que nous décrirons seulement dans notre chapitre de diagnostic ; la seconde, beaucoup plus nombreuse et beaucoup plus importante chirurgicalement, comprend les **lésions plexiques, produites dans les fractures fermées ordinaires à mécanisme direct ou indirect, et dépendant des conditions anatomiques du foyer fractural.**

## III

Ces **conditions anatomiques** peuvent être telles qu'elles produisent une lésion plexique immédiate, secondaire précoce ou secondaire tardive.

**A. Lésions immédiates du plexus.** — Les lésions plexiques immédiates relèvent soit de la simple contusion du plexus, soit de sa lésion par un fragment osseux.

La contusion du plexus par l'unique action des fragments rétropul-

(1) Vigarous. *Œuvres de chirurgie pratique, civile et militaire*, Montpellier, 1812 p. 414.

(2) Velpeau. *Traité d'anatomie des régions*, 1833, t. II, p. 454.

(3) Huguier. Emphysème sous-cutané après fracture de la clavicule, produit par le fragment externe. *Gazette des Hôpitaux*, 1842, p. 315.

(4) Mercier. Des complications des fractures de la clavicule et en particulier de la blessure du poumon. *Th. Paris*, 1881, p. 16.

(5) Ogle. Laceration of the internal jugular vein by a portion of fractured clavicle. *British Med. Journ.*, 1873, II, p. 82.

(6) Erichsen. Clinical lecture on a case of comminuted fracture of the clavicle, with compression of the subclavian vein by one of the fragments. *British Med. Journ.*, 1873, I, p. 637.

(7) Champomier. Contribution à l'étude des lésions des troncs veineux de la base, du cou dans les fractures de la clavicule. *Th. Paris*, 1882, p. 20.

(8) Reboul. Fracture de la clavicule menaçant le paquet vasculaire. *Procès-verbaux du IXe Congrès de Chirurgie*, 1895, p. 621 ; même obs. in : Fabre Ch. Contribution à l'étude des complications vasculaires dans les fractures de la clavicule. *Th. Montpellier*, 1895, n° 31.

sés puis spontanément réduits, n'est invocable avec certitude absolue dans aucune des observations publiées jusqu'à ce jour. Elle ne nous semble toutefois pas douteuse dans le cas suivant, observé par nous et où la fracture était sous-périostée, sans déplacement permanent (1):

(1) Nous avons pensé nécessaire de réunir toutes les observations que nous avons pu trouver de lésions nerveuses par fracture de la clavicule ; nous devons dire du reste que quelques-unes de ces observations ne sont pas des observations de lésions plexiques fracturales, mais des faits qui rentrent dans les variétés cliniques que nous jugeons possible et nécessaire de distinguer : on ne devra donc en entreprendre la lecture qu'après avoir lu ce que nous disons du diagnostic des lésions plexiques avec les lésions radiculaires et avec les impotences fonctionnelles simples suivies d'atrophie: mais alors on trouvera,croyons-nous,dans cette lecture un réel intérêt; voici ces observations. — Barker G.S.J. Ununited fracture of the clavicle,causing pressure on the brachial plexus and Writer's cramp. Excision of the false joint, and wiring of the fragment. Perfect union and complete relief of nerve symptoms. *Tr. of the Clinical Society of London*, 1886, p. 104. — G..., 12 ans, fracture de la clavicule droite, dont on s'aperçut un peu après la naissance. A trois ans commencent les douleurs et la gêne dans le bras. A douze, la clavicule droite est de un quart de pouce plus longue que la gauche : l'extrémité interne du fragment externe est au-dessous et en arrière de l'extrémité externe du fragment interne ; ces extrémités sont arrondies, volumineuses et mobiles. Au repos, douleur dans le creux sus-claviculaire ; lorsque le malade se met à écrire, les douleurs descendent dans le bras, l'avant-bras, le poignet, puis les doigts s'immobilisent et se raidissent sur le porte-plume ; si alors on soulève l'épaule pour empêcher la compression du plexus par la clavicule, les douleurs s'atténuent, mais pour quelques instants seulement. Légère atrophie de l'éminence thénar ; le premier interosseux dorsal ne réagit pas au courant faradique. Pas de troubles de la sensibilité. Les cordons du plexus et les troncs nerveux du bras sont plus sensibles à la pression que du côté opposé. Le 26 août, incision semi-lunaire à convexité inférieure, soulèvement d'un lambeau comprenant la peau et des fibres du grand pectoral ; les deux extrémités osseuses étaient réunies par du tissu fibreux. Avec l'ostéotome de Gowers, elles sont obliquement coupées de dedans en dehors et d'avant en arrière, et les surfaces de section rapprochées et fixées par un fil d'argent rabattu sur la face supérieure de l'os. Suture du lambeau au catgut; le bras est fixé au thorax par un corset plâtré. Celui-ci fut enlevé le 29e jour. Peu à peu tous les symptômes nerveux disparurent, l'écriture redevint normale, les nerfs perdirent leur sensibilité à la pression et les muscles reprirent leur réaction électrique normale. — Barwinkel. Neuropathologische Beiträge : Pathologie des Kopfssympathicus. *Deutsche Archiv. für Klin. med.*, Bd XIV, 1874, p. 545. Fracture de la clavicule droite à son tiers externe. Immédiatement, paralysie totale du bras droit qui bientôt s'accompagne d'un peu de contracture de ses fléchisseurs, anesthésie au-dessous du coude ; contractilité faradique partout abolie et contractilité galvanique conservée. Orifice palpébral et pupille plus petits à droite. Fragment osseux interne porté en arrière. — Birmoser. Beitrag zur Lehre von der Reflex epilepsie. Clavicular fraktur als œtiologisches moment. Heilùng auf operativem Wege. *Internationale klinische Rundschau*, 1888, p. 132. H., 19 ans, A 9 ans. fracture de la clavicule droite, guérie avec pseudarthrose ; raccourcissement de 1 cm. 1/2 ; fragment externe déplacé en bas. La pression sur ce fragment provoque des crises épileptiques commençant par une contracture de l'épaule ou de la rotation du tronc à droite, et pouvant être arrêtées par une forte pression sur le médian. Ces attaques, qui ont débuté neuf mois après le traumatisme, se sont, dans les trois dernières années, répétées tous les jours, et, dans les derniers mois, de trois à cinq fois dans le même laps de temps. Résection des extrémités osseuses et suture au fil d'argent, le 17 août 1887. Attaque pendant l'opération. Ultérieurement, les crises s'atténuent peu à peu, et le malade reste six mois sans en avoir ; il finit par mourir de tuberculose pulmonaire. On trouve une congestion intense et

Obs. I.— « Maurice S..., âgé de 12 ans, bien développé pour son âge, reçut le 2 octobre 1894 sur la clavicule droite un paquet de livres

généralisée des méninges. — Blum. Fracture de la clavicule; cal vicieux ayant déterminé de la névrite du plexus brachial ; ostéotomie ; guérison. *Archives générales de Médecine*, 1888, 1, 742-745. H., 48 ans. En septembre 1887, fracture de la clavicule droite par une barre de fer ; lorsqu'on retire l'appareil, raideurs qui sont mobilisées sous chloroforme ; mais cal exubérant, offrant à l'union du tiers externe avec les deux tiers internes de l'os une saillie s'enfonçant dans le creux sus-claviculaire. La force des fléchisseurs des doigts est diminuée, le biceps légèrement contracturé. Légère hyperesthésie, nerfs un peu sensibles à la pression, surtout dans le triangle sus-claviculaire ; quelques fourmillements spontanés dans la main. Atrophie surtout marquée au niveau des éminences thénar et hypothénar. Glossy skin, onycogryphose, léger abaissement de température. Le 7 février 1888, incision de 10 centimètres ; résection du cal à l'ostéotome et au maillet ; les deux extrémités osseuses, mobiles, et réunies par un simple cal fibreux, sont réunies à l'aide d'un fort fil d'argent passé sous l'os à l'aide d'une sonde de Blandin, et fixé sur une encoche pratiquée sur le fragment externe. Suture avec drainage. Immobilisation dans une écharpe. Les jours qui suivirent l'opération, la douleur par pression sus-claviculaire s'accrut légèrement, puis disparut. Au retour de Vincennes, le malade est en pleine voie de guérison, et ses troubles trophiques ont disparu. — Boone. Comminuted fracture of the clavicle, compression of the subclavian vein and subjacent plexus of nerves by a fragment. *New-York medical Record*, VIII, 1873, p. 557. H., 28 ans. Le 11 février, chute de cheval. Clavicule brisée à sa partie moyenne, avec fragment d'un pouce un quart placé transversalement entre les deux extrêmes. Douleurs au niveau de la fracture, avant-bras et bras insensibles. Bandage plâtré. Le lendemain, empâtement considérable du cou, qui s'atténue peu à peu. Parésie de la main et des doigts, qui diminua conjointement. — Busson. Des lésions du plexus brachial dans les fractures fermées de la clavicule. Etude clinique et thérapeutique. *Th. Paris*, 1894, p. 31. H., adulte. Fracture de la clavicule droite, guérie par cal vicieux avec fragment externe déprimé. Atrophie de tout le membre, plus marquée au niveau des doigts et de la main. Troubles trophiques, raideurs articulaires qui sont mobilisées. Pas de traitement chirurgical. — Campenon in Baret. Contribution à l'étude des lésions du plexus brachial dans les fractures fermées de la clavicule. *Th. Paris*, 1895. Obs. I, p. 31. H., 20 ans ; chute d'un échafaudage ; fracture de la clavicule gauche au tiers externe ; la pression sur le fragment externe provoque de vives douleurs dans le membre qui est paralysé, sauf pour quelques mouvements de flexion de l'avant-bras. Anesthésie, sauf à la face interne du bras. La réduction amène, en quelques minutes, la possibilité de mouvements des doigts ; le soir, thermanesthésie disparue, anesthésie moindre ; le lendemain, la main a repris sa force. Au bout d'un mois, il ne reste de tous les accidents que quelques fourmillements dans les doigts. — Obs. II, p. 43. H., 28 ans, épileptique, fracture de la clavicule gauche au tiers externe, avec enfoncement du fragment externe ; une heure après, le bras s'engourdit et le blessé ne peut plus remuer les doigts. Anesthésie, analgésie et thermanesthésie, sauf à la face interne du bras, fourmillements dans la main. Les mouvements de flexion et d'extension de l'avant-bras sont possibles, mais les doigts sont presque complètement paralysés. Réduction, immobilisation. Amélioration progressive, mais le malade est perdu de vue au bout de quelques jours. — Obs. III, p. 47. H., 40 ans. Fracture de la clavicule par chute d'une planche ; pas d'immobilisation ; à partir du 10e jour, développement d'un cal exubérant, et, simultanément, de parésie de tous les muscles du membre supérieur, avec anesthésie presque complète. Lorsqu'on voit le malade, cal encore mou et mobile ; immobilisation ; électrisation quotidienne. Dès le 8e jour, diminution progressive des accidents ; au bout de six semaines, le malade quitte l'hôpital avec un membre normal, seulement un peu atrophié, un cal solide, encore volumineux. — Obs. IV, p. 50. H. 38 ans ; fracture

tombé d'une hauteur d'un mètre. Il ressentit immédiatement une douleur très vive au point traumatisé et dans tout le membre supérieur.

de la clavicule gauche. Au bout de trois mois, fourmillements dans les doigts, puis gêne des mouvements des doigts et du poignet ; la sensibilité est diminuée dans les régions du circonflexe, du brachial cutané interne et de son accessoire, abolie dans celles du musculo-cutané, du radial, du cubital et du médian. Pouls un peu plus faible que du côté opposé; à l'union du 1/3 externe et des 2/3 internes de la clavicule, cal de la grosseur d'un œuf de poule, avec fragment externe en avant de l'interne. Immobilisation et électrisation. Le 15e jour commence l'amélioration ; au bout de deux mois, tous les accidents avaient disparu, et le cal avait diminué d'un tiers. — Chalot. Fracture de la clavicule, lésion du plexus brachial, troubles trophiques divers. Rapport de M. Tillaux. *Bull. et Mém. Soc. Chir.*, 1879, n. s. V, 100-192. H., 35 ans. Il y a quatre ans, fracture de la clavicule droite, au tiers externe, consolidation en 25 jours, par écharpe de Mayor. Dès ce moment, fourmillements dans tout le membre, surtout à la paume de la main et à la pulpe des doigts. Depuis 6 mois, l'hyperesthésie est telle que le moindre contact au niveau de la face palmaire des doigts et de la main, de la partie antérieure de l'avant-bras, de toute la circonférence du bras, provoque des nausées, des vomissements, puis du spasme phrénique. La peau, sur cette région, est lisse et rougeâtre. La pression des nerfs du membre, celle des branches sus-acromiales du plexus cervical, des branches superficielles du trijumeau, des branches postérieures droites des nerfs rachidiens, jusqu'à la 5e dorsale, provoque les mêmes accidents. La zone excitable dépasse de 1 centimètre à 1 centimètre 1/2 la ligne médiane. Les muscles du membre et de l'épaule sont un peu diminués de volume, douloureux au pincement, mais sans contracture. Au tiers externe de la clavicule, cal volumineux, avec pointe scapulaire déviée en arrière ; la pression, sur elle, provoque les accidents précités ; il en est de même lorsqu'on porte vivement, en arrière et en bas, le moignon de l'épaule. — Charier. Des troubles nerveux consécutifs aux fractures de la clavicule par cause indirecte. *Gazette médicale de Paris*, 1889, 7e s., t. VI, p. 402. H., 22 ans. Fracture de la clavicule gauche, au tiers externe, par chute de cheval. Douleurs à la pression du circonflexe. Echarpe de Mayor. Le 7e jour, douleurs violentes le long du cou et de la face externe du bras. Elles durent huit jours, puis disparaissent. Levée de l'appareil le 28e jour. Atrophie considérable de tout le membre, avec parésie ; la peau des doigts et de la main est lisse et violacée, sa température abaissée. Paresthésie à la partie supéro-externe du bras, le long de la face postéro-externe de l'avant-bras et de la moitié externe du dos de la main ; hyperesthésie des doigts et de la paume de la main ; sensibilité faradique des muscles diminuée. — Davis G. G. Injuries to nerves in fractures : report of two operative cases in fractures of the humerus and clavicle. *Annals of Surgery*, 1896, t. I, p. 147. H., 33, fracture par écrasement de la clavicule droite, de deux côtes et de l'omoplate ; pas de douleurs, mais paralysie du bras droit ; dix jours plus tard douleurs au niveau de la fracture, qui s'étendent à tout le membre supérieur. Quatre semaines après l'accident la motilité et la sensibilité commencent à revenir ; à la 8e semaine, les doigts avaient une motilité presque nulle, la main était froide, avec la peau lisse. La clavicule était fracturée à l'union des tiers externe et moyen, le fragment externe étant dévié en bas et en arrière et la consolidation nulle. Incision parallèle à la clavicule ; une bande fibreuse qui réunissait les deux fragments est sectionnée, les extrémités osseuses rafraîchies, mises en contact, et fixées par un fil d'argent. Sutures sans drainage. Réunion par première intention. Dès le 3e jour, la douleur dans le bras avait beaucoup diminué ; la 2e semaine les mouvements des doigts commençaient à revenir, et la peau de la main à reprendre un aspect normal ; la 4e semaine les mouvements étaient revenus à l'avant-bras. La 7e semaine la suture fut enlevée, et huit jours plus tard, le malade quittait l'hôpital, sans souffrir, et se servant très suffisamment de sa main et de son bras.. — Delens. De la résection d'un cal comprimant les vaisseaux et les nerfs sous-claviers. *Archives générales de*

Lorsque je le vis, une heure plus tard, ce membre était presque insensible au toucher jusqu'à mi-hauteur de l'avant-bras, et le siège

*Médecine*, 1881, II, 171. H., 42 ans. Fracture de la clavicule gauche et de deux côtes. Echarpe de Mayor : résultat primitif en apparence satisfaisant, puis le membre s'affaiblit peu à peu. Cal volumineux, dur, non mobile. Atrophie du membre avec parésie. Fourmillements dans les doigts ; pas d'anesthésie. Pouls affaibli. Trois mois après l'accident, incision de 8 centimètres, décollement du périoste, détachement de la partie exubérante postérieure du cal à la scie à chaîne, puis à la gouge et au maillet, pendant que les vaisseaux et nerfs sont protégés par un écarteur. Dès la fin de l'opération, le pouls a repris son ampleur et la main sa coloration. Un peu de suppuration. Electrisation un mois après l'opération. Trois mois après, guérison à peu près complète. — EARLE (H.). Cases and observations illustrating the influence of the nervous systems in regulating animal heath. *Medico-Chirurg. Trans.*, VII, 1819, p. 173. Matelot. Fracture de la clavicule gauche ; au bout de six jours, en enlevant le bandage, on trouve le membre paralysé et insensible. Abaissement de température. Electrisation. Retour de la sensibilité de haut en bas et de la motilité dans les muscles de l'épaule et du bras : il persiste des spasmes involontaires des fléchisseurs et une grande susceptibilité de la main au froid. — GIBSON. Principles of Surgery. 6e éd., I, p. 271. Fracture comminutive de la clavicule par chute d'une branche d'arbre. Atrophie et paralysie du membre. — GROSS. A. System of Surgery, 2e éd., 1872, I, 954. Fille, 15 ans. Fracture comminutive de la clavicule droite par recul d'un fusil. Paralysie partielle du membre. — HAMILTON. On fractures and dislocations. 4e éd., 1871, p. 187. « A la suite d'une fracture comminutive de la clavicule, la paralysie avec contracture des muscles s'étendait au poignet et aux doigts ». — HASSLER. Contribution au traitement des fractures de la clavicule. *Lyon Médical*, 1896, I, p. 37. H., 45. Fracture par cause directe de la clavicule droite à un centimètre en dehors du milieu de cet os. Appareil de Gerdy, enlevé le 33e jour, et remplacé par une écharpe de Mayor, laissée dix jours. Après un repos de quinze jours, le blessé peut reprendre son travail à l'arsenal, mais le 3e jour, il est pris de douleurs spontanées au niveau du cal et de douleurs irradiées au cou, au moignon de l'épaule, à la partie antéro-externe du bras et à la partie dorsale de la main. Malgré des tentatives répétées, le travail ne peut être repris. Au bout de six mois, on constate que le fragment externe, dévié en bas et en arrière, est solidement fixé au fragment interne ; zone d'hyperesthésie au niveau du cal, du trapèze et du deltoïde dans sa partie postéro-externe ; douleurs vives au niveau du cal s'irradiant au cou et au membre supérieur ; impotence fonctionnelle presque complète ; tous les mouvements sont conservés, mais limités : la clavicule droite a un centimètre de moins que la gauche. Incision parallèle à la clavicule. Le cal englobe les deux fragments qui chevauchent légèrement l'un sur l'autre ; aucun rameau du plexus n'est englobé dans le cal. Deux sections à la petite scie de Larrey, obliques à 45° par rapport à l'axe de l'os, permettent de réséquer un centimètre environ du cal et d'obtenir deux fragments à biseau très accentué, susceptibles d'être coaptés ; chaque fragment est perforé de deux orifices perpendiculaires au plan de section, et suturé, avec le nœud de Hennequin, à l'aide d'un gros fil de soie tressée plate de Czerny n° 3 ; cuirasse plâtrée laissée quarante jours. Guérison complète des douleurs ; retour du fonctionnement du membre, qui reste cependant un peu faible. — HILTON J. Fracture of the clavicule, shortening, great displacement backward of outer fragment, pressure on nerves of brachial plexus ; paralysis of certain muscles and partial loss of sensations at the arm. *Guy's Hospital Reports*. 1865, 3e s., XI, 302-313. H., 29 ans. Fracture de la clavicule gauche à sa partie moyenne : fragment externe impossible à découvrir. Coaptation, appareil. Le cinquième jour, celui-ci, enlevé à cause de la compression du thorax, est replacé, mais d'une manière beaucoup moins satisfaisante. Le dixième jour, épanchement considérable dans le foyer de la fracture ; progressivement se développent : de la douleur sur le trajet du cubital, de l'anesthésie surtout marquée sur le trajet des

de fourmillements spontanés très pénibles qui avaient succédé à la vive douleur des premiers moments. Les mouvements, tous possibles,

cutanés interne et cubital, de la paralysie qui paraît étendue à tous les muscles du membre, et n'est complète que pour les muscles de la main innervés par le médian. Dans les jours suivants, un peu d'amélioration motrice, en même temps que l'épanchement diminue ; le malade doit quitter l'hôpital pour insubordination. — HOLMES. System of Surgery, 2e éd., 1870, II, 769. Robert Pell. Fracture comminutive de la clavicule gauche. Enorme épanchement par lésion de la veine sous-clavière et douleurs extrêmement vives dans le membre par déchirure ou compression des troncs du plexus. Mort. — JEFFERIES W. R. S. Fracture of the clavicule followed by myelitis ; paralysis and death. *British Med. Journ.*, 1878, II, p. 831. Femme de 49 ans. Fracture indirecte de la clavicule gauche á sa partie moyenne. Vives douleurs pendant la consolidation, qui paraît complète au bout de trois semaines. Un mois après, douleurs intenses dans l'épaule puis paralysie des membres supérieurs, ensuite des inférieurs et de la vessie. Mort six jours aprés le début des accidents myélitiques. — KOHLER. Statisticher Bericht über die chirurgische Klinik des Herrn Geheimrath Bardeleben, pro 1879, *Charité-Annalen*, 1879, III, p. 425. H., 44 ans. Le 16 janvier fracture de la clavicule droite ; pendant la convalescence, douleurs dans le côté droit du thorax, l'épaule et le bras droit. Résection du cal ; on trouve une fracture comminutive avec esquille aiguë á la partie postérieure du fragment externe, s'enfonçant dans les parties molles. Guérison complète, sauf une légère insuffisance de l'abduction du bras. — LANGENBECK in KRAUSE J. W. Ueber Druckparalysen und Druckneurosen bedrugt durch Knochencallus und Narbenmassen I. D. zu Berlin, 1882. Obs. I, p. 11. Fracture de la clavicule droite par cause directe, suivie de parésie et de névralgies du membre. On sent un cal hypertrophique qui s'enfonce dans la profondeur. Résection du cal. Guérison complète. — Obs. II, p. 33. H., 28 ans. Le 29 octobre 1878, fracture de la clavicule gauche par chute d'un corps pesant d'une très grande hauteur. Dés ce moment, paralysie et insensibilité du bras, de la joue et du côté gauche du cou. Appareil de Desault. Cal hypertrophique s'étendant jusqu'au bord du deltoïde ; les muscles du cou sont contracturés, la tête et le tronc inclinés du côté malade. Le bras gauche est pendant, en légère rotation interne, anesthésié ; pupille droite plus large que la gauche. Electrisation pendant un mois sans résultat. Incision à convexité du côté du sternum, prolongée en haut jusqu'á l'oreille ; on constate que le fragment interne était dirigé en haut et en arrière, l'externe en bas, les deux réunis par un cal solide, envoyant une saillie aiguë du côté du plexus. Ablation sous-périostée de cette saillie ; les nerfs, rougeâtres et adhérents au périoste, sont élongés, surtout du côté de leur bout central. Drain. Les pupilles, égales immédiatement après l'opération, reprennent, au bout d'une heure, leur inégalité. Aucun résultat. — LEJARS. Leçons de chirurgie (La Pitié, 1893-94), in-8°, Paris, 1895, p. 95 : *Fractures de la clavicule et sutures osseuses*. Obs. I. F. 65 ans, fracture de la clavicule droite en fin 1893 ; écharpe de Mayor ; au bout de deux mois, début des accidents de compression nerveuse : douleurs irradiées dans le membre supérieur, sensibilité amoindrie sur le territoire du médian, raideur des doigts, surtout du pouce, de l'index et du médius, atrophie légère des muscles de la face antérieure de l'avant-bras et du bras ; relief du fragment interne, et au-dessous et en arrière de lui, masse osseuse volumineuse. Le 22 mai 1894, opération : le fragment externe avait glissé sous l'interne d'une longueur de 2 centimètres, s'était soudé avec lui dans cette position vicieuse, et s'était entouré d'une coque épaisse d'ostéophytes. On passe sous la clavicule une sonde de Blandin, et on fait sauter à la gouge la partie postéro-inférieure de la masse ; suture du périoste par un surjet de fin catgut, suture de la peau sans drain. Disparition rapide des douleurs et progressive des troubles fonctionnels. — Obs. II. H. 30 ans. fracture de la clavicule gauche ; développement rapide d'un cal trés volumineux et de vives douleurs dans le membre supérieur gauche. Modelage du cal à la gouge et au maillet. Disparition des douleurs. — MANNLEY. Brachial palsy from fracture

exaspéraient ces fourmillements. La température de la main était de près de deux degrés plus basse que du côté opposé. Il n'y avait aucun

of the clavicle. *Medical News*, 1893, I, 129. H., adulte. Chute sur l'épaule gauche ; fracture de la clavicule à son tiers externe. Appareil. Au bout de quatre semaines, le bras se paralyse et s'atrophie. Résection du cal hypertrophique. Guérison complète. — MAUCLAIRE. Fracture esquilleuse de la clavicule. Cal hypertrophique comprimant le plexus. Esquillotomie. Suture osseuse, guérison. *Comptes rendus et Mémoires Congrès de Chirurgie*, 1894, p. 321. F., 21 ans. Fracture indirecte de la clavicule droite à son tiers externe. Appareil Desault ; lorsqu'il est enlevé, le 21e jour, impotence des pectoraux, deltoïde, biceps et rotateurs de l'épaule. Cal hypertrophique. Pas de troubles de la sensibilité. Le 36e jour, opération. Résection du cal, perforation des extrémités osseuses mises en place et suturées. Appareil laissé 20 jours, puis électrisation. Guérison complète. — MAUNOURY. Fracture de la clavicule, compliquée de déchirure de la veine sous-clavière. Opération. Mort par hémorrhagie et entrée de l'air dans les veines. *Progrès médical*, 1882, p. 302. H., 59 ans. Fracture indirecte de la clavicule droite. Immédiatement, gonflement énorme de la région, avec bruit de souffle intermittent, membre complètement paralysé ; anesthésie de l'avant-bras, de la partie inférieure du bras et de plusieurs zones sur l'épaule. Pas de pouls radial. Le lendemain, opération. Le tissu cellulaire sous-cutané, infiltré de sang, forme une couche épaisse de 3 centimètres ; les fragments claviculaires ne sont pas déplacés ; l'aponévrose est déchirée à la sonde cannelée : flot énorme de sang arrêté par le doigt ; dès que celui-ci est retiré, entrée de l'air dans les veines. Mort. Le trait de fracture, long de plus de 4 centimètres, est très oblique, de dehors en dedans et d'avant en arrière ; le sommet du fragment interne est détaché. La veine sous-clavière a été presque complètement sectionnée par la pointe du fragment externe. Les nerfs du plexus brachial ne sont pas lésés, mais infiltrés de sang. — MERCIER. Des complications des fractures de la clavicule et en particulier de la blessure du poumon. *Th. Paris*, 1881. Obs. X. Fracture de la clavicule en dedans des ligaments coraco-claviculaires avec paralysie immédiate et persistante du membre supérieur correspondant. P. 30. H. 40 ans. Fracture indirecte de la clavicule droite. Fragment externe profondément enfoncé. Paralysie complète du membre supérieur. Echarpe de Mayor. Il se forme un cal assez volumineux, sans douleur. Au bout de six mois, la paralysie persiste et s'accompagne d'atrophie, malgré l'électrisation. — PASTURAUD. Etude sur les cals douloureux. *Th. Paris*, 1875. Obs. III. Fracture de la clavicule, cal difforme et douloureux, compression du nerf radial. P. 51. Id. in POLAILLON. Clavicule. *Dict. encyclopédique des Sciences médicales*, 1re série, t. XVII, p. 692. F. 65 ans. Fracture de la clavicule droite, non soignée pendant 7 mois. A ce moment, on constate un cal volumineux, solide, développé en bas et en arrière. Douleurs à son niveau et sur le trajet du radial. Abaissement de température de 2 degrés. — POIRIER. De la suture osseuse dans les fractures de la clavicule. *Semaine médicale*, 1891, XI, 362-364 ; Renseignements complémentaires in RICARD. Traité de Chirurgie Duplay-Reclus, II, 413. H., 35 ans. Fracture comminutive de la partie moyenne de la clavicule, fragment intermédiaire s'enfonçant d'avant en arrière. Paralysie et anesthésie complètes du membre supérieur, sauf quelques mouvements du deltoïde et une zone sensible à la face interne du bras. Six mois après, la sensibilité est revenue jusqu'au coude. Membre très atrophié et impotent. Résection et suture. On trouve un gros cal et un fragment intermédiaire non consolidé. Pas de résultat. Persistance des douleurs. Au bout de quelques mois, désarticulation de l'épaule. — POSTEMPSKI. P. Sutura metallica nelle fratture della clavicola. *Boll. d. s. Acad. di Roma*, 1887-88, p. 46-48. F. Fracture de la clavicule droite, avec compression du plexus brachial et fragment sternal menaçant la peau. Suture métallique très serrée ; résultat parfait. — POWERS. A Case of fractured clavicule attended by non union and extensive functional disability. Complete cure by wiring. *New-York Med. Journ.*, 1890, I, p. 572. H., adulte. Fracture de la clavicule droite à sa partie moyenne ; au bout de trois mois, pas de consolidation.

épanchement dans le foyer de la fracture, dont le trait, perpendiculaire à l'axe de l'os, siégeait à la jonction de son tiers externe et de son tiers moyen. Le déplacement s'était spontanément réduit, mais pouvait être facilement reproduit : la pression du doigt cessant, il se réduisait de lui-même. Une écharpe de Mayor fut mise ; quatre jours après, les douleurs et l'engourdissement du membre avaient complètement disparu. Le 18e jour, la fracture était consolidée et l'écharpe définitivement enlevée ».

La blessure du plexus par un fragment osseux est beaucoup plus fréquente que sa contusion. L'agent offensant est du reste alors variable suivant les cas : c'est, dans les fractures indirectes simples, la pointe du fragment externe, dirigée en arrière et en bas ; dans les fractures directes comminutives, une esquille intermédiaire, déviée ou énucléée. Nous citerons, dans la partie thérapeutique de notre étude, nombre de cas où ces dispositions ont été constatées au cours d'une intervention chirurgicale : quelquefois leur constatation a été purement clinique (Mercier, Charier, Gilson, Gross, Hamilton, Boone).

**B. Lésions secondaires précoces.**— Sous le nom de lésions secondaires précoces du plexus, nous désignons les lésions plexiques exceptionnelles provoquées par un épanchement sanguin ou séro-sanguin dans le foyer de la fracture.

L'épanchement uniquement sanguin, dû à la déchirure d'une grosse veine par le fragment externe d'une fracture indirecte à trait très oblique, a provoqué la compression du plexus dans deux cas : l'un de Maunoury, de Chartres, dans lequel la veine jugulaire avait été presque complètement sectionnée par l'os ; l'autre observé sur le célèbre

Fragment interne dirigé en arrière et en haut, atrophie du deltoïde, impotence de l'épaule. Opération. On trouve une pseudarthrose, avivement des extrémités, suture. Massages et courants faradiques. Quatre mois après, le malade put reprendre son métier de conducteur et six mois plus tard il ne restait aucune trace de l'accident.— Reynier in Richard. Indications du traitement des fractures de la clavicule par la suture osseuse, *Th. Paris*, 1893, p. 49. F., 45 ans. Fracture indirecte de la clavicule gauche à l'union des tiers externe et moyen. Immobilisation. Au bout de quelques jours, douleurs très vives. Cal volumineux. Le 15e jour, résection et suture. Guérison complète.— Ricard. Traité de Chirurgie Duplay-Reclus. II, 413. Fracture de la clavicule datant de deux ans. Cal très volumineux. Troubles de la sensibilité, parésie des fléchisseurs des doigts et atrophie des interosseux. Résection sous-périostée du cal, qui envoie, en arrière, une pointe saillante. Disparition des troubles de la sensibilité, atténuation légère, mais progressive, des troubles moteurs. — Seeligmuller. Zur Pathologie des Sympathicus, *Archiv. f. Klin. Medicin.*, XX, 1877, p. 101. Obs. IV, p. 107. Acute traumatische Reizung des linken Halssympathicus neben totalen Lœhmung des Plexus brachialis. H., 30 ans. Fracture de la clavicule gauche à son tiers externe. Paralysie totale immédiate du plexus brachial ; anesthésie depuis l'acromion jusqu'au poignet ; analgésie de la main, de l'avant-bras et du bras, intégrité de la zone de distribution des intercosto-huméraux. Rétrécissement de l'ouverture palpébrale, mydriase : la contractilité faradique est conservée seulement dans les muscles innervés par le médian. Résection sous-périostée du cal. Retour complet de la motilité et de la sensibilité, puis chute sur le coude, qui exige la résection de cette articulation. Symptômes oculaires restés les mêmes.

homme d'État anglais Robert Peel, et qui est, par erreur, relaté dans les classiques français comme un exemple unique de blessure de l'artère sous-clavière par fracture fermée de la clavicule, alors que la lésion vasculaire y avait sûrement pour siège une des grosses veines de la base du cou.

L'ÉPANCHEMENT SÉRO-SANGUIN n'est pas dû, comme l'épanchement uniquement sanguin, à la lésion d'un vaisseau important mais aux déchirures des tissus dans le foyer de la fracture ; il y est constant ; dans un cas de Hilton il semble avoir été suffisant pour déterminer une compression très marquée du plexus : les accidents nerveux évoluèrent, en effet, dans ce cas exceptionnel, parallèlement à l'épanchement lui-même et sans autre cause appréciable.

**B. Lésions secondaires tardives.**— Beaucoup moins rares que les lésions secondaires précoces du plexus sont ses lésions secondaires tardives qui peuvent, elles aussi, relever de deux causes.

La première, et de beaucoup la plus fréquente, c'est la COMPRESSION PAR UN CAL HYPERTROPHIQUE. Hâtons-nous du reste de dire que si tous les cals hypertrophiques claviculaires remplissaient les conditions voulues pour produire cette compression, il n'y aurait presque pas de fractures de la clavicule qui ne soient accompagnées, plus ou moins tard, d'accidents du côté du plexus. En effet, les cas guérissant sans cal volumineux sont si rares que nous avons jugé intéressant, il y a quelques années, d'en publier un exemple (1). Or les accidents plexiques par cal hypertrophique ne sont point fréquents dans les fractures claviculaires ; il faut donc, pour y déterminer ces accidents, un cal non seulement volumineux, mais encore développé vers la profondeur : cal dû, lors de fracture comminutive, à la dissémination d'esquilles et de fragments de périoste destinés à proliférer, lors de fracture simple, au glissement du fragment externe sous l'interne, suivi de soudure dans cette position vicieuse, et de production autour du cal d'une gaîne épaisse d'ostéophytes ; conditions notées dans les faits de Seeligmüller, Chalot, Busson, Campenon, Kœhler, Langenbeck, Delens, Ricard, Blum, Mauclaire, Lejars et dans plusieurs de nos faits personnels.

La compression secondaire tardive du plexus brachial PAR LES FRAGMENTS MOBILES D'UNE PSEUDARTHROSE est plus rare que sa compression par un cal hypertrophique ; les pseudarthroses claviculaires sont, en effet, peu communes et, lorsqu'elles se produisent, ne s'accompagnent point d'ordinaire d'accidents nerveux ; nous ne connaissons que trois exemples de cette coexistence, exemples dus à Birmoser, Powers et Barker.

(1) CHIPAULT. Un cas de fracture de la clavicule, avec déplacement primitif, guérie sans déformation. *France médicale*, 1888, p. 978.

IV

Avec la clavicule se trouve, avons-nous dit, en rapport, la partie du plexus brachial la plus condensée, celle qui offre par excellence la disposition « plexique ». **Les symptômes nerveux dus aux fractures claviculaires** ne seront donc distribués ni suivant la topographie radiculaire, ni suivant la topographie tronculaire, mais suivant une troisième topographie, la topographie plexique: des territoires que délimite celle-ci, ils épargneront, cela va de soi, les territoires dépendant des branches qui naissent collatéralement du plexus au-dessus de la clavicule, tandis qu'ils porteront, avec une préférence particulière, sur les branches collatérales naissant au niveau même de l'os et, parmi les fascicules plexiques proprement dits, sur ceux qui sont les plus voisins de l'os.

Ces données, méconnues, croyons-nous, jusqu'à présent, dominent toute la symptomatologie des accidents nerveux des fractures claviculaires: nous allons le prouver en passant en revue cette symptomatologie, aux points de vue musculaire, sensitif et trophique.

*a*) **Symptômes musculaires.**— Au point de vue de leur *nature*, les symptômes musculaires des lésions plexiques claviculaires n'offrent rien de particulier: ils consistent d'ordinaire en troubles paralytiques plus ou moins intenses aboutissant presque toujours et très vite à l'atrophie et à la réaction de dégénérescence ; s'il s'y joint des spasmes ou des contractures ils restent au second plan ; c'est toujours la paralysie, avec atrophie, qui domine.

La *distribution topographique* de ces accidents est variable. Dans quelques cas, ils s'étendent à tout le territoire du plexus, non compris bien entendu celui des branches collatérales naissant au-dessus de la clavicule : ils occupent, par conséquent, tous les muscles du membre supérieur, plus les sous-scapulaires, circonflexes et pectoraux. Beaucoup plus souvent, une partie seulement de ce domaine est envahie, et c'est alors surtout que devient manifeste l'intérêt de ce que nous disions tout à l'heure, relativement aux rapports plexiques de la clavicule. En effet, les muscles qui, avec cette limitation des accidents, sont épargnés, sont ceux qui dépendent du faisceau postérieur du plexus, le plus éloigné de l'os, c'est-à-dire : le sous-scapulaire, innervé par le nerf sous-scapulaire, le deltoïde innervé par le nerf circonflexe, le triceps et les muscles postéro-externes de l'avant-bras, innervés par le nerf radial. Au contraire, les muscles qui restent atteints sont ceux qui dépendent des deux faisceaux antérieurs du plexus : par le faisceau antéro-externe, le biceps, le coraco-brachial et le brachial antérieur qu'innerve le nerf musculo-cutané ; par le faisceau antéro-interne seul, le cubital antérieur, la moitié interne du fléchisseur profond, les hypothénariens, les interosseux et l'adducteur du pouce qu'innerve le nerf cubital ; enfin par les faisceaux antéro-externe et antéro-

interne associés, les muscles antérieurs de l'avant-bras, les thénariens et les lombricaux, qu'innerve le nerf médian. Du reste, les accidents moteurs peuvent fort bien ne point s'étendre à tout cet ensemble de muscles : c'est alors à ceux dépendant du faisceau antéro-interne du plexus c'est-à-dire aux muscles innervés par le cubital, et, parmi les muscles qu'innerve le médian, aux thénariens et lombricaux, que se limitent les accidents, ainsi que le démontre un grand nombre d'observations. Ajoutons qu'à ces accidents limités s'associe sans doute presque toujours une paralysie des pectoraux, dont les nerfs naissent de la partie tout à fait antérieure du plexus, au contact même de l'os. Cette paralysie n'est pas notée dans les observations anciennes, sans doute à cause de son caractère clinique peu frappant ; mais depuis que nous avons attiré l'attention sur elle, elle a été notée par Mauclaire, M. Campenon, et par d'autres ; nous l'avons constatée dans 6 sur 8 de nos observations personnelles ; une fois même, en l'absence de tout autre trouble moteur. Voici ce fait exceptionnel.

Obs. II. — « Ferdinand R..., 22 ans, vient en février 1888, à l'hôpital Cochin, pour une gêne fonctionnelle très marquée du membre supérieur droit, consécutive à une fracture de la clavicule au tiers moyen, traitée six mois avant au même hôpital. Le cal est peu volumineux, douloureux, les mouvements d'adduction du bras sont très limités et incorrects et le sujet ne peut porter la main sur l'épaule du côté opposé. Le muscle grand pectoral est très atrophié, ce que permet de reconnaître d'emblée l'examen comparatif des deux côtés du thorax, et l'aplatissement sous-claviculaire qui résulte de cette atrophie. Aucun autre muscle que le grand pectoral ne paraît atteint ; il n'y a pas de troubles sensitifs ou trophiques. »

*b*) **Symptômes sensitifs.** — Les symptômes sensitifs des lésions plexiques claviculaires consistent, tantôt en douleurs suivant le trajet des troncs nerveux des membres, tantôt en modifications des sensibilités cutanées.

Les douleurs sur le trajet des troncs nerveux sont spontanées ou provoquées par la pression sur les fragments osseux ou sur les nerfs eux-mêmes. Parfois elles restent localisées en un point, et, alors, leur siège le plus fréquent est la région sous-claviculaire. Plus souvent elles s'irradient comme de vraies douleurs névralgiques en suivant le trajet d'un ou plusieurs nerfs, rarement les branches superficielles du plexus cervical et le radial, ordinairement le médian et le cubital, qui sont formés, nous l'avons vu, par les faisceaux plexiques les plus voisins de la clavicule.

Les modifications de la sensibilité cutanée, moins fréquentes que les douleurs sur le trajet des troncs nerveux, doivent être, comme les modifications de la motilité, étudiées au point de vue de leur nature et de leur topographie.

Leur *nature* est essentiellement variable, non seulement d'un sujet

à l'autre, mais encore, d'un point à un autre sur le même sujet; on peut le dire sans exagérer, les sensibilités cutanées, qu'il s'agisse de sensibilité au tact, à la douleur, à la température, peuvent offrir, dans les lésions plexiques claviculaires, toutes les altérations possibles, associées de toutes les manières possibles. Nous relèverons seulement deux points, de cet amas de variantes : la prédominance très habituelle, sur les autres modifications sensitives, de l'anesthésie simple ; la conservation possible de la sensibilité au contact avec disparition des sensibilités à la douleur et à la chaleur, ainsi que nous venons d'en observer un intéressant exemple.

Obs. III. — « F... Maxime, âgé de 47 ans, vient nous voir à la Salpêtrière pour des accidents nerveux consécutifs à une fracture de la clavicule gauche remontant à huit ans, et qui a laissé comme trace locale un cal hypertrophique situé juste à la partie moyenne de l'os. La main est fléchie sur l'avant-bras, les doigts effilés, les ongles très fragiles

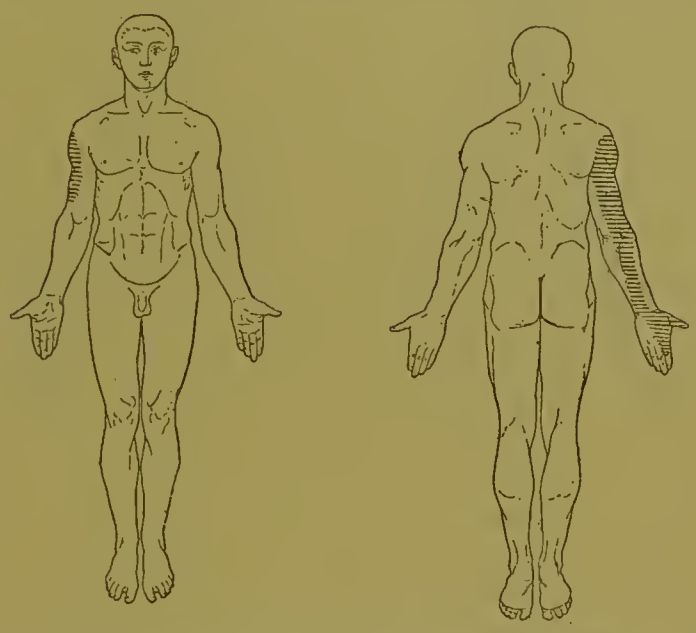

Fig. 196 et 197. — Innervation sensitive plexique du membre supérieur : territoire dépendant de la branche postérieure du plexus.

et longitudinalement striés. La sensibilité au tact est partout conservée, mais les deux doigts internes et la partie interne de la main ont perdu leur sensibilité à la température et à la douleur ; cette région est le siège de petites plaies consécutives à des brûlures que le malade s'est faites avec sa pipe, sans les ressentir. Les muscles de la main et de la partie antérieure de l'avant-bras sont paralysés et très atrophiés : c'est à cette paralysie que sont dues les attitudes vicieuses des doigts et du poignet immobilisés par des adhérences fibreuses, péritendineuses et périarticulaires. Le malade, qui ne souffre pas, refuse d'entrer à l'hôpital, pour y subir une opération à résultat du reste douteux, étant donnée l'ancienneté de ses accidents ».

La *topographie* des troubles sensitifs est plus intéressante encore

que leur nature et nous allons y trouver, comme dans la topographie des troubles moteurs, la confirmation des idées que nous avons émises au début de cette étude symptomatique. Si, en effet, les troubles sensitifs sont parfois, dans les cas où la lésion a atteint les trois faisceaux du plexus, de distribution tout à fait irrégulière, disséminés par zones plus ou moins étendues sur tout le membre supérieur, sauf bien entendu la paroi externe de l'aisselle qui dépend des nerfs intercostaux, il est beaucoup plus fréquent de les voir, épargnant le territoire du faisceau postérieur du plexus, se limiter au territoire de ses faisceaux antérieurs : antéro-externe et antéro-interne. L'anatomie suffit pour nous renseigner sur l'étendue de ce territoire commun ; c'est en effet celui qui est sous la dépendance des nerfs musculo-cutané, médian, cubital et brachiaux cutanés internes : il comprend la partie interne de l'avant-bras, plus la

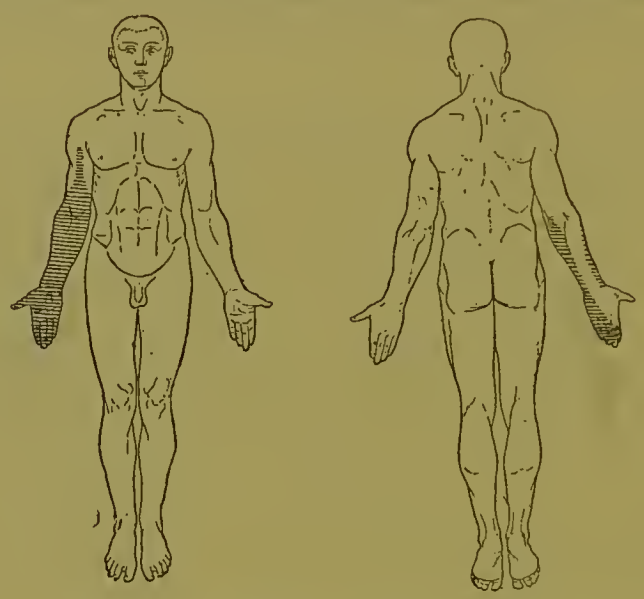

Fig. 198 et 199. — Innervation sensitive plexique du membre supérieur : territoire dépendant des branches antérieures du plexus, branche antéro-externe et antéro-interne.

totalité de la main et des doigts du côté palmaire et, du côté dorsal, la moitié interne du dos de cette main, l'auriculaire et l'annulaire en totalité, le médius sauf la moitié externe de sa première phalange, l'index, sauf sa première phalange (fig. 198 et 199). Quelle est de ce territoire la partie qui dépend du faisceau antéro-externe du plexus et la partie qui dépend de son faisceau antéro-interne : cette connaissance serait nécessaire pour avoir de la topographie sensitive plexique brachiale une notion complète ; l'anatomie des nerfs ne nous permet malheureusement de répondre à cette nouvelle question que d'une manière insuffisante : nous pouvons dire que la zone connue du musculo-cutané concourt à former le territoire du faisceau antéro-externe, que les zones également connues des brachiaux cutanés et du cubital

concourent à former le territoire du faisceau antéro-interne, mais il nous resterait à savoir comment se fait, entre ces deux territoires, le partage de la zone du médian. Un cas que nous avons récemment opéré nous semble à ce sujet du plus grand intérêt : l'opération nous y montra le faisceau antéro-interne du plexus, seul lésé, par pénétration d'une esquille claviculaire : or les troubles de la sensibilité, outre le territoire des brachiaux cutanés internes et du cubital, occupaient une zone formée à la face palmaire par la partie moyenne de la main, la moitié externe de l'annulaire et les deux dernières phalanges du médius et de l'index, et, à la face dorsale, par les deux dernières phalanges du médius et de l'index. Cette zone fait partie du territoire du médian : est-ce exactement la partie de ce territoire qui dépend du faisceau antéro-interne? La limitation parfaite des lésions à ce faisceau, constatée au cours de l'opération, le rend absolument probable, quoique d'autres faits soient nécessaires pour transformer cette probabilité en certitude.

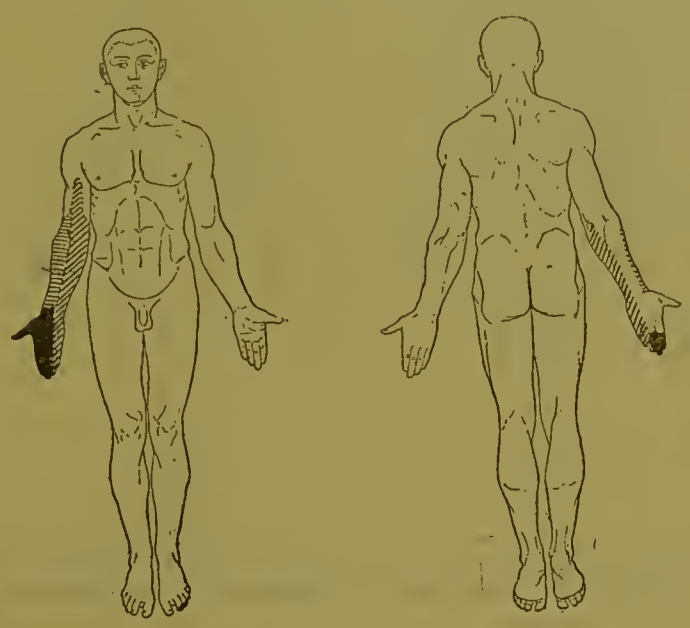

Fig. 200 et 201. — Partage entre les branches antéro-externe et antéro-interne du territoire dépendant des branches antérieures : en lignes horizontales, ce qui dépend de la branche antéro-externe ; en lignes obliques, ce qui dépend de la branche antéro-interne ; en noir, territoire dont l'attribution reste douteuse.

Quoi qu'il en soit, voici notre observation :

Obs. IV. — « P... Edmond, âgé de 30 ans, nous fut adressé, en décembre 1895, par notre ami et collègue Paul Delbet, pour une fracture de la clavicule, datant de trois mois, et réunie par un cal hypertrophique qui déterminait dans le membre supérieur correspondant des accidents nerveux remarquables par leur localisation précise. La paralysie, accompagnée d'atrophie, occupait les muscles de la moitié antéro-interne de l'avant-bras et tous les muscles de la main ; l'anesthésie, complète pour tous les modes de la sensibilité, s'étendait sur

la partie interne du bras, de l'avant-bras et de la main ainsi que sur la totalité de l'annulaire, de l'auriculaire, la totalité du médius sauf la moitié externe de la face dorsale de sa première phalange, les deux dernières phalanges de l'index. Il n'y avait pas de troubles trophiques cutanés. L'intervention, qui fut des plus simples, nous montra que le cal hypertrophique, peu développé vers la profondeur, n'était en rien la cause des accidents nerveux, et que ceux-ci étaient provoqués par une mince esquille en aiguille, venant au contact du faisceau antéro-interne du plexus, et réunie à lui par un tissu cicatriciel. Ces adhérences furent soigneusement disséquées, l'esquille sectionnée, le cal légèrement aminci. La réunion se fit par première intention. Aujourd'hui, trois mois après l'opération, le résultat fonctionnel obtenu est, du reste comme dans tous les cas de ce genre, absolument satisfaisant. »

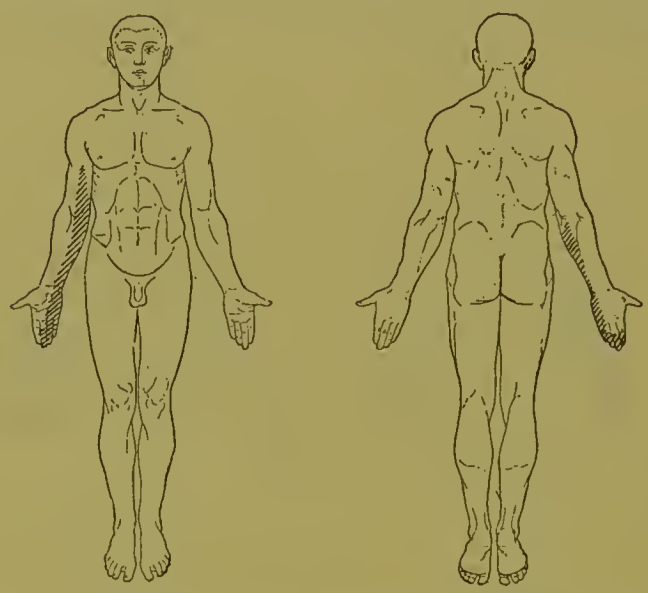

Fig. 202 et 203. — Distribution des troubles sensitifs dans un cas où la branche antéro-interne du plexus était seule lésée.

*c*) **Symptômes trophiques.** — Les symptômes trophiques des lésions plexiques fracturales, habituellement d'autant plus marqués qu'on examine une partie du membre plus voisine de son extrémité, sont fréquents et variés : ce sont, du côté des ongles, leur chute ou leur incurvation ; du côté de la peau, la desquamation, le glossy skin, des ulcérations, rappelant plus ou moins le mal perforant ; du côté des gaînes synoviales, des épanchements séreux, puis des rétractions tendineuses ; du côté des muscles, l'atrophie déjà signalée ; du côté des os, des altérations atrophiques ou hypertrophiques ; enfin, du côté des articulations, des ankyloses, ou même des arthropathies destructives qui peuvent être tout à fait analogues aux arthropathies tabétiques ou syringomyéliques, ainsi qu'en fait preuve l'observation suivante :

Obs. V. — « Le 17 novembre 1894 vient nous voir à l'Hôtel-Dieu un malade de 50 ans environ qui s'est fait, il y a 7 ans, une fracture de la clavicule gauche terminée par cal hypertrophique. Ce cal a provoqué par compression du plexus brachial des altérations considérables de tout le membre supérieur correspondant ; les doigts, incurvés dans la paume de la main et raides, sont effilés et réduits à leur squelette ; les éminences thénar et hypothénar ont complètement disparu ; le poignet est ankylosé ; l'avant-bras très amaigri est surmonté par un coude volumineux et ballant où l'on sent l'extrémité inférieure, très atrophiée, de l'humérus et, lors des mouvements communiqués, toute une série de séquestres mobiles. Le bras et l'épaule sont à peu près normaux, le grand pectoral est atrophié.

La paume de la main et la face antérieure de l'avant-bras sont couvertes de plaques irrégulières d'anesthésie.

Il n'y a pas de douleur.

Le malade, qui se sert sans doute de son infirmité pour vivre de mendicité, refuse d'entrer à l'hôpital et n'est plus revenu nous voir ».

Aux accidents nerveux moteurs, sensitifs et trophiques que nous venons d'étudier et qui sont la règle à un degré quelconque, à la suite des lésions plexiques claviculaires, s'ajoutent parfois des symptômes exceptionnels : **troubles vaso-moteurs, abaissement de la température du membre**, que nous avons noté dans un cas, **symptômes d'irritation du sympathique cervical** (rétrécissement de la fente palpébrale, et dilatation papillaire du côté de la lésion) constituant une véritable complication due indiscutablement à ce qu'à la lésion plexique s'ajoute une lésion radiculaire, sans doute une élongation, de la VIII^e^ racine cervicale ou de la I^re^ dorsale.

Enfin sans changer de nature les accidents nerveux que nous venons de décrire peuvent, dans quelques cas exceptionnels, prendre une **apparence clinique tout à fait particulière** : ainsi, dans un cas de Barker, ils se caractérisèrent uniquement par un spasme des muscles de la main survenant lorsque le malade écrivait : il réussissait à le vaincre pendant quelques minutes, puis les caractères tracés devenaient absolument illisibles en même temps que s'établissait une douleur telle qu'il lui fallait cesser ces tentatives inutiles.

## V

Tels sont les symptômes propres aux lésions plexiques claviculaires. Il s'y joint parfois des **symptômes nerveux indirects** que nous devons au moins noter : dans un cas de Jefferies ce fut une névrite ascendante, bientôt suivie d'une myélite, qui entraîna en quelques jours la mort du malade ; dans un autre de Birmoser sur lequel nous reviendrons, ce furent des crises épileptiformes avec aura partant du cal, début des spasmes par les muscles voisins et généralisation finale.

## VI

En dehors de ces complications rares, l'**évolution** des lésions plexiques dans les fractures fermées de la clavicule est assez régulière et les variations observées dépendent uniquement de la cause anatomique des accidents.

Ceux qui sont dus à une contusion du plexus, à sa blessure par une esquille ou l'extrémité du fragment externe, à sa compression par un épanchement sanguin résultant d'une plaie veineuse se manifestent de suite après l'accident ; ceux qui ont pour cause un épanchement séro-sanguin considérable dans le foyer de la fracture apparaissent au bout de deux ou trois jours ; ceux qui sont provoqués par l'hypertrophie du cal se produisent plus tard, rarement au bout de huit à dix jours, d'ordinaire au bout de quelques semaines, de quelques mois, ou même de plusieurs années.

Une fois installés, les accidents peuvent prendre deux marches différentes. Lorsque leur cause est transitoire : contusion, compression par un épanchement résorbable, par un cal exubérant mais encore mou et susceptible de diminuer rapidement de volume (Campenon), ils peuvent, après un temps plus ou moins long, s'atténuer, puis s'effacer peu à peu, non sans laisser d'ordinaire après eux de la douleur sur le trajet d'un ou plusieurs nerfs, des fourmillements, une grande susceptibilité du membre aux agents vulnérants et infectieux, même aux changements de température. Lorsque leur cause est permanente : fragment externe d'une fracture simple, esquille d'une fracture comminutive, cal vicieux définitif, pseudarthrose, ils s'aggravent avec le temps au lieu de s'atténuer et mènent le membre à une impotence absolue, compliquée de douleurs parfois intolérables, et d'infections possibles par les ulcérations trophiques.

On peut donc dire que le pronostic des accidents consécutifs aux lésions plexiques par fracture fermée de la clavicule est ordinairement des plus fâcheux.

## VII

Les erreurs de **diagnostic** qui peuvent modifier la certitude d'un tel pronostic exigent souvent pour être évitées une délicate analyse des accidents en présence desquels on se trouve.

Disons tout d'abord qu'il ne faut point confondre avec une complication nerveuse l'**impotence fonctionnelle** qu'entraînent d'elles-mêmes les modifications du levier qu'est la clavicule pour le membre supérieur : soit au début sa solution de continuité, soit plus tard son raccourcissement ; mais cette impotence siège à l'épaule, jamais au coude ni au poignet, de même que l'atrophie musculaire réflexe qui

peut lui succéder (voir l'obs. de Hassler) tandis que les troubles moteurs des lésions plexiques ne se limitent jamais à l'épaule : cela joint à l'absence de troubles de la sensibilité suffira, croyons-nous, dans tous les cas, pour enlever à ce sujet toute hésitation.

Nous admettons donc qu'on se trouve en présence d'accidents véritablement nerveux. Il peut encore se faire qu'ils ne soient point sous la dépendance directe d'une lésion plexique traumatique, mais ou bien qu'il s'agisse d'une lésion plexique non traumatique, ou bien qu'il s'agisse d'une lésion nerveuse traumatique, non plexique.

1° La seule **lésion plexique non traumatique** qui puisse en imposer, est la LÉSION DU PLEXUS PAR L'ÉVOLUTION D'UNE TUMEUR OSSEUSE, tumeur parfaitement susceptible, lorsqu'elle prend, à la suite d'une contusion, une marche rapide, d'être prise pour un cal hypertrophique. C'est un fait que signalait M. Lejars, dans une de ses leçons faites à la Pitié en 1894, à propos d'un malade chez lequel, quinze jours après l'accident, existait une grosse tumeur douloureuse à la partie moyenne de la clavicule gauche. « Il y avait, disait à ce propos notre cher maître, de quoi faire hésiter. Chez un homme de trente ans, un cal eut-il pu acquérir en si peu de temps de si excessives dimensions, et après une fracture qui avait revêtu, en apparence du moins, tous les caractères d'une fracture sous-périostée ou d'une fracture sans déplacement? Nous nous sommes d'abord refusé à le croire, et l'hypothèse de gomme ou même de sarcome, nous sembla fort admissible ». Dans un cas comme dans l'autre, une intervention était indiquée : elle fut faite et démontra qu'il s'agissait bien réellement « d'un cal exubérant, d'une volumineuse masse ostéophytique, développée autour des fragments déplacés d'une fracture ».

2° Les **lésions nerveuses traumatiques non plexiques** qui peuvent simuler les lésions plexiques fracturales sont plus variées; il en existe au moins trois espèces.

*a*) LES PHÉNOMÈNES HYSTÉRO-TRAUMATIQUES suscités par une fracture claviculaire prendraient l'aspect tout particulier d'une monoplégie totale avec distribution caractéristique de l'anesthésie, s'arrêtant, à une hauteur variable, perpendiculairement à l'axe du membre : l'atrophie y serait absolument exceptionnelle et rarement manquerait quelque signe concomitant de la névrose : c'est dire que leur diagnostic serait, je crois, très habituellement facile.

*b*) UNE SYRINGOMYÉLIE COEXISTANT AVEC UNE ANCIENNE FRACTURE CLAVICULAIRE serait beaucoup plus difficile à reconnaître : nous avons vu en effet que les lésions plexiques fracturales provoquent des atrophies musculaires dont la topographie rappelle de très près celle des atrophies musculaires syringomyéliques ; que d'autre part elles peuvent provoquer des troubles de la sensibilité analogues à la « dissociation syringomyélique » et des arthropathies trophiques identiques aux arthropathies syringomyéliques; dans les cas complexes, il faudra donc rechercher avec soin si la date de la fracture coïncide bien avec celle

du début des accidents nerveux, et s'il n'existe pas, en une autre région du corps, membre supérieur du côté opposé, colonne vertébrale, d'accidents révélateurs de la gliose : nous avons raconté, au cours de cette étude, deux observations où nous avons pu, par ce moyen, affirmer, malgré l'apparence trompeuse des accidents, leur origine plexique fracturale.

c) Enfin une troisième variété d'accidents nerveux d'origine traumatique peut encore être confondue avec les accidents nerveux qui sont sous la dépendance directe des esquilles ou du cal d'une fracture de la clavicule : ce sont les accidents que peuvent provoquer certains déplacements forcés de cet os, déplacements qui peuvent parfois s'accompagner d'une fracture, mais dans lesquels la fracture n'entre pour rien dans la genèse des lésions nerveuses ; elles ont pour cause unique LA COMPRESSION DES NERFS ENTRE LA CLAVICULE DÉPLACÉE ET UN AUTRE OS. Cet os est-il la partie interne de la première côte, contre laquelle la clavicule abaissée écraserait les organes rétro-claviculaires? Je ne le crois pas, et il est facile sur le cadavre de s'assurer que si ce mouvement forcé est susceptible de comprimer les grosses veines qui passent par l'angle costo-claviculaire, il ne saurait en rien atteindre les nerfs. La cause des lésions nerveuses par déplacement claviculaire forcé est un autre mouvement : c'est la rétropulsion avec élévation de la clavicule, par mouvement similaire de l'épaule ; si la rétropulsion l'emporte, la compression nerveuse se fait entre la clavicule et la partie postérieure de la première côte ; si c'est l'élévation qui domine, la compression se fait entre la clavicule et l'apophyse transverse de la VII^e vertèbre cervicale. Le mécanisme est le même lorsque, cas un peu particulier, les lésions sont dues au placement brutal d'un fardeau dans la région sus-claviculaire : l'agent traumatique produit d'abord l'abaissement par lui-même inoffensif de la clavicule, puis vient comprimer les nerfs contre la partie postérieure de la première côte ou l'apophyse transverse de la VII^e cervicale : la compression se fait au même point que dans le cas précédent mais au lieu de se faire entre deux os, elle se fait entre l'agent traumatique et un os. Dans les deux cas, ce n'est plus le plexus qui est lésé comme dans les lésions nerveuses relevant directement du foyer fractural, ce sont les racines : la lésion n'est pas plexique, elle est radiculaire. La symptomatologie le sera de même. Ajoutons que, les expériences cadavériques et les observations le démontrent, les accidents radiculaires se localiseront alors presque toujours au territoire des V^e et VI^e racines cervicales, avec envahissement possible, plus ou moins complet, de la VII^e racine ; ils constitueront une variété, à pathogénie bien déterminée, de paralysie radiculaire supérieure de Erb. C'est dire qu'ils se caractériseront : au point de vue moteur par la paralysie des muscles deltoïde sous-épineux, biceps, coraco-brachial, brachial, antérieur et long supinateur ; au point de vue sensitif, par des troubles transitoires et limités à la partie externe de l'épaule, du bras et

de l'avant-bras. Les observations de Duchenne de Boulogne, Erb, Bernhardt, Hœdmaker, Ross, Vinay, Gay, Beevor, Terrier, enfin deux inédites que nous rapporterons dans une étude ultérieure sur les « paralysies radiculaires supérieures de cause traumatique », prouvent jusqu'à l'évidence la vérité de toutes ces remarques.

En somme, les lésions radiculaires que nous venons d'étudier occupent précisément la partie du membre supérieur laissée libre par les lésions plexiques claviculaires : leur diagnostic, même s'il existe en même temps que la lésion radiculaire, une fracture de la clavicule de mécanisme exceptionnel, sera donc facile ; nous tenions à le démontrer car la confusion a été faite, et thérapeutiquement est fâcheuse, la cause de la lésion radiculaire étant transitoire, et par conséquent point susceptible d'un traitement chirurgical, tandis que la cause des lésions claviculaires plexiques en est au contraire pleinement justiciable.

## VIII

Le diagnostic de lésion plexique posé, un **traitement énergique** est en effet indispensable : ce traitement peut être préventif ou curatif.

**Le traitement préventif** est celui qui s'adresse, sans qu'il y ait encore d'accidents plexiques, à une fracture claviculaire qui semble destinée à provoquer ces accidents plus ou moins tard : fracture avec fragment externe très long et très profondément enfoncé ou fracture comminutive ; dans l'un et l'autre cas en effet, les fragments, difficiles ou impossibles à copter et à maintenir réduits peuvent, sous l'influence du moindre déplacement, léser le plexus, et ont toute chance de produire un cal hypertrophique compresseur ; rien n'est plus logique que d'ouvrir, sans attendre les événements, le foyer traumatique, d'enlever tous les fragments vulnérants qui s'y rencontrent et de suturer l'os : M. Poirier l'a fait dans un cas de fracture très oblique avec détachement de l'extrémité du fragment externe ; à la Société de Chirurgie en 1894, MM. Routier, Roux de Brignolles, Lucas-Championnière (1) ; au dernier Congrès de Chirurgie, en 1895, MM. Heydenreich, Reynier, Demons, Lejars, Bœckel (2) ont préconisé cette conduite, qui me semble mériter d'être largement suivie.

Le plus souvent du reste, **on n'est intervenu qu'en présence d'une lésion manifeste du plexus.**

(1) Routier, Fracture irréductible de la clavicule, suture. *Bull. et mém. Soc. Chirurgie* 1894, p. 664. — et Roux de Brignolles, Observations de fractures guéries au moyen de la suture osseuse, rapport Nélaton, Discussion : Routier, Delorme, Monod, Quenu, Peyrot, Michaux, Lucas-Championnière, Nélaton, *Bull. et mém. Soc. Chir.*, 1894, p. 513.

(2) Consulter sur ces communications : *les Procès-verbaux du IXe Congrès de Chirurgie*, 1895, p. 583 à 682.

Lorsque les accidents qui la révèlent se manifestent dès après le traumatisme, ils devront provoquer une intervention très précoce. Un seul fait de ce genre a été publié ; c'est celui de Maunoury, où les accidents plexiques étaient dus, nous l'avons vu, à un épanchement sanguin par déchirure de la veine sous-clavière ; c'est du reste à cause de cette déchirure, et uniquement à cause d'elle, que le chirurgien se décida à intervenir. Au contraire, dans le fait suivant, la lésion du plexus était due à une esquille détachée du fragment externe d'une fracture claviculaire indirecte ; mon père qui l'observait trouva, malgré l'absence de faits antécédents analogues, que c'était une indication suffisante pour intervenir d'emblée ; le résultat thérapeutique obtenu, suivi maintenant depuis près de trois ans, est absolument satisfaisant.

Obs. VI. — « Mlle X..., étant en voyage, se fait, à la suite d'une chute de voiture, une fracture de la clavicule droite à l'union du tiers externe et des deux tiers internes de l'os. Malgré l'application soigneuse d'une écharpe de Mayor, il persista une douleur vive qui nécessita à plusieurs reprises le changement de l'appareil. A un premier examen, le 24 juillet 1892, on constata l'absence complète de consolidation et une impotence complète du membre, due aux douleurs intenses, locales et irradiées, que provoquaient les moindres mouvements. Il y avait, sans aucun doute, une esquille osseuse lésant le plexus brachial et nécessité d'une intervention immédiate destinée à enlever cette esquille et à suturer l'os non consolidé.

L'opération fut faite par mon père, le 31 juillet, avec l'assistance des docteurs Pilate et Pélissier, sous chloroforme, après lavage de la région au sublimé, puis à l'éther. L'incision, d'une douzaine de centimètres, fut pratiquée sur le bord supérieur de l'os, les fragments mis à nu, et, en arrière, une esquille formée par l'extrémité très acérée et mobile du fragment externe dirigé vers le plexus brachial, découverte et enlevée. Les deux fragments furent avivés, un fil d'argent passé dans l'un et dans l'autre avec le perforateur, ce qui fut délicat à cause de la fragilité de l'os chez cette jeune fille, enfin les deux bouts entortillés et aplatis sur le bord inférieur des fragments coaptés. Sutures du périoste au catgut, de la peau au crin de Florence ; pas de drain ; appareil plâtré immobilisateur.

Tout marcha bien trois jours, puis il survint une gêne légère dans la région claviculaire, sans du reste aucune élévation de température. La partie sus-claviculaire de l'appareil fut défaite, les crins de Florence enlevés ; un peu de sérosité s'écoula par un des angles de la plaie et le pansement fut refait à la gaze salolée. On avait pu constater le parfait maintien en place des fragments osseux et l'absence complète de douleurs lors des mouvements de la tête.

Après une amélioration marquée, la même gêne reparut ; les bords de la plaie s'étaient en partie entrebâillés et finirent par se fermer

en laissant une toute petite cicatrice : l'adiposité de la malade avait été pour beaucoup dans ces légers incidents.

Malgré eux, le résultat fonctionnel fut excellent; dès la levée de l'appareil, — au bout de deux mois, — on put constater la coaptation très satisfaisante, l'absence de déformation et de toute douleur lors des mouvements du bras ou de la tête. Il persistait seulement une légère sensibilité à la pression au niveau de la suture osseuse, sensibilité qui disparut bientôt.

Aujourd'hui, trois ans après l'intervention, le résultat est persistant et parfait ».

Si cette intervention est la seule qui, à notre connaissance, ait été faite précocement pour une lésion plexique immédiate, LES INTERVENTIONS TARDIVES POUR LÉSIONS IMMÉDIATES PROLONGÉES OU POUR LÉSIONS TARDIVES ONT ÉTÉ BEAUCOUP PLUS NOMBREUSES.

Signalons-en tout d'abord trois tentées dans des cas où les accidents avaient pour cause *une compression du plexus par le fragment externe d'une pseudarthrose* dont on pratiqua la résection suivie de suture métallique des extrémités avivées. — Chez le malade de Barker, les accidents, qui se caractérisaient surtout par une contraction des fléchisseurs des doigts lors des tentatives pour écrire, dataient de 7 ans au moins : ils furent considérablement améliorés ; l'écriture redevint possible et il persista seulement un peu d'atrophie de l'éminence thénar ; — chez le malade de Birmoser dont les accidents, qui dataient de dix ans, affectaient la forme de crises épileptiformes généralisées, à début dans la région claviculaire, le résultat fut également très satisfaisant : les crises avaient cessé depuis plus de six mois lorsque l'opéré succomba à une attaque de phtisie aiguë ; — chez l'opéré de Powers, les accidents sensitivo-moteurs, très intenses, occupaient le territoire des trois faisceaux du plexus : ils remontaient à quatre mois et le résultat de l'intervention fut beaucoup moins complet que dans le cas précédent.

A côté de ces interventions tardives pour pseudarthroses nous en trouvons douze, également tardives, où l'on a eu pour but de *supprimer un cal hypertrophique compresseur.*

Dans cinq, publiées par Kœhler (1879), Langenbeck (1880), Delens (1881), Ricard (1890), Lejars (1895), ces chirurgiens se sont contentés de modeler le cal au ciseau, à la pince coupante ou à la scie à chaîne, de manière à ménager au plexus un large passage sous le pont claviculaire non interrompu. Chez le malade de Kœhler, où l'on attendit quatre mois avant d'intervenir, en six semaines le bras avait récupéré ses fonctions, sauf l'abduction restée insuffisante. Chez le malade de Langenbeck, porteur d'une fracture comminutive directe, la guérison des accidents douloureux et parétiques fut complète. Chez le malade de M. Delens, où l'intervention fut faite trois mois après l'accident, le résultat fut également très satisfaisant. Chez la malade de M. Lejars, âgée de 65 ans et opérée au bout de cinq mois, « les dou-

leurs ne reparurent pas, et la restauration fonctionnelle se fit d'une façon aussi complète que le permettait l'âge de la malade ». Seul, l'opéré de M. Ricard, dont les lésions plexiques étaient exceptionnellement graves, ne recueillit de l'intervention que des avantages médiocres, « quoique réels et indiscutables au dire du malade ».

Dans sept autres cas, les opérateurs ont préféré joindre ou ont été obligés de joindre au modelage du cal la résection du segment claviculaire correspondant. Langenbeck l'a fait sans réunir ensuite les extrémités de l'os ; son malade, dont les accidents très intenses dataient de quatre mois, guérit d'une manière très satisfaisante. MM. Blum, Reynier, Poirier, Mannley, Mauclaire, Lejars et nous-même avons ajouté à la résection claviculaire la réunion chirurgicale des fragments, réunion que l'on peut mener à bien par toutes sortes de procédés : cylindres engaînants, sutures, ligatures, sutures et ligatures associées, soit au fil d'argent, soit à la soie plate. Nos figures 204 à 209 donnent des meilleurs une idée suffisante, qu'il nous semble inutile de compléter par une description qu'on trouvera sans peine dans la récente communication de M. Lejars au Congrès de



Fig. 204. — Ligature perpendiculaire au trait de fracture et immobilisée par deux encoches osseuses (d'après Lejars).

Chirurgie (1). Disons seulement que la ligature, décrite sous le nom de ligature en cadre par notre maître, nous semble, ainsi qu'à lui, préférable à tous les autres procédés de réunion : c'est elle qu'à l'avenir nous emploierons, en la complétant par la suture au catgut du périoste conservé. Quoi qu'il en soit, la résection suivie de suture a donné dans le cas de Poirier, où les accidents, à début immédiatement post-traumatique et très intenses, ne furent traités qu'au bout de six mois, un résultat très médiocre : on dut faire plus tard la désarticulation de l'épaule. Dans le cas de Mannley, où les accidents étaient analogues, le résultat fut également précaire. Dans de meilleures conditions, accidents moins intenses ou survenus seulement lors du développement du cal, c'est-à-dire par lésion compressive et non destructive, M. Reynier a obtenu un retour à l'état normal du fonctionnement du membre, retour suivi un an et demi ; Mauclaire une

(1) Lejars, *Leçons de chirurgie*, Paris, 1895, p. 95 : Fractures de la clavicule et sutures osseuses, et surtout : *Procès-verbaux du IXe Congrès de chirurgie*, 1895, p. 631 : Note sur la ligature des os. Technique et procédés. La ligature en cadre.

guérison parfaite ; mon père enfin, un résultat tout aussi heureux.

Obs. VII. — « B.., âgé de 45 ans, berger, dans une chute de 7 mètres se fracture la clavicule gauche le 10 septembre 1892, à l'union du tiers externe et des deux tiers internes de l'os. Le soir même de l'accident, on appliqua une écharpe de Mayor, qui fut remplacée au bout de quinze jours par un appareil plâtré : quand on enleva celui-ci, au bout d'un mois, on constata une immobilisation incomplète des fragments et de la gêne des mouvements du membre inférieur avec vives douleurs au niveau de la fracture. Le malade se refusa d'abord à tout soin nouveau, mais son infirmité et sa douleur augmentant peu à peu, il se décida, en avril 1893, à entrer à l'hôpital d'Orléans.

Il avait alors au niveau de sa fracture un cal volumineux formé dans sa partie supéro-interne par le fragment interne, dans sa partie inféro-externe par le fragment externe comprimant le plexus et déterminant à son niveau des douleurs augmentées par la pression sur l'os. Les muscles de l'épaule avaient conservé leur volume, sauf le

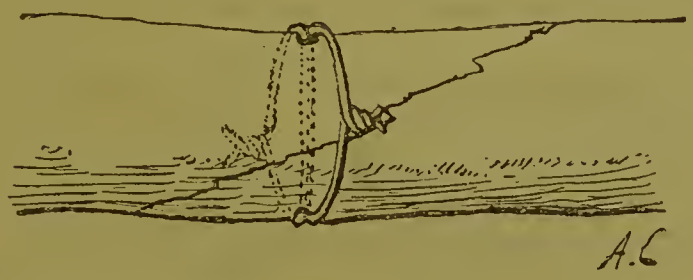


Fig. 205. — Ligature osseuse de Hennequin (d'après Lejars).

grand pectoral et le deltoïde gravement atrophiés ; le membre supérieur présentait une diminution de volume d'autant plus considérable qu'on approchait davantage de son extrémité inférieure : la circonférence du bras était de un centimètre moindre que du côté opposé, la circonférence de l'avant-bras de un centimètre et demi.

La main était surtout atteinte du côté de l'éminence thénar et des premiers espaces interosseux. En outre l'avant-bras était en flexion à angle droit, le poignet en hyperextension, le pouce en adduction et les phalangettes légèrement fléchies. Tous les mouvements étaient très limités ; la limitation de la flexion et de l'extension du coude paraissait surtout tenir à une légère contracture du biceps dont on sentait le tendon tendu comme une corde ; l'impossibilité de fléchir le poignet ou de lui faire accomplir des mouvements de pronation et de supination avait pour cause principale l'atrophie des muscles fléchisseurs, pronateurs et supinateurs : enfin les doigts étaient immobilisés par des raideurs articulaires.

Les muscles de l'éminence thénar, les premiers interosseux, les fléchisseurs des doigts, pronateurs et supinateurs du poignet présentaient très nettement la réaction de dégénérescence.

Les troubles trophiques du membre étaient très marqués ; en dehors des raideurs et de l'atrophie déjà signalées ils étaient caractérisés par un amincissement considérable du bout des doigts, un état lisse et rougeâtre de la peau de la main, une fragilité extrême des ongles enroulés en corne du côté radial.

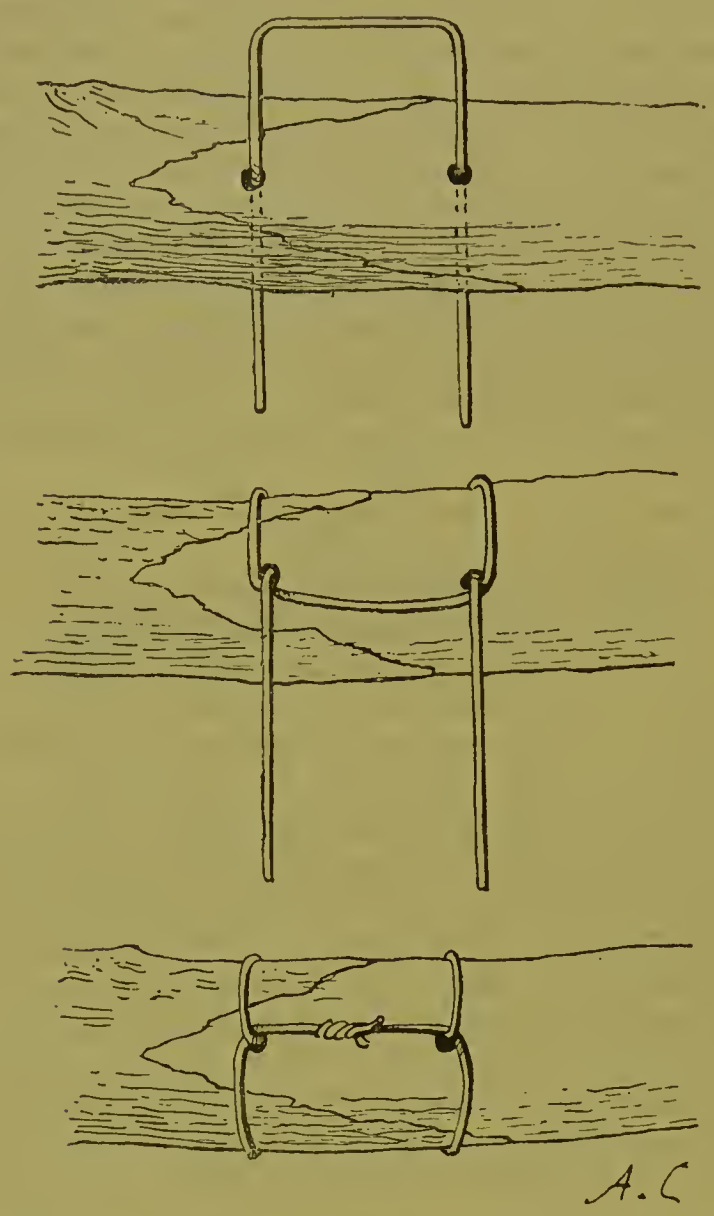


Fig. 206, 207, 208. — Divers temps de la suture en cadre de Lejars. (Suture de choix pour les fractures claviculaires.)

Il n'y avait pas de troubles de la sensibilité, sauf une légère hyperesthésie aux contacts superficiels au niveau de l'avant-bras et du bras, hyperesthésie sans délimitation nette.

Le membre atteint et celui du côté opposé ne présentaient pas au thermomètre de différence de température.

Les battements de l'artère radiale étaient nettement moins intenses du côté malade.

Pas de douleur à la pression des troncs nerveux du membre.

Sans nous attarder à un traitement électrique qui, étant donnée la cause locale et permanente du mal, n'aurait pu donner de résultat sérieux, nous fîmes quelques jours après la résection du cal et la suture de la clavicule, sous chloroforme et après les précautions antiseptiques habituelles. L'incision fut faite sur le bord supérieur de l'os, les deux fragments résultant d'une fracture oblique en bas, en arrière et en dedans séparés l'un de l'autre au ciseau de Mac Even, ébarbés, réduits à leur volume normal et après passage d'un fil d'argent au perforateur, dans l'un puis dans l'autre, bien rapprochés, enfin fixés par torsion et rabattement du fil sur le bord supérieur de l'os. Pendant ces divers temps de l'opération, somme toute assez délicate, nous avions eu soin de placer sous l'os une spatule métallique destinée à protéger contre toute échappée les vaisseaux et nerfs sous-jacents. Le périoste fut suturé au catgut par dessus la suture osseuse, la peau suturée au crin de Florence. Pansement iodoformé ; appareil immobilisant le bras.

Guérison normale de la plaie ; ablation des fils et suppression du pansement le huitième jour. On constata à ce moment l'immobilisation parfaite des fragments, l'absence de douleurs par pression locale, et même le retour d'une légère mobilité des doigts et du pouce.

A partir du quinzième jour, des mouvements passifs furent imprimés aux diverses articulations; un peu d'électrisation faite sur les muscles atrophiés, tout en laissant le membre en repos dans l'intervalle des séances ; puis, vers la fin du premier mois, sa liberté complète lui fut rendue. Alors les mouvements revinrent très rapidement, tous en même temps ; les muscles reprirent peu à peu, leur volume, les raideurs articulaires et les troubles trophiques disparurent. Au bout de deux mois, l'opéré pouvait se servir de sa main et tenir avec elle quelques objets. Il quitta l'hôpital, le 20 juin, se servant du bras autrefois paralysé d'une façon presque parfaite.

J'ajouterai que les réactions de dégénérescence, la main de singe avaient disparu peu à peu, que le bras avait fini par reprendre le même volume que celui du côté opposé et que dès après l'opération les battements de la radiale avaient récupéré leur ampleur normale ».

Après les interventions précédentes, qui ont, quels qu'en aient été les détails opératoires, porté uniquement sur les os, il nous reste à signaler un cas de Langenbeck où à la résection claviculaire fut jointe l'élongation du plexus, englobé dans du tissu cicatriciel ; le cas était très défavorable et le résultat fut nul.

En somme, sur 16 interventions par des procédés divers pour lésions plexiques claviculaires nous notons : — une mort opératoire, dans le cas de Maunoury où la déchirure traumatique de la veine sous-cla-

vière introduisait un élément exceptionnel de gravité et fut du reste la cause directe de la terminaison fatale par entrée de l'air dans les veines; — trois insuccès, dans les cas de Poirier, Mannley et Langenbeck, tous trois caractérisés par la déchirure du plexus au moment du traumatisme et par l'époque tardive de l'opération ; — enfin douze succès ayant tous rendu à l'opéré, après un traitement électrique plus ou moins prolongé, l'usage à peu près intégral de son membre.

*Les conséquences fâcheuses des lésions plexiques par fracture de la clavicule peuvent donc être presque toujours guéries ou très atténuées par un traitement chirurgical actif, lorsqu'il n'est point trop tardif et lorsqu'il est fait sagement. Il nous semble dès lors nécessaire, malgré la possibilité dans les cas légers d'une amélioration spontanée de ces accidents, d'intervenir toujours lorsqu'on les constate, et, pour se placer dans les meilleures conditions thérapeutiques, d'intervenir d'emblée et de faire une intervention bien complète : c'est-à-dire la résection du segment claviculaire lésé, suivie de suture osseuse.*

## XV. — Le traitement du mal perforant par l'élongation des nerfs plantaires : cinq observations (*A. Chipault*) (1).

Jusqu'à ces derniers temps notre conduite thérapeutique, en présence des maux perforants, avait été la suivante :

1° Dans les maux perforants par névrite périphérique très limitée, amputer au delà des limites de la névrite, c'est-à-dire traiter celle-ci, et non le mal perforant, qui n'en est qu'un symptôme. Dans ce but, nous avons eu l'occasion de pratiquer un Lisfranc, une sous-astragalienne, une amputation de jambe au tiers inférieur : nos trois opérés sont restés bien et durablement guéris.

2° Dans les maux perforants où la névrite de cause périphérique dépassait les limites d'une exérèse possible, dans ceux beaucoup plus nombreux où la cause de l'ulcération trophique était une affection médullaire, nous avions successivement suivi deux méthodes différentes.

*a*) Tout d'abord, nous avions tenté « la réunion par première intention » du mal perforant ; le curage, l'ablation des détritus, des os nécrosés, l'abrasion des bords épidermisés, nous permettaient de transformer l'ulcération circulaire en une plaie ovale que nous suturions sans drain et qui se fermait sous un seul pansement ; résultat primitif excellent, qui durait tant que le malade restait couché, mais qui, après quinze jours, un mois de marche, était suivi de récidive.

*b*) Nous y avions donc renoncé pour nous en tenir au simple nettoyage de l'ulcération avec pansements aussi propres que possible.

En somme, sauf un petit nombre de cas où nous achetions un peu cher, au prix d'une exérèse hors de proportion avec l'affection traitée, un résultat durable, nous en étions arrivé à la presque abstention thérapeutique.

C'est alors que l'idée nous vint d'essayer si l'élongation des nerfs correspondant au territoire cutané occupé par les maux perforants, ne donnerait pas, dans cette affection, quelque résultat. Laissant de côté les maux perforants non trophiques, qui, théoriquement, ne paraissent pas justiciables de cette thérapeutique, nous avons fait porter nos essais sur cinq cas de mal perforant trophique. Le succès a plus que répondu à notre espoir. Nos cinq malades, qui traînaient depuis des années d'hôpital en hôpital, qui tous avaient subi des amputations plus ou moins considérables, suivies de récidives, dont trois

(1) Etude publiée dans la *Presse médicale*, 1896, p. 663.

même étaient traités par nous depuis sept ans, par tous les moyens possibles, sans résultat pratique, ont vu, à la suite de l'élongation, leurs ulcérations et les accidents trophiques concomitants disparaître en quelques jours. Il n'est pas inutile d'ajouter que quatre d'entre eux ont, après l'opération, gardé le repos vingt-quatre heures seulement, un seul huit jours, dans le service de M. le professeur Duplay, où il se trouvait. On ne dira donc pas que l'immobilisation, qui joue un si grand rôle dans l'amélioration transitoire des maux perforants hospitalisés, ait été pour quelque chose dans le résultat obtenu. Ajoutons que nos cinq malades sont restés guéris depuis leur opération, qui remonte à dix, neuf et demi, neuf, huit et cinq mois, et pour quatre, malgré l'hiver : considération qui n'est pas négligeable dans le cas particulier, car ces quatre sont des vagabonds menant la plus pitoyable existence de misère et de malpropreté qu'il soit possible d'imaginer.

En somme, malgré des conditions que nous avions un peu volontairement choisi mauvaises, nous avons eu cinq succès sur cinq interventions. Seront-ils définitifs ?en obtiendra-t-on constamment d'analogues ? En tout cas, ce que nous avons obtenu est bien supérieur à ce que donnent les autres méthodes thérapeutiques — nos observations le prouvent — et a été acquis sans danger ni difficultés chirurgicales.

Voici, réduites à leurs détails essentiels, ces cinq observations, deux relatives à des maux perforants par névrite périphérique, trois à des maux perforants de cause médullaire.

**A. Maux perforants par névrite périphérique.** — Obs. I. *Maux perforants, suite de gelure ; trois amputations suivies de récidive ; élongation des nerfs plantaires au-dessous de la malléole* (obs. publiée partiellement par nous en 1891). H. M., homme vigoureux, de quarante-cinq ans, a eu les pieds gelés en 1870, et souffre depuis sept années d'une série de maux perforants. En décembre 1886, il a, au pied droit, une ulcération à la face externe du cinquième orteil, une autre à la face interne du premier ; à l'insertion du tendon d'Achille, un amas de promontoires épidermiques, traces d'un mal perforant guéri. Au pied gauche, amputé des premier et deuxième orteils il y a un an, pour troubles trophiques, des ulcères sur la cicatrice du premier ; en août 1889 survient, à la suite de blessure par une écharde, un mal perforant métatarso-phalangien du gros orteil droit, avec nécrose articulaire ; il existe autour de l'ulcération une zone très nette d'anesthésie et d'analgésie complètes. En 1890, on ampute le gros orteil, puis la jambe droite ; en 1892, nous revoyons le malade porteur d'un moignon suffisant de ce côté, mais avec un pied gauche couvert d'ulcères trophiques ; il y en a sur le dos des quatre derniers orteils déviés, sur l'extrémité du premier métatarsien, en deux ou trois points de la face plantaire. Le pied est œdématié, comme ankylosé ; l'anesthésie est distribuée par plaques irrégulières et s'arrête

au niveau de l'articulation tibio-tarsienne. Pansements iodoformés répétés, repos au lit à plusieurs reprises, sans résultat durable. En octobre 1894, élongation des nerfs plantaires au-dessous de la malléole ; l'opéré reste au lit seulement vingt-quatre heures. Au premier pansement, le cinquième jour, la plaie opératoire est guérie, l'œdème du pied a complètement disparu, les bords des ulcérations se desquament et le fond prend un aspect normal. Le dixième jour, au deuxième pansement, la cicatrisation est complète, les plaques d'anesthésie ont disparu ; les déviations et raideurs articulaires restent bien entendu les mêmes. A plusieurs reprises, les croûtes épidermiques sont enlevées sans qu'apparaisse au-dessous d'ulcération nouvelle ; le malade, à partir du quinzième jour, peut mettre à nu dans un soulier son pied qu'il enveloppait de pansements au moins sales, malgré nos recommandations. Nous l'avons suivi pendant huit mois, jusqu'au dernier moment où nous le vîmes : les croûtes épidermiques, les ulcérations, ne se formaient plus, la stabilité du pied était normale ; la guérison était complète.

Obs. II. *Mal perforant sous-métatarso-phalangien du gros orteil droit. Amputation dans la continuité du métatarsien, récidive sur la cicatrice ; élongation du plantaire interne.* M..... Robert, quarante-deux ans, eut, à partir de 1887, sous l'articulation métatarso-phalangienne du gros orteil droit, une ulcération trophique qui paraît avoir été consécutive à une plaie par une écharde. En 1890, on lui ampute le gros orteil et la tête du métatarsien : la récidive se fait sur la cicatrice au bout de un mois et demi. Lorsque nous le voyons, à la fin de 1893, il porte, en ce point, une ulcération à bords épidermisés, insensibles ainsi que les parties voisines. Nous enlevons un fragment d'os carié, sans résultat. A la fin de novembre 1894, élongation du plantaire interne sous la malléole, suivie de curage de l'ulcère, de résection de ses bords épidermisés et de suture. Guérison des deux plaies par première intention sous un seul pansement. Depuis, pas la moindre trace de récidive ; le malade s'est plaint, à plusieurs reprises, de souffrir de son orteil absent.

**B. Maux perforants d'origine médullaire.** — Obs. III. *Maux perforants tabétiques multiples ; amputation de jambe à droite ; à gauche, élongation des nerfs plantaires, guérison.* H... Maurice, trente-sept ans, portait, il y a huit ans, un mal perforant sous-métatarsien droit, que nous avons traité, il y a sept ans, à Cochin, dans le service de notre excellent maître M. Th. Anger, par une amputation de jambe au tiers inférieur, dépassant les limites des troubles de la sensibilité qui accompagnaient l'ulcération trophique. Il n'y a pas eu de récidive ; mais, depuis quatre ans, en même temps que le malade devenait ataxique, survinrent des maux perforants multiples du pied gauche, qui furent simplement traités par des pansements iodoformés et présentèrent des alternatives de mieux et de pire, sans cause appréciable, jusqu'en novembre 1894. A cette date, ils étaient très étendus

mais très superficiels, sans épidermisation bien marquée, entourés d'une zone d'anesthésie occupant presque toute la plante du pied. Pratiquée le 5 novembre, l'élongation des nerfs plantaires sous la malléole fut suivie de cicatrisation complète, sous un seul pansement, de toutes les ulcérations. Elles n'ont pas récidivé depuis, c'est-à-dire depuis douze mois. L'opération a été suivie pendant quelques jours de douleurs en éclair dans le mollet et n'a en rien modifié l'anesthésie plantaire ou les autres symptômes de l'affection médullaire.

Obs. IV. *Mal perforant tabétique sous-pulpaire des gros orteils ; des deux côtés élongation du collatéral interne du gros orteil, guérison.* F... Albert, trente-sept ans, tabétique préataxique avec douleurs fulgurantes et crises gastriques, a subi, en 1893, la désarticulation du 5e métatarsien gauche pour un mal perforant situé sur le bord externe du pied. En janvier 1894, il vient nous trouver avec deux maux perforants pulpaires des gros orteils, plutôt hyperesthésiés. Le 7 janvier 1895, nous lui faisons l'élongation des deux collatéraux internes des gros orteils et une ablation des bords très saillants de ses deux ulcérations. Cicatrisation sous un seul pansement des plaies opératoires et, en huit jours, guérison des maux perforants : l'hyperesthésie s'est transformée à droite en anesthésie. Il n'y a pas eu de récidive malgré que le malade, qui décharge des bateaux, ait mené pendant l'hiver une existence absolument misérable.

Obs. V. — *Mal perforant tabétique (?) sous-phalango-phalanginien du gros orteil. Elongation des nerfs plantaires sous la malléole. Guérison.* — H... Ferdinand entre dans le service de M. le Professeur Duplay, qui veut bien nous autoriser à l'opérer pour un mal perforant sous-phalango-phalanginien du gros orteil droit avec carie osseuse étendue, œdème de tout le pied, très légère anesthésie plantaire. Le malade a eu autrefois quelques douleurs fulgurantes. Rien n'a pu guérir son ulcération qui date de deux ans. Le 21 février 1895, je fais avec l'assistance de mon excellent maître et ami Demoulin, l'élongation des nerfs plantaires sous la malléole. Je la fais suivre d'un curage sérieux de l'ulcère, dont les sécrétions répandent une horrible fétidité. Réunion de la plaie et du mal perforant en dix jours sous un seul pansement. Depuis, pas de récidive.

*
* *

Nous avons donc pratiqué, en tout, trois fois l'élongation des nerfs plantaires interne et externe, une fois l'élongation du plantaire interne seul, deux fois sur le même sujet, à droite et à gauche, l'élongation des collatéraux internes des gros orteils; on pourrait avoir encore, pour traiter les maux perforants par notre méthode, à pratiquer l'élongation de divers autres nerfs : collatéral plantaire externe du 5e orteil, rameau commun des collatéraux plantaires des espaces interdigitaux, musculo-cutané, saphène externe.

En tous cas, et quel que soit le nerf à élonger, son élongation pro-

prement dite se pratique avec la plus grande simplicité : le nerf bien isolé est soulevé et distendu à l'aide d'une sonde cannelée sur laquelle on l'écrase légèrement, si l'on veut, du bout des doigts.

Mais avant d'élonger ainsi le nerf, il faut savoir le découvrir : **cette découverte mérite d'être décrite pour chacun des nerfs énumérés tout à l'heure**, et sur le territoire desquels peuvent se trouver les maux perforants plantaires : nous allons la tenter pour chacun d'eux.

1° *Découverte des nerfs plantaires interne et externe, à leur naissance.* — Arrivé dans la gouttière calcanéenne, à un travers de doigt au-dessous de la pointe de la malléole, le nerf sciatique poplité interne se divise en nerf plantaire interne et nerf plantaire externe. Pour découvrir ces deux nerfs à leur naissance, incisez la peau suivant une ligne partant du bord interne du tendon d'Achille au niveau de la pointe de la malléole tibiale, et, venant, après un trajet légèrement courbe, aboutir au bord interne du pied, sur le prolongement de l'axe de cette malléole. Divisez à son tour l'aponévrose superficielle, après l'avoir bien tendue par rotation en dehors et abduction du pied, et introduisez la sonde cannelée de haut en bas dans la gaîne vasculo-nerveuse. Assurez-vous avec le doigt que la partie superficielle de celle-ci est seule chargée et coupez-la sur la rainure de la sonde. La fourche artérielle apparaît, d'ordinaire légèrement antérieure et superposée à la fourche nerveuse, exceptionnellement sous-jacente à elle. Ramenez le pied dans la rectitude, soulevez soigneusement en haut et en avant les vaisseaux ainsi mobilisés et isolez les deux nerfs, sur lesquels vous pouvez agir simultanément ou isolément.

2° *Découverte du collatéral plantaire interne du gros orteil.* — Ce nerf, une des branches terminales du plantaire interne, est facilement accessible sur le bord interne du tendon fléchisseur du gros orteil. Faites donc, pour le découvrir, une incision de 2 centimètres, parallèle au bord interne du pied, tracée à un travers de doigt en dehors et commençant ou finissant, suivant le côté, au versant postérieur de la saillie métatarso-phalangienne. Coupez la peau, le tissu cellulo-fibreux sous-cutané, puis l'aponévrose, sur le relief tendineux obtenu par extension du gros orteil. En dedans du tendon, cherchez le nerf accompagné d'une artériole dont il est souvent difficile de le dégager.

3° *Découverte du collatéral plantaire externe du cinquième orteil.* — Faites cette découverte en dehors du ventre musculaire et du tendon de l'abducteur du cinquième orteil, par une incision de 2 centimètres, finissant en avant au niveau du pli de flexion métatarso-phalangien et menée à un demi-centimètre du bord externe du pied, sur le prolongement de l'axe du cinquième orteil.

4° *Découverte du faisceau commun des collatéraux plantaires de chacun des espaces interdigitaux.* — Faites une incision de 2 centimètres prolongeant l'espace en arrière et comprenant seulement la peau de

la plante. Dans le tissu cellulo-graisseux sous-cutané vous trouverez le nerf au moment où il se divise en deux collatéraux plantaires, l'un pour l'orteil externe de l'espace, l'autre pour l'orteil interne ; il est accompagné de vaisseaux satellites un peu plus profonds que lui.

5° *Découverte des branches digitales du musculo-cutané.* — Sur le bord antérieur de la malléole externe, déterminez une ligne parallèle à l'axe du membre ; commencez ou finissez, sur cette ligne, à quatre travers de doigt de la pointe malléolaire, une incision de 10 centimètres comprenant seulement la peau ; de suite ou en portant légèrement à droite et à gauche les bords mobiles de la plaie, vous verrez émerger de l'aponévrose, par un seul orifice situé alors d'ordinaire à la partie supérieure de votre incision, ou par plusieurs qui se superposent suivant sa longueur, les branches du musculo-cutané qui se rendent aux orteils. Les branches qui naissent le plus haut sont destinées aux orteils les plus internes : gros orteil, deuxième, bord interne du troisième ; celles qui naissent le plus bas, au bord externe du troisième et au quatrième. Toutes, courant à la surface de l'aponévrose, sont parfaitement visibles et faciles à isoler, sans blesser les veines superficielles.

6° *Découverte du saphène externe.* — Le saphène externe, né dans le creux poplité, descend entre les deux jumeaux dans un canal fibreux, qu'il quitte à la partie moyenne du mollet, pour devenir sous-cutané et longer le bord externe du tendon d'Achille, jusqu'au niveau de la malléole, où il se divise en ramuscules pour le bord externe du pied. Il reçoit à une hauteur variable, mais toujours au-dessus du tendon d'Achille, la branche cutanée péronière, l'accessoire du saphène externe et la terminaison du petit sciatique. Il est suivi sur son côté interne, de son origine à sa terminaison, par la veine saphène externe. Le bord externe du tendon d'Achille est le lieu d'élection pour la recherche de ce nerf, qui, en ce point, a déjà reçu les anastomoses précitées, ne s'est pas encore divisé, et est très superficiel. Faites donc, à un travers de doigt en dehors du bord externe du tendon, une incision de 3 centimètres, dont l'extrémité inférieure commencera ou finira à trois travers de doigt au-dessus du sommet de la malléole. Cette incision ne comprendra que la peau et découvrira, dans le tissu cellulaire sous-cutané, le nerf accompagné par la veine saphène externe et suivi superficiellement par des branches veineuses, aboutissant perpendiculairement à celle-ci, branches qu'on évitera autant que possible.

Tels sont les divers procédés de découverte qui peuvent être utiles pour mettre en pratique notre méthode dans les maux perforants ; il suffira, dans un cas donné, de se souvenir du territoire innervé par chacun des nerfs du pied, pour savoir lequel de ces procédés on devra utiliser. Disons, du reste, que les élongations des petites branches (tronc commun des collatérales, collatéral externe du petit orteil) nous paraissent devoir être rarement appliquées, parce que les trou-

bles trophiques sont, en règle générale, plus étendus qu'à une seule de ces branches et parce que, s'il est indifférent d'opérer en plein œdème trophique (nous l'avons vu dans notre observation V), il ne l'est point de créer une plaie opératoire à côté d'une ulcération chronique souvent infectée. On aura donc plus souvent recours aux élongations à distance moyenne, élongation du tronc commun des plantaires sous la malléole interne, du musculo-cutané au-dessus de la malléole externe, du saphène externe sur le bord du tendon d'Achille, tous nerfs absolument faciles à découvrir.

Telles sont les quelques considérations que nous tenions à exposer sur notre procédé de traitement des maux perforants. Il mérite, nous avons tenté de le démontrer, par sa simplicité et les succès qu'il nous a donnés, d'être largement expérimenté.

---

# TABLE DES FIGURES

Pages

*Couverture.* — Portrait d'Ambroise Paré à 45 ans d'après la 1re édition du Traité des playes et fractures de la teste humaine, (1561).

*Faux titre.* — Frontispice de la 2e édition du Traité des fractures du crâne, de Bérenger de Carpi (1535).

Fig. 1. — Lettre ornée inédite par E. Daleine . . . . . 1

Fig. 2. — Lettre ornée, d'après la 1re édition du Traité des fractures du crâne, de Bérenger de Carpi . . . . . 2

Fig. 3. — Frontispice de la 2e édition du traité des fractures du crâne, de Bérenger de Carpi . . . . . 4

Fig. 4. — L'aspect du cerveau ouvert, d'après les Isagogœ breves de Bérenger de Carpi, 1533 . . . . . 5

Fig. 5. — Le Christ en écorché, d'après les Isagogœ breves de Bérenger de Carpi, 1523 . . . . . 6

Fig. 6. — Bérenger de Carpi dirigeant une dissection, d'après le frontispice de ses traités d'Anatomie . . . . . 7

Fig. 7. — Les instruments de la trépanation, d'après Bérenger de Carpi : trépan à ailes . . . . . 8

Fig. 8 à 15. — Autres trépans, du même auteur . . . . . 9

Fig. 16 à 24. — Tréphine et élévatoires, du même auteur . . . . . 10 à 12

Fig. 25. — Lettre ornée, d'après la 1re édition de la Méthode curative d'Ambroise Paré . . . . . 14

Fig. 26. — Lancette décorée du croissant de Diane de Poitiers, d'après A. Paré . . . . . 16

Fig. 27. — Bistouri, d'après A. Paré . . . . . 17

Fig. 28 et 29. — Trépans perforatif et exfoliatif, d'après A. Paré . . . . . 19

Fig. 30. — Lettre ornée d'après la première édition de la Chirurgie d'A. Cruce . . . . . 21

Fig. 31. — Phacotus, d'après A. Cruce . . . . . 23

Fig. 32. — Méningophylax, d'après A. Cruce . . . . . 23

Fig. 33. — Couronne double, manœuvrée par rotation entre les paumes des mains, d'après A. Cruce . . . . . 23

Fig. 34. — Tarière manœuvrée avec un ruban formant ficelle de toupie, d'après A. Cruce . . . . . 24

Fig. 35. — Tarières abaptistes, d'après A. Cruce . . . . . 25

Fig. 36. — Tarière manœuvrée à l'aide d'un arbre excentrique, comme le trépan actuel, d'après A. Cruce . . . . . 26

Fig. 37 à 39. — Autres tarières, d'après A. Cruce . . . . . 26

Fig. 40 et 41. — Couronnes où l'on peut fixer à différentes hauteurs une barre métallique, pour empêcher les échappées, d'après A. Cruce . . . . . 27

Fig. 42. — Opération crânienne au XVIe siècle, d'après A. Cruce : le chirurgien se sert d'un trépan à arbre excentrique . . . . . 28

Fig. 43. — Autre opération crânienne, d'après le même auteur ; le chirurgien conseillé par le médecin écarte les bords de la fente osseuse. . 28
Fig. 44. — Autre opération crânienne, d'après le même auteur : le chirurgien se sert d'un trépan roulé entre les paumes. . . . . 29
Fig. 45 à 50. — Exemples de fractures directes avec traits commençant à petite distance d'un traumatisme ayant porté sur le vertex . . . . . 32
Fig. 51 à 54. — Exemples de fractures de la même espèce, à la suite de traumatisme occipital . . . . . 33
Fig. 55. — Tambour cylindrique enregistreur . . . . . 34
Fig. 56 et 57. — Graphique des mouvements crâniens : a) au niveau de la zone de dépression ; b) en un point diamétralement opposé. . . 35
Fig. 58. — Graphique des deux zones de dépression : dépression due à la force et dépression due à la résistance, à la suite d'un traumatisme bitemporal. . . . . 38
Fig. 59 à 67. — Exemples de fractures par résistance vertébrale. . . . . 40
Fig. 68 à 70. — Exemples de fractures par résistance vertébrale (suite). . . 41
Fig. 71 à 79. — Exemples de fractures indirectes accidentelles par traumatisme ordinaire. . . . . 44
Fig. 80. — Exemples de fractures indirectes accidentelles par traumatisme ordinaire (suite et fin) . . . . . 47
Fig. 81 et 82. — Fracture indirecte expérimentale par précipitation sur l'occiput. . . . . 47
Fig. 83 à 85. — Fractures indirectes expérimentales par écrasement du crâne. 48
Fig. 86 à 94. — Exemples de fractures indirectes accidentelles par coups de feu . . . . . 50
Fig. 95 à 103. — Exemples de fractures indirectes accidentelles par coups de feu (suite) . . . . . 55
Fig. 104 et 105. — Exemples de fractures indirectes accidentelles par coups de feu (suite et fin). . . . . 59
Fig. 106 à 108. — Fractures indirectes expérimentales par coups de feu (Rücker) . . . . . 61
Fig. 109 et 110. — Graphique des mouvements du frontal, à la suite de traumatisme occipital : a) par coup ; b) par précipitation. . 67
Fig. 111 à 116. — Détails du trépied employé pour l'enregistrement des mouvements de la voûte orbitaire. . . . . 68
Fig. 117 et 118. — Graphique des mouvements de la voûte orbitaire à la suite d'un coup sur le vertex. . . . . 70
Fig. 119 à 122. — Graphique des mouvements de la voûte orbitaire à la suite de coups portant sur la ceinture osseuse péri-basilaire. . . . . 70
Fig. 123. — Graphique des mouvements de la voûte orbitaire à la suite d'un coup portant sur un ciseau engagé dans un trait de scie rétro-mastoïdien, et suivi de fracture irradiée. . . . . 71
Fig. 124 et 125. — Perforation du caoutchouc des tambours à la suite de coup de feu pénétrant ; mécanisme de cette perforation . . . 75
Fig. 126. — Graphique des mouvements de la région pariétale dans un coup de feu pénétrant . . . . . 76
Fig. 127. — Lésions crâniennes produites par la balle dans un coup de feu de la partie postérieure du crâne où nous avons obtenu un graphique des mouvements de la voûte orbitaire . . . . . 76

Fig. 128. — Lipome péricrânien. Cas personnel, I . . . . . 79
Fig. 129. — Lipome péricrânien. Cas personnel, II. . . . . 80
Fig. 130 et 131. — Lipomes péricrâniens ; cas de Lutzau. . . . . 82
Fig. 132. — Lipome péricrânien ; cas de Heinecke . . . . . 87
Fig. 133. — Lipome péricrânien ; cas de Wheeler. . . . . 88
Fig. 134. — Lipome péricrânien ; cas de Rotter. . . . . 89
Fig. 135. — Lipome péricrânien ; cas du professeur Lannelongue . . . . . 90
Fig. 136. — Les pierres de tête, d'après le tableau de Van Bosch (XVe siècle) au Rijks Muséum d'Amsterdam. . . . . 95
Fig. 137. — Les pierres de tête, d'après une gravure de Pierre Brueghel le vieux (XVIe siècle), fragment. . . . . 96
Fig. 138. — Les pierres de tête, d'après une gravure de Pierre Brueghel le vieux (XVIe siècle). . . . . 97
Fig. 139. — Les pierres de tête, d'après le tableau de Van Hemessen (XVIe siècle) du musée du Prado (fragment) . . . . . 98
Fig. 140. — Les pierres de tête, d'après le tableau de Franz Hals le jeune (XVIIe siècle), au musée Boijmans, de Rotterdam (fragment). 99
Fig. 141. — Les pierres de tête, d'après le tableau de Jan Steen (XVIIe siècle) au musée Boijmans, de Rotterdam. . . . . 100
Fig. 142. — Tracé de l'incision du cuir chevelu dans une trépanation pour tubercule cortical (Krönlein) . . . . . 101
Fig. 143. — Étendue de la résection crânienne et zone corticale découverte, dans le cas de Beevor et Ballance (intervention pour tumeur sous-corticale) . . . . . 102
Fig. 144. — Fibrome cortical enlevé par Horsley (grandeur naturelle), d'après Auvray . . . . . 103
Fig. 145. — Hernie encéphalique sous-cutanée, après une résection ostéodurale décompressive, faite par Keen . . . . . 104
Fig. 146. — Trace de l'incision dans un cas d'intervention sur la capsule interne . . . . . 170
Fig. 147. — Zone cérébrale découverte chez ce malade ; point où a été plongé le bistouri pour atteindre la capsule interne. . . . . 171
Fig. 148. — Coupe de l'hémisphère montrant que les trois ponctions au bistouri ont atteint la capsule interne. . . . . 172
Fig. 149. — Aire corticale de la capsule interne, et point de choix où l'on doit faire pénétrer le bistouri, pour arriver jusqu'à elle. . . . 173
Fig. 150. — Rapports du cul-de-sac dural et des ganglions sacrés et coccygien avec les apophyses épineuses. . . . . 176
Fig. 151. — Cloison fibreuse fenêtrée antéro-postérieure et trame fenêtrée interganglionnaire . . . . . 177
Fig. 152. — Schéma destiné à indiquer le niveau des coupes représentées par les figures 153 à 163. . . . . 178
Fig. 153. — Coupe du sacrum, passant par les trous sacrés antérieurs et postérieurs, et montrant la branche transversale des conduits en X . . . . . 179
Fig. 154. — Même coupe, avec les racines et les veines conservées. . . . . 179
Fig. 155. — Coupe horizontale d'un conduit en Y, destinées à montrer la disposition à son intérieur des racines et des veines radiculaires. 180
Fig. 156 à 158. — Coupes horizontales du sacrum, destinées à montrer la forme toute différente du canal sacré au niveau des conduits en Y et dans leurs intervalles . . . . . 181

Fig. 159 à 163. — Suite des coupes horizontales du sacrum . . . . . 182
Fig. 164. — Veines intra-sacrées postérieures . . . . . 185
Fig. 165. — Veines extra-sacrées postérieures . . . . . 187
Fig. 166. — Ligatures des apophyses épineuses chez un malade atteint de subluxation en avant et à droite de la IVe vertèbre cervicale sur la Ve. . . . . 227
Fig. 167. — Ce malade avant l'opération, vu de face . . . . . 228
Fig. 168. — Ce malade avant l'opération, vu de dos. . . . . 229
Fig. 169. — Ce malade après l'opération, vu de face . . . . . 230
Fig. 170. — Ce malade après l'opération, vu de dos. . . . . 231
Fig. 171 à 173. — Les trois temps de la résection intra-durale des racines postérieures . . . . . 237
Fig. 174. — Malade atteint de névralgie hyperesthésique de la VIIIe racine cervicale droite, avant l'opération. . . . . 238
Fig. 175. — Cicatrices et troubles trophiques du membre hyperesthésique, avant l'opération. . . . . 241
Fig. 176. — Etat du membre le surlendemain de l'opération : l'œdème et les troubles trophiques préopératoires ont complètement disparu. 242
Fig. 177. — Spécimen de l'écriture du malade deux heures après l'opération. 243
Fig. 178. — La cicatrice du malade, quatorze mois après l'opération . . . . 245
Fig. 179. — Etendue des mouvements d'extension du cou du malade, quatorze mois après l'opération . . . . . 246
Fig. 180. — Étendue des mouvements de flexion du cou du malade, quatorze mois après l'opération . . . . . 248
Fig. 181. — Le malade écrivant au tableau, avec sa main autrefois hyperesthésique, quatorze mois après l'opération. . . . . 250
Fig. 182. — Coupe transversale du rocher, passant par le trou stylo-mastoïdien . . . . . 282
Fig. 183. — Paralysie faciale par nécrose labyrinthique . . . . . 289
Fig. 184. — Écarteur auriculaire, modèle de l'auteur. . . . . 290
Fig. 185. — Gouge à manche cannelé, modèle de l'auteur. . . . . 290
Fig. 186. — Résection du canal osseux du facial : 1er temps ; incision des parties molles . . . . . 291
Fig. 187. — Résection du canal osseux du facial : 2e temps ; dénudation de la mastoïde. . . . . 292
Fig. 188. — Résection du canal osseux du facial : 3e temps ; dégagement du trou stylo-mastoïdien. . . . . 293
Fig. 189. — Résection du canal osseux du facial : 4e temps ; résection du canal jusqu'au seuil de l'aditus . . . . . 294
Fig. 190. — Résection du canal osseux du facial : 5e temps ; résection de la portion pétreuse du canal. . . . . 295
Fig. 191. — Incision de Wilde, suivie de phlegmon régional et de paralysie faciale . . . . . 299
Fig. 192. — Même malade . . . . . 300
Fig. 193. — Incision de Wilde, suivie de nécrose de l'Atlas, avec fistules multiples . . . . . 301
Fig. 194. — Coupe horizontale de la région rétro-claviculaire (d'après Symington) . . . . . 304
Fig. 195. — Structure schématique du plexus brachial ; sa disposition purement plexique au niveau de la clavicule . . . . . 305
Fig. 196 et 197. — Innervation sensitive plexique du membre supérieur : territoire dépendant de la branche postérieure du plexus. 317

Fig. 198 et 199. — Innervation sensitive plexique du membre supérieur ; territoire dépendant des deux branches extérieures réunies du plexus. . . . . 318
Fig. 200 et 201. — Partage entre les branches antéro-externe et antéro-interne du territoire dépendant des branches antérieures : en lignes horizontales, ce qui dépend de la branche antéro-externe ; en lignes obliques, ce qui dépend de la branche antéro-interne ; en noir, territoire dont l'attribution reste douteuse . . . . . 319
Fig. 202 et 203. — Distribution des troubles sensitifs dans un cas de fracture claviculaire où la branche antéro-interne du plexus était seule lésée . . . . . 320
Fig. 204. — Ligature osseuse perpendiculaire au trait de fracture et immobilisée par deux encoches. . . . . 328
Fig. 205. — Ligature osseuse de Hennequin. . . . . 329
Fig. 206 à 208. — Divers temps de la suture en cadre de Lejars (suture de choix pour les fractures claviculaires) . . . . . 330

# TABLE DES NOMS CITÉS


Abbe, 234, 240, 243, 247.
Albert, 104, 156.
Aldibert, 155.
Anderson, 106, 150.
Andrea a Cruce, 1.
Annandale, 107, 156.
Ansellus, 8.
Aran, 30, 47.
Arnold, 93.
Assenfeldt, 83.
Aufrey, 282.
Auvray, 103, 104, 105, 109, 126.
Avicenne, 6.
Ballance, 107, 146, 160.
Barclay, 222, 225.
Barker, 307.
Barr, 282.
Barwinkel, 308.
Bastian, 217.
Bauby, 156.
Bayer, 199, 207.
Beau, 39.
Bec, 283.
Beck (de Chicago), 106, 157, 159.
Beck (von), 98.
Beevor, 102, 146, 160, 166.
Bell, 247,
Benedictis (Hyeronimus de), 3.
Bennett, 145, 234, 238, 240, 242, 245.
Berenger de Carpi, 430.
Berg, 111, 211.
Berger (Paul), 43, 44, 45, 203.
Berger (Emile), 283.
Bergmann, 50, 52, 54, 55, 83, 85, 90, 93, 95.
Bernhardt, 323.
Bertrand, 83.
Besnard, 254, 269.
Beyran, 200.
Bezold, 284.
Biedert, 263.
Billroth, 83.
Birmoser, 308.
Bland-Sutton, 84.
Blum, 308.
Boone, 308.
Booth, 149.
Bobroff, 207, 208, 209,
Borel, 30,
Borelius, 211.
Bosh (Van), 94, 95.
Both (Andries), 94.
Bradford, 146, 156.
Bramann, 96, 131, 143, 157, 159, 160, 161.
Breslau, 91.
Briese, 283, 289.
Brissaud, 193.
Broca, 85, 106, 110, 143, 209, 210, 267.
Brown-Sequard, 218.
Bruchet, 44, 45.
Brueghel (Pierre le vieux), 94, 96, 97.
Brugelius, 111.
Bruns, 83.
Buchanan, 111.
Budin, 205.
Bullard, 216.
Burnett, 283.
Burrell, 216.
Bush, 61, 73, 136.
Busson, 308.
Butry, 255.
Campenon, 308.
Caron, 14, 20.
Carson, 160.
Cassaet, 126.
Causit, 283.
Celse, 6.
Chalot, 309.
Chantemesse, 168.
Charier, 309.
Charles IX, 20.

Charpy, 183.
Chatelain, 14.
Chauliac (Guy de), 6, 15, 27.
Chauffard, 190.
Chauvel, 41, 59, 74.
Chisholm, 147, 161.
Chopart, 30.
Church, 222, 226.
Clarke, 129, 164.
Clubbe, 142.
Clutton, 84.
Codivilla, 112, 147, 161, 162.
Collins, 112, 151.
Colrat, 269.
Connal, 283.
Conroy, 142.
Conway, 115.
Cooper, 30, 95.
Cruveilhier, 83, 85.
Curtis, 149.
Czerny, 98, 112, 143, 146, 154, 160, 161.
Dana, 115.
Darolles, 284.
Davis, 309.
Dawbarn, 212, 214, 216, 221.
Degroote, 155, 259.
Delagenière (H.), 133.
Delamotte, 30.
Delens, 310.
Demme, 50, 51.
Dennig, 254.
Dercum, 217.
Despres, 64.
Diakonoff, 207, 208, 209.
Diller, 106, 109, 148.
Dolbeau, 43, 44, 91.
Dollinger, 204.
Doyen, 123.
Duchenne (de Boulogne), 325.
Duplay, 83, 168, 195, 250.
Dupuy, 218.
Dupuytren, 306.
Durante, 141.
Dzievonski, 59, 60.
Earle, 309.
Eiselsberg, 150.
Eisendrath, 223, 227.
Eliacheff, 207, 209.
Elliot, 116.
Erb, 161, 285, 325.
Erhmann, 94.
Ereihsen, 306.
Erskine, 283.
Esteves, 117, 147.
Etampes (M. d'), 16.
Ewald, 267, 269, 271,
Fano, 84, 283.
Farabeuf, 175.
Fehleisen, 83, 85, 86, 90.
Felizet, 30, 31, 37, 41, 43, 44, 47.
Felkin, 117.
Ferrer, 283.
Ferret, 46.
Fieber, 84.
Fisher, 83, 90, 117.
Fitz Patrick, 118.
Florentinus Nicolaus, 6.
Folliez, 30.
Foxwell, 118.
Fraenkel, 259, 268, 271.
Franklin, 21.
Freyhan, 255, 259, 264, 271, 273, 274, 275, 277.
Fürbringer, 103, 118, 254, 258, 262, 264, 267, 268, 270, 271, 274, 278, 280.
Gaibissi, 255, 258.
Gajkiewicz, 118.
Galien, 16, 19, 30.
Garfinkel, 61, 74.
Gay, 325.
Gellé, 284.
Gerster, 151.
Gibson, 310.
Gley, 237, 240.
Godlee, 145.
Goldscheider, 258, 259, 261, 264.
Goldstein, 283.
Gosselin, 39.
Goulaines (de), 18.
Graham, 142.
Grainger-Stewart, 119.
Graser, 119, 154.
Green, 52.
Grima, 30.
Guise (duc de), 17.
Gross, 309.
Grüber, 83, 283.
Guépin, 83.
Guersant, 91.
Guldenarm, 119, 153.
Gall, 217.
Guthrie, 121.

Hadra, 222, 223, 227.
Hale White, 121.
Hals (Franz, le jeune), 94, 99.
Hamilton, 309.
Hartmann, 283, 284.
Hassler, 309, 323.
Hayes, 202.
Heath, 141.
Heer, 105.
Heinecke, 84, 85.
Hemessen (van), 94, 98.
Henri II, 17.
Heppner, 61, 74.
Hermanides, 116, 121.
Hern, 121.
Herrmann, 31, 33, 48.
Heubner, 103, 121, 162, 254, 258, 266, 267, 269.
Heurot, 283.
Heyfelder, 83.
Hildebrand, 91, 202.
Hilton, 309.
Hippocrate, 15, 30.
Hirsch, 134.
Hoedemaker, 325.
Holmes, 91.
Horsley, 101, 103, 112, 118, 143, 152, 156, 157, 163, 235.
Huguier, 32, 33, 50, 306.
Inglis, 121.
Iterson (von), 121, 148, 156.
Jacoby, 121, 255, 268, 283.
Jaboulay, 156.
Jalaguier, 199.
Jefferies, 309.
Jenkins, 147.
Kammerer, 106, 122, 164.
Kappeler, 122.
Kart, 155.
Kauffmann, 283.
Keen, 95, 104, 106, 122, 141, 152, 157, 159.
Keer, 150.
Keister, 73.
Kirmisson, 30.
Kirschner, 283.
Klein, 95, 141.
Klumpke, 45.
Knapp, 150.
Koch, 83, 199.
Kocher, 61, 73, 74, 104, 106.
Kohler, 309.
Koenig, 84, 86.
Korteweg, 124, 142, 150.
Kraske, 212.
Kretschmann, 283.
Krœnlein, 83, 124, 143.
Lallemant, 283.
Lane, 222, 226.
Lanelongue, 126.
Langenbeck, 311.
Lannelongue, 81, 83, 84, 85, 90, 93.
Lannois, 283, 289.
Laplace, 222.
Lardy, 104.
Larger, 91.
Lavista, 126.
Lavraud, 283.
Ledentu, 126.
Le Fort, 127.
Legouest, 30.
Legrand, 96.
Lejars, 312.
Lenhartz, 269, 270.
Lesage, 91.
Lewiss, 283.
Lichtheim, 103, 127, 255, 268, 273, 276, 278.
Lincoln, 50, 51.
Llobett, 147.
Lloyd, 148.
Lorraine (François de, duc de Guise), 17.
Louis, 30.
Lucas-Championnière, 127.
Lucke, 84.
Lutzau, 85.
Mac Even, 95, 141, 158.
Macleod, 50, 51.
Malgaigne, 30.
Mannley, 312.
Manoury, 306, 312.
Mansell, 149.
Marey, 34, 35, 38, 67, 69.
Marfan, 269.
Marie, 193.
Marschiotis (Hercule de), 5.
Marsh, 118.
Masse, 99.
Mats (de), 17.
Maubrac, 110.
Mauclaire, 312.

Mayo Robson, 201, 202.
Mc Burney, 128, 142, 148, 152.
Mc Cormac, 84.
Mc Cosh, 128.
Médicis (Catherine de), 20.
Médicis (Julien de), 2.
Médicis (Laurent de), 3.
Meige, 94.
Melsens, 73.
Mercier, 306, 312.
Messerer, 31, 33, 39, 41, 48, 55, 59.
Meyer, 254.
Mikulicz, 207.
Minor, 207.
Monod, 199.
Morestin, 175, 178.
Morton, 129, 156, 164.
Motz, 59, 74.
Müller, 120.
Munn, 129.
Mya, 112.
Nancrede, 65, 85.
Naunyn, 269.
Nélaton, 30, 42.
Neufeld, 91.
Nugent, 155.
Nunneley, 218.
Ogle, 306.
O' Hara, 130, 147.
Ollier, 219, 220, 221.
Ollivier (d'Angers), 193.
Ormerod, 182.
Otis, 51, 52.
Otto, 84.
Paré, 1, 30.
Parry, 147, 148.
Parthenius, 3.
Pascal, 74.
Pasquet (Mathurin), 14, 30.
Pasturaud, 312.
Pean, 142.
Peppulis (de), 7.
Périer, 203, 204.
Perrier, 32, 33, 41, 46, 47, 48.
Perrotte, 85.
Petit, 83.
Picqué, 198.
Piéchaud, 200.
Pilcher, 156.
Pfitzner, 175.
Platt, 214, 215.
Poirier, 105, 155, 159, 313.
Polaillon, 289.
Polosson, 265.
Pope, 283.
Postempski, 313.
Pott (W.), 254, 263.
Pott (Perceval), 193.
Powers, 313.
Putnam, 130.
Quesnay, 136.
Quincke, 102, 103, 130, 255, 256, 257, 260, 262, 263, 265, 269, 273.
Ragatia (Vincentius), 8.
Rapok, 83, 85.
Reboul, 306.
Reclus, 83, 85.
Remond, 109.
Remsden, 131.
Renard, 84, 85.
Reynier, 150, 154.
Ricard, 198, 313.
Richard, 84.
Richardson, 131, 155.
Richet, 30.
Richey, 283.
Ried, 92.
Riegner, 131, 146.
Rieken, 255, 271.
Rivière (Estienne de la), 14.
Rochet, 204.
Roger, 84, 152.
Roosa, 183.
Rose, 132.
Ross, 133.
Rossolimo, 133.
Roth, 133.
Routier, 255.
Rücker, 55, 56, 61, 74.
Rudinger, 83.
Ruyter (de), 91.
Sabio (Nicolinus de), 3.
Sabouraut, 30.
Saenger, 133.
Sahli, 259.
Sandifort, 84.
Sappey, 188.
Saucerotte, 30.
Schlifosowsky, 209.
Schlesinger, 134.
Schmaus, 217.
Schœnborn, 134, 153.

Schulten (af), 199.
Schwartz, 134, 153.
Schwartze, 289.
Sebileau, 199.
Seeligmüller, 313.
Seerig, 84, 85.
Senator, 261.
Senenko, 135, 207.
Severin (Marc-Aurele), 94, 105.
Shaw, 136, 145.
Sinkler, 136.
Sonnenburg, 136.
Sperling, 91.
Springthorpe, 138.
Stadelmann, 255, 261, 278, 279.
Starr, 128.
Steele, 137, 146.
Steen (Jan), 94, 100.
Steinhausen, 83.
Stepanow, 283.
Stieglitz, 105, 137, 150.
Stillmann, 214, 215, 216.
Stirling, 137.
Stoker, 155.
Stolde, 91.
Strazza, 283.
Sweeney, 138.
Syme, 138, 141.
Symington, 304.
Talko, 91.
Tancrède, 84.
Taylor, 107, 116.
Tedenat, 283.
Teniers (David, le jeune), 94.
Terrier, 83, 95, 139, 149, 199, 325.
Thies, 283.
Tiling, 55, 56.
Tillaux, 30.
Tillmanns, 284.
Tœplitz, 283.
Trautmann, 283.
Trelat, 64.
Treuberg, 83.
Triboudeau, 255.
Troje, 128, 142.
Trolard, 175, 177, 178, 183.
Tuffier, 55, 149.
Tulpius, 30.
Urban, 212, 213, 214, 216, 221.
Vacher, 139.
Valentas, 91.
Valude, 40.
Vassal, 127.
Velpeau, 306.
Verco, 147, 153.
Vesale, 15.
Veyrat, 256.
Vigarous, 306.
Vigo (Jean de), 27.
Vinay, 325.
Vincent (d'Alger), 44, 45, 65, 66.
Vogt, 83.
Volkmann, 83.
Waernewyck, 84.
Wagenhœuser, 283.
Wagner, 121, 175.
Wahl, 83, 85.
Walther, 189, 199.
Warnots, 139.
Webster, 139.
Weill, 84, 85, 255, 261, 262, 269.
Weis, 152.
West, 92.
Wheeler, 83, 85, 86.
White, 217.
Wilde, 297.
Wilkins, 222, 224, 227.
Winkler, 160.
Wolff, 184.
Wolzendorff, 85.
Wood, 141.
Wyeth, 141.
Wynter, 255.
Ziemssen, 103, 255, 259, 261.
Zilettus Zordanus, 21.

# TABLE DES MATIÈRES

Pages

PRÉFACE . . . . . VII

I. — CRANE ET CERVEAU

I. — Documents iconographiques sur la chirurgie crânienne au XVIe siècle ; Bérenger de Carpi, Ambroise Paré, Andrea a Cruce (*A. Chipault et E. Daleine*) . . . . . 1

II. — Etudes graphiques sur les fractures indirectes de la base du crâne : définition et mécanisme (*A. Chipault et J. Braquehaye*) . . . . 30

III. — Les lipomes péricrâniens : deux observations (*A. Chipault*) . . . . 79

IV. — Le traitement chirurgical des tumeurs intracrâniennes : trois observations (*A. Chipault*) . . . . . 94

V. — La chirurgie de la capsule interne : une observation (*A. Chipault et A. Demoulin*) . . . . . 168

II. — RACHIS ET MOELLE

VI. — Notes anatomiques sur le contenu du canal sacré : cul-de-sac dural, ganglions et veines (*A. Chipault*) . . . . . 175

VII. — Une variété nouvelle de paraplégie pottique : paraplégie à début brusque, sans symptômes rachidiens : trois observations (*A. Chipault*) . . . . . 190

VIII. — L'ostéoplastie rachidienne : neuf observations (*A. Chipault*) . . . . 197

IX. — L'orthopédie rachidienne opératoire ; ligatures et sutures des vertèbres : quatre observations (*A. Chipault*) . . . . . 222

X. — La résection intradurale des racines médullaires postérieures : deux observations (*A. Chipault et A. Demoulin*) . . . . . 234

XI. — La ponction vertébrale lombaire : cinq observations (*A. Chipault*). 253

III. — NERFS ET DIVERS

XII. — Les paralysies faciales otitiques : un cas traité par résection des parois du canal de Fallope dans son trajet pétreux (*A. Chipault et E. Daleine*) . . . . . 281

XIII. — Les méfaits de l'incision de Wilde ; dix-sept observations, dont une avec paralysie faciale et une autre avec nécrose de l'atlas (*A. Chipault et A. Demoulin*) . . . . . 297

XIV. — Les lésions du plexus brachial dans les fractures fermées de la clavicule et leur traitement chirurgical : sept observations (*A. Chipault*). . . . . 303

XV. — Le traitement du mal perforant par l'élongation des nerfs plantaires : cinq observations (*A. Chipault*). . . . . 333

TABLE DES FIGURES . . . . . 341

TABLE DES NOMS CITÉS. . . . . 346

---

Imp. Saint-Aubin et Thevenot. — J. THEVENOT, successeur, Saint-Dizier (Hte-Marne).